FACULDADE REBOUÇAS

BACHARELADO EM MEDICINA VETERINÁRIA

CARDIOMIOPATIA FENÓTIPO DILATADA EM FELINO: RELATO DE CASO

LOUREN LOURRANY MIRANDA DE OLIVEIRA

THIAGO FELIPE SILVA SOUZA

Campina Grande

2023

LOUREN LOURRANY MIRANDA DE OLIVEIRA

THIAGO FELIPE SILVA SOUZA

CARDIOMIOPATIA FENÓTIPO DILATADO EM FELINO: RELATO DE CASO

Trabalho de conclusão de curso na modalidade *artigo científico*, apresentado como requisito para obtenção do título de bacharel em Medicina Veterinária pela Faculdade Rebouças.

Orientador: Prof. Thyago Gurjão

Campina Grande

2023

FACULDADE REBOUÇAS DE CAMPINA GRANDE

LOUREN LOURRANY MIRANDA DE OLIVEIRA

THIAGO FELIPE SILVA SOUZA

CARDIOMIOPATIA FENÓTIPO DILATADA EM FELINO: RELATO DE CASO

Trabalho de Conclusão de Curso na modalidade *Artigo Cientifico*, apresentado como requisito para obtenção do título de Bacharéis em Medicina Veterinária pela Faculdade Rebouças.

DATA DA AVALIAÇÃO: 20 de novembro de 2023.

BANCA EXAMINADORA:

Prof. Me. Thyago Araújo ~~Gurjão~~

(Orientador - Faculdade Rebouças)

Prof. Dr. José Matias Porto Filho

(Examinador Interno - Faculdade Rebouças)

Prof. Dr. Francisco de Assys Romero da Mota Sousa

(Examinador Interno - Faculdade Rebouças)

AGRADECIMENTOS

Uma vez li um diálogo de Ernest Hemingway que dizia que mais importante que a guerra é quem está ao seu lado na trincheira, e durante esses 5 anos eu tive incontáveis pessoas que estiveram ao meu lado, me apoiando, acreditando em mim e me incentivando a ser cada dia melhor, sem esses eu não teria chegado até aqui, são esses que fazem essa frase ter sentido. Agradeço primeiramente a Deus por minha vida, por me capacitar e guiar meus caminhos no plano terreno, sabendo que tudo que acontece é propósito dele e que é preciso confiar nos seus planos, como confiei e aceite em todos esses anos.

Em segundo lugar gostaria de agradecer aos meus pais, Larissa e Ribamar, poucos sabem, mas foram eles que me incentivaram a fazer Medicina Veterinária, se despuseram a pagar minha faculdade depois de terem apoiado tantas desistências em outros cursos só para me verem bem e feliz, cada conquista por mínima que fosse, me aplaudiam e comemoravam comigo e se eu sou o ser humano que sou hoje, é uma boa parte de como me criaram e me ensinaram sobre a vida, seja em atitudes ou palavras. Agradeço a minha vó Nally, a meu irmão Rhaylon e a toda minha família por sempre apoiar minhas escolhas e vibrar minhas conquistas.

Gratidão também aos meus professores acadêmicos, em especial a Daneelly, Walter, Wagner e ao meu orientador e professor Thyago Gurjão, durante toda minha trajetória sempre me inspirei neles, não só como passavam o conhecimento dentro da sala de aula, mas como conseguiam enxergar o mundo e a veterinária fora dela, sempre buscando ser gentil e colocando o amor pela área e pelo ensinar acima de suas próprias obrigações. Todos têm uma grande importância em minha jornada, me marcaram e me ensinaram pelo menos 1% do que hoje sei e os levarei em minha mente e coração.

Agradeço também a Clínica Esteticão, onde foi meu primeiro estágio, lá fui bem recebida por todos, e guiada por Karla, Jássia, Thaís, Letícia e Ângelo, eles me ensinaram como ser uma boa estagiária e me prepararam para os próximos estágios que estavam por vir. E aí veio a Cuidar, Clínica Veterinária, onde estagiei por dois anos e foi minha segunda casa, por muitas vezes meu refugiu e lugar de apoio, lá eu aprendi sobre tudo, vi casos de dentro e de fora da rotina, aprendi da teoria a prática e também sobre a vida, sobre quão humano devemos ser, como cuidar de um animal

e lidar da melhor forma com o seu tutor, fui acolhida, bem tratada e amada por todos, agradeço a Dr Pedro e a Dr Angélica pela oportunidade que me foi dada, a todos os veterinários que por lá passaram ou estão até hoje, como Karla, Yure, Antônio, Fernando, Karol, Leonardo, Nayanny, Rayane, por acreditarem e confiarem em mim, aos técnicos Túlio, Raimundo, Brislley, Jefferson e Cássio, por me ensinarem que a prática leva a perfeição, aos meus colegas estagiários que me acompanhavam nos plantões, ao pessoal da recepção, a dona Vanda e dona Tita que com um amor de mãe sempre tinham uma palavra para acalentar nossos corações. A Dr Angélica, cardiologista, que nos disponibilizou o seu caso para a realização do nosso trabalho de conclusão de curso e se mostrou disponível a nos ajudar nesse processo.

Aos meus amigos de curso, Paula, Felipe, Maria Clara, Victor e em especial Thiago, minha dupla e braço direito, agradeço por terem acreditado em mim até quando nem eu acreditei, pelos puxões de orelha e conselhos, por formarmos um grupo onde todos ajudávamos uns aos outros e sendo assim, tínhamos sempre bons resultados, estamos perto de conquistar tudo aquilo que almejamos todos esses anos e eu já me orgulho dos profissionais que vocês serão, pois vamos colher todos os bons frutos que plantamos. Aos meus amigos de vida, obrigada por terem entendido minhas indisponibilidades quando eu precisava estudar ou estagiar, por ouvirem os meus desesperos durante a graduação e por nunca terem soltado a minha mão, acreditando que eu seria a melhor profissional para atender aos pets de vocês.

E por último, mas não menos importante, obrigada a você Erick, meu namorado, que não me deu só força, conselhos, colo e amor desde que entrou em minha vida, mas também me deu meu maior presente, meu maior incentivo para finalizar o curso e tentar ser sempre uma pessoa e profissional melhor: nosso filho (a). Estamos construindo uma história linda, e sou grata a você e a Deus por isso, por você ser quem é, por sua paciência de me acalmar nos momentos necessários e por Ele ter te colocado em minha vida quando eu menos esperava e mais precisava. A você, meu filho (a), todo meu amor e dedicação pelos próximos anos, já te sinto comigo e te amo mais que a mim. Agradeço também a meus sogros e cunhados pelo apoio e amor comigo e nosso filho (a) desde o início.

No mais, agradeço a todos que fizeram parte da profissional que estou me tornando, essa conquista é nossa e sem vocês eu não conseguiria, levo comigo um pouco de cada, sabendo o quão importante foi ter vocês ao meu lado nas trincheiras.

Primeiramente gostaria de agradecer a Deus, pois sei que tudo na minha caminhada e nos meus sonhos vem se concretizando graças a seus planos.

Segundamente agradecer a meus pais Sandro e Lindinalva, por antes de todos terem sido meus melhores amigos, minha casa e meu significado de família, a melhor que eu poderia pedir. Agradeço por terem me apoiado em seguir minha vontade como Médico Veterinário e por sempre terem priorizado a educação, na qual espero sempre poder retribuir toda essa dedicação. Também agradeço minha irmã Lisandra por ter me auxiliado durante meu trajeto acadêmico, com trocas de experiências vivenciadas relatando a realização dos nossos sonhos. Agradeço ao meu cunhado Eduardo por ter vivenciado junto a família desde o início da graduação também, ajudando como motorista muita das vezes em que precisei.

Agradeço aos meus professores em especial a Thyago Gurjão por aceitar ser nosso orientador e ser o melhor professor de Clínica Médica que alguém poderia ter. Agradeço também aos outros professores Wagner, Daneelly por tanto conhecimento passado e aos preceptores de estagio dentro e fora da faculdade Leonardo Barros e Thaís Ribeiro por me deixarem dividir o centro cirúrgico com vocês.

Agradeço a toda minha família de Bezerros e Caruaru pelo apoio mesmo que distante. Locais que sempre foram minhas casas e sempre serão o meu maior refúgio onde me sinto acolhido e amado. Agradeço a todos os meus tios e tias por estarem tão presentes em minha vida e acompanharem meu crescimento pessoal e profissional.

A toda minha família de coração de Campina Grande, Jonas, Carminha, Leda, Ramalho, Sergio e Madrinha Sheila, por todo suporte e cuidado que foi dado desde a minha infância até os dias de hoje, a todos só tenho a agradecer por serem tão disponíveis em me ajudar no que eu precisasse e sempre me aplaudirem nas minhas conquistas.

Agradeço aos meus amigos de escola Gabriel, João Guilherme, André, Daniel, Caio, Almir e Rafael, pela nossa amizade verdadeira desde o início, por sempre terem apoiado meu sonho e nunca me deixarem desistir de algo, todos são importantes na minha vida pessoal e participarem ativamente na minha graduação. Aos meus colegas de Graduação Victor, Maria, Felipe, Paula e em especial a Louren, só tenho a

agradecer todo suporte, conversas, risadas e trabalhos em equipe que foram feitos, com vocês tudo se tornou mais fácil, divertido e agradável.

Agradeço a Dr. Barbosa por sempre ter me apoiado em seguir o curso, por ter me oferecido o meu primeiro estágio na Clínica Prontocão, na qual se tornou uma parte muito importante na minha formação como profissional. Agradeço a Dr. Pedro e Dra. Angélica pela oportunidade de estágio na Clínica Cuidar, local que me recebeu de forma acolhedora e me ensinou muito mais do que eu poderia imaginar. Agradeço aos veterinários Antônio, Ângelo, Fernando, Karla, Karol, Nayanny, Rayane e Yure por terem me preparados para ser o melhor profissional possível. Agradeço também aos técnicos Bryslley, Cassio, Jefferson, Raimundo e Tulio por terem me ensinado tanto e agregarem ao meu conhecimento. A Angélica cardiologista pela disponibilidade do relato de caso e apoio para este trabalho de conclusão de curso.

Por fim agradeço ao amor da minha vida Ana Luiza, por estar ao meu lado desde o primeiro período, sempre ter me apoiado e ter me dado a honra de ser seu namorado e construir uma vida contigo. Boa parte das minhas conquistas só foram possíveis porque eu tinha você ao meu lado, você é a melhor pessoa que eu poderia pedir como companheira e me faz sempre querer ser um homem melhor. Também agradeço aos meus sogros e cunhados por todo auxilio e por terem me recebido de forma acolhedora em sua família, sou eternamente grato a todos.

Concluindo agradeço a todas essas pessoas, graças a vocês também estou concluindo essa etapa muito importante da minha vida.

SUMÁRIO

1 INTRODUÇÃO 8

2 REVISÃO DE LITERATURA 9

2.1 Anatomia e fisiologia 9

2.2 Cardiomiopatia Dilatada em Felinos 11

2.3 Diagnóstico 13

2.4 Tratamento 14

2.5 Prognóstico 15

3 RELATO DE CASO 15

4 RESULTADOS E DISCUSSÃO 20

5 CONCLUSÃO 21

REFERÊNCIAS 22

ANEXOS 24

ANEXO A – Eletrocardiograma 24

ANEXO B - Ecodopplercardiográfico 28

ANEXO C – Radiografia 32

ANEXO D – Hemograma 36

ANEXO E – Bioquímicos 37

ANEXO F – Ultrassonografia 38

SUMÁRIO DE FIGURAS

Figura 1 - Exemplo ilustrativo da anatomia interna do coração 10
Figura 2 - Esquema geral do sistema cardiovascular .. **Erro! Indicador não definido.**
Figura 3 - Projeção ventrodorsal do animal..... 16
Figura 4 - Imagens ultrassonográficas dos rins do animal. 17
Figura 5 - Eletrocardiograma do animal 18
Figura 6 - Ecocardiografia do animal..... 20

CARDIOMIOPATIA FENÓTIPO DILATADO EM FELINO: RELATO DE CASO

Louren Lourranny Miranda de Oliveira
Thiago Felipe Silva Souza
Thyago Gurjão

RESUMO

As cardiomiopatias estão presentes na rotina da Medicina Veterinária e, a Cardiomiopatia Fenótipo Dilatada, tem relativa importância na incidência de patologias cardíacas. É uma doença caracterizada pelo enfraquecimento e dilatação do músculo cardíaco, levando a uma diminuição da capacidade do coração de bombear sangue de forma eficiente. Embora a causa exata dessa condição não seja completamente compreendida, acredita-se que fatores genéticos, deficiências nutricionais e distúrbios metabólicos possam desempenhar um papel no seu desenvolvimento. Por se tratar de uma doença onde debilita o animal portador podendo levar a morte súbita, seu diagnóstico precoce com especialista na área deve ser realizado utilizando o máximo de exames complementares, respeitando sempre a ética e a condição do tutor. O trabalho em caso tem como finalidade descrever o relato clínico de uma gata, sem raça definida, de 15 anos de idade, que foi diagnosticada com Cardiomiopatia Dilatada e submetida a tratamento e acompanhamento para estabilização da paciente. O diagnóstico mediante exames de imagem como radiografia, ultrassonografia, eletrocardiograma e ecocardiografia foram realizados em uma Clínica Veterinária particular na cidade de Campina Grande.

Palavras-chave: Cardiomiopatia; felinos; diagnóstico; tratamento.

ABSTRACT

Cardiomyopathies are present in the routine of Veterinary Medicine and Dilated Cardiomyopathy is relatively important in the incidence of cardiac pathologies. It is a disease characterized by the weakening and dilation of the heart muscle, leading to a decrease in the heart's ability to pump blood efficiently. Although the exact cause of this condition is not completely understood, it is believed that genetic factors, nutritional

deficiencies, and metabolic disorders may play a role in its development. As it is a disease that weakens the carrier animal and can lead to sudden death, its early diagnosis with a specialist in the field must be carried out using as many complementary tests as possible, always respecting ethics and the condition of the owner. The purpose of this case work is to describe the clinical report of a 15-year-old mixed breed cat, who was diagnosed with Dilated Cardiomyopathy and underwent treatment and monitoring to stabilize the patient. Diagnosis through imaging tests such as radiography, ultrasound, electrocardiogram and echocardiography were carried out at a private Veterinary Clinic in the city of Campina Grande.

Keywords: cardiomyopathy; cats; diagnosis; treatment

1 INTRODUÇÃO

As doenças cardiovasculares apontam certo destaque na clínica de felinos, tendo em vista que estão entre as maiores taxas de mortalidade e prognósticos reservados dentro da rotina médica, onde ocorrem de forma congênitas (presentes ao nascimento) ou adquiridas (desenvolvidas após o nascimento) (Stephenson, 2014).

A insuficiência cardíaca congestiva (ICC) pode ocorrer por falha diastólica e sistólica, sobrecarga de volume, ou doenças congênitas, a fisiopatogênia de ambas ocorre quando o coração é incapaz de bombear o sangue adequadamente para manter o débito cardíaco, ocasionando acúmulo sanguíneo nas suas estruturas do coração. (Côté, 2011).

As cardiomiopatias que geram ICC por disfunções sistólicas são: cardiomiopatia dilatada (CMD) e cardiomiopatia arritmogênica do ventrículo direito (CMAVD), levando a este quadro por reduzir a contratilidade miocárdica. A prevalência desta forma de cardiomiopatia diminuiu significativamente após o avanço dos alimentos comerciais para animais de estimação sendo adequadamente suplementados com taurina. (Côté, 2011).

A cardiomiopatia fenótipo dilatada associada à deficiência de taurina continua sendo observada em gatos recebendo dietas desbalanceadas, sejam essas vegetarianas, dietas caseiras ou dietas destinadas a outras espécies como rações

para cães. Insolitamente, há alguma indicação que pode haver um componente hereditário para o desenvolvimento de cardiomiopatia dilatada associada à deficiência de taurina com algumas famílias em maior risco de desenvolver cardiomiopatia do que outras, juntamente com o fator fenotípico. (Lawler, et al, 1993).

Segundo Albanês (1998), a cardiomiopatia dilatada ‘’é uma doença primária do músculo cardíaco com dilatação e alteração na função contrátil do ventrículo esquerdo (VE) ou de ambos os ventrículos. ’’ O diagnóstico da cardiomiopatia dilatada felina envolve uma combinação de histórico clínico, exame físico, radiografias torácicas, ultrassonografia cardíaca e, em alguns casos, exames laboratoriais adicionais (Assumpção, et al, 2014).

O tratamento geralmente se concentra em aliviar os sintomas, melhorar a função cardíaca e prevenir complicações. Isso pode envolver o uso de medicamentos para controlar a pressão arterial, regular o ritmo cardíaco e reduzir a retenção de líquidos (Nunes, et al, 2022).

Embora a cardiomiopatia fenótipo dilatada felina seja uma doença grave, com o tratamento adequado e o monitoramento regular, muitos gatos podem ter uma qualidade de vida razoavelmente boa (Nunes, et al, 2022), é importante que os proprietários de gatos estejam cientes dos sinais clínicos dessa condição e procurem atendimento veterinário imediato se suspeitarem de algum problema cardíaco em seus animais de estimação.

Com base, o estudo objetivou-se abordar tópicos relevantes sobre mecanismo, sinais clínicos, diagnóstico e tratamento, relatando um caso raro na rotina clínica como forma de transmitir o conhecimento sobre a cardiomiopatia fenótipo dilatada em felinos.

2 REVISÃO DE LITERATURA

2.1 Anatomia e fisiologia do coração felino

Anatomicamente o coração é dividido em lado esquerdo e lado direito, cada um possuindo sua função e separados por uma parede interna. Ambos os lados bombeiam a mesma quantidade sanguínea, sendo o lado esquerdo o responsável por realizar a circulação sistêmica, bombeando sangue para uma parte do corpo e o lado direito realizando a circulação pulmonar (Moyes, 2009). Esse órgão se divide em

quatro cavidades, sendo elas, dois ventrículos que possuem valvas em suas extremidades, cada uma atuando de forma divergente, a primeira vai impedir que no momento da contração, a qual chamamos de sístole, ocorra o retorno do sangue para os átrios (figura 1) e a segunda vai impedir que durante a diástole, o relaxamento muscular, ocorra o retorno do sangue para os ventrículos. Os dois átrios funcionam coletando o sangue para preencher os ventrículos, assim fazendo um movimento de bombeamento sanguíneo (Moyes, 2009).

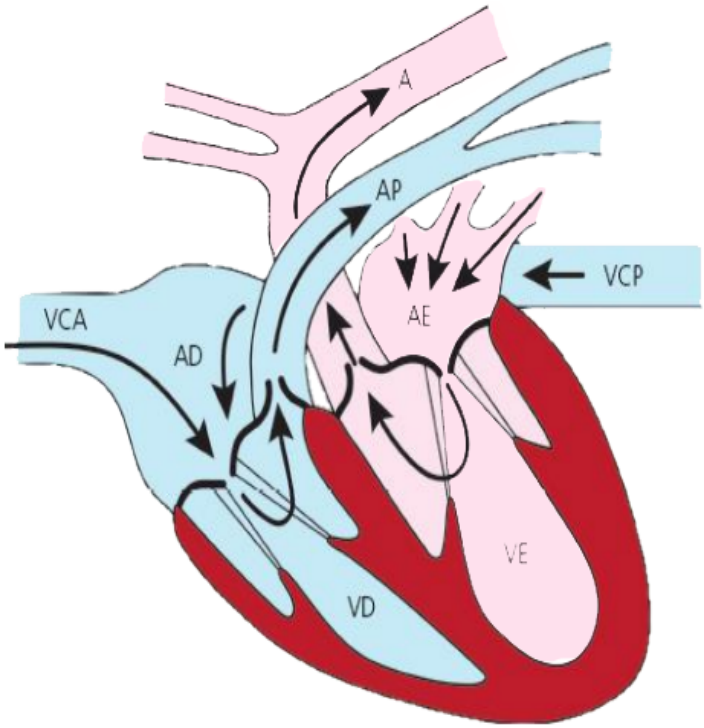

Figura 1 - As quatro câmaras do coração dos mamíferos, as grandes veias, as grandes artérias e a direção do fluxo sanguíneo. VCA = veia cava anterior; VCP = veia cava posterior; AD = átrio direito; VD = ventrículo direito; AE = átrio esquerdo; VE = ventrículo esquerdo; AP = artéria pulmonar; A = aorta.

Fonte: DE REECE, 2004.

O coração faz parte do sistema circulatório, sendo um órgão central que tem função de bombear o sangue para os vasos, sendo direcionado pelas valvas cardíacas, que atuam também impedindo o refluxo. A principal função do sistema cardiovascular é o transporte de diversas substâncias vitais para a vida e a saúde, tais como o oxigênio e os nutrientes indispensáveis para cada célula do organismo. Em

cada tecido do organismo, a função saudável depende da chegada de um suprimento sanguíneo adequado. Quanto maior a taxa de metabolismo em um tecido, maior a necessidade de um fluxo sanguíneo apropriado. A condição em que há insuficiente no fluxo sanguíneo para qualquer tecido que é chamada de isquemia. Mesmo uma isquemia temporária pode levar à disfunção. A isquemia persistente resulta em lesão tecidual permanente (infarto) e, por último, morte celular (necrose) (Stephenson, 2014).

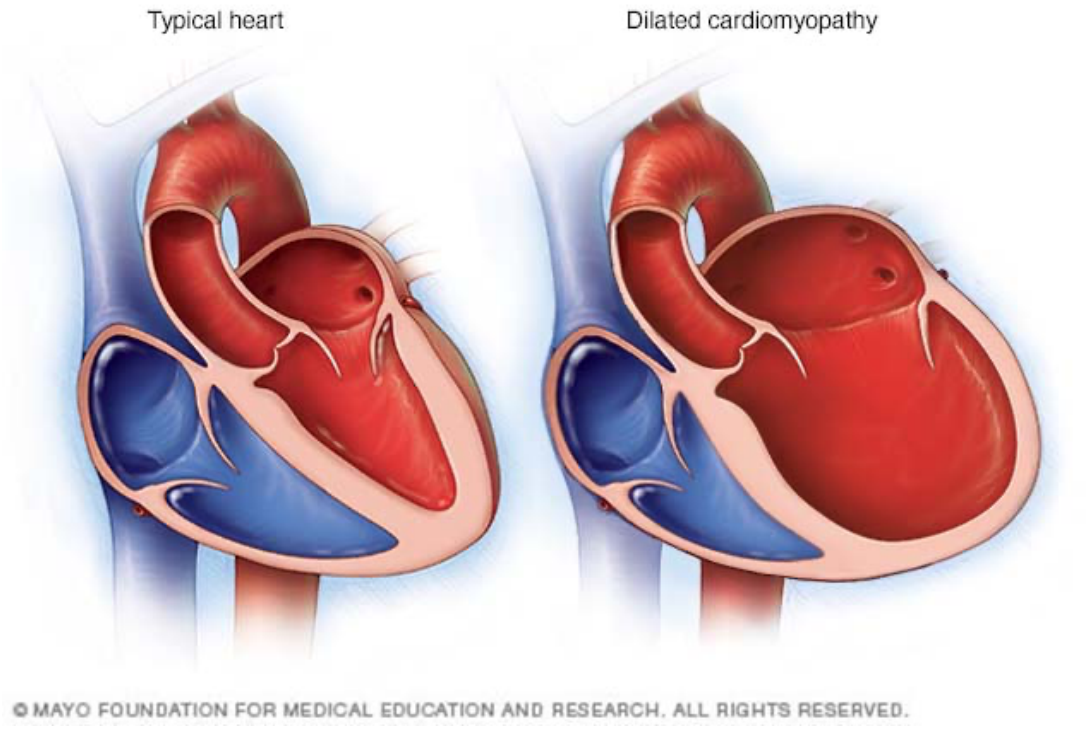

Figura 2- Coração normal a esquerda, coração a direita apresentando dilatação em ventrículo esquerdo e átrio esquerdo.

Fonte: Mayo Foundation For Medical Education and Research (2022).

2.2 Cardiomiopatia Fenótipo Dilatada em Felinos

Em felinos as doenças cardíacas são comuns, apesar de alguns gatos não apresentarem os sintomas no início da doença, podendo ser adquirida ou secundária. Segundo estudos realizados, a deficiência de taurina é a principal causa da CMD, podendo também se apresentar de forma idiopática e após quadros tóxicos, virais e metabólicos do animal (Assumpção, et al, 2014). Com o envelhecimento do animal, o coração vai perdendo a sua eficiência e diminuindo o débito sanguíneo no período de tempo, assim animais idosos apresentam mais predisposição para desenvolver a doença do músculo cardíaco (Tarso, 2018).

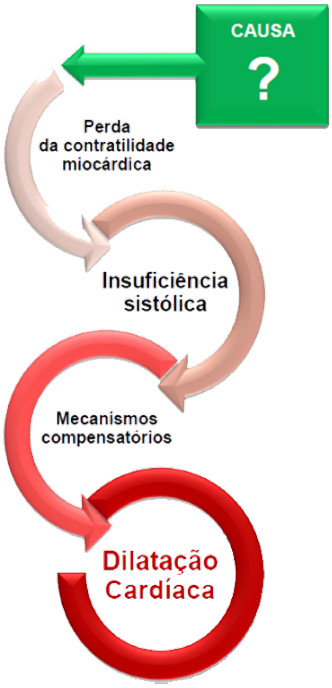

Figura 3 – Fisiopatogênia da dilatação cardíaca.

Fonte: Equalis; **Marlos Gonçalves Sousa,** DVM, MS, PhD.

Nutrientes são elementos presentes na alimentação que desempenham funções específicas no corpo e contribuem para o crescimento, a manutenção dos tecidos e a saúde em geral. Nutrientes vitais são aqueles que o corpo não fabrica ou não sintetiza em quantidade adequada para atender às suas necessidades. Portanto, é necessário incluir esses nutrientes essenciais na dieta. Em contraste, os nutrientes não essenciais são produzidos pelo próprio organismo (Case, et al, 2011).

A taurina não faz parte da composição regular das proteínas, mas está ligada às proteínas de origem animal e é encontrada em todos os tecidos animais como um aminoácido independente (Morris, et al, 1990). A maioria dos animais é capaz de utilizar tanto a glicina quanto a taurina na formação de sais biliares antes de serem excretados na bile. No entanto, os gatos têm a capacidade exclusiva de conjugar ácidos biliares apenas a partir da taurina. A taurina é importante para o adequado funcionamento da retina, miocárdio e reprodução do felino (Kaufmann, et al ,2003). Além da cardiomiopatia dilatada mais duas síndromes relacionadas à deficiência de taurina foram bem estudadas: a degeneração central da retina e infertilidade ou desenvolvimento fetal retardado (Kirk, et al, 2000).

A Cardiomiopatia Dilatada é caracterizada por uma dilatação da câmara ventricular esquerda, disfunção sistólica do mesmo, aumento progressivo das dimensões ventriculares e, também, nas dimensões atriais seguido por um miocárdio ventricular hipocontrátil (Luis Fuente, et al, 2020). Causa uma disfunção sistólica e a dilatação ventricular, sendo uma doença ocasionada no miocárdio, onde acomete sua função e estrutura, levando a um remodelamento cardíaco, aumento do diâmetro e volume sistólico, causando a insuficiência cardíaca congestiva no paciente (Duarte, et al, 2023).

A doença afeta o lado esquerdo do coração, podendo acometer também o ventrículo direito e apresentar todas as câmaras cardíacas dilatadas e válvulas atrioventriculares insuficientes, aumentando assim o débito cardíaco (Assumpção, et al, 2014).

A cardiomiopatia dilatada era mais comum em felinos nos anos que antecederam 1987, a partir da descoberta de que a doença está diretamente ligada com as baixas concentrações de taurina no organismo do animal, passou a ser uma doença rara nos gatos, devido às dietas balanceadas (Baisan, 2020). A doença foi relatada entre 3,4% e 6,29% do total de doenças cardíacas em gatos nas duas últimas décadas, tendo uma resposta clínica e taxa de sobrevivência de 58% após um ano de tratamento (Baisan, 2020).

2.3 Diagnóstico da Cardiomiopatia Fenótipo Dilatada

O diagnóstico se dá através da suspeita ao realizar o exame físico e a solicitação dos exames de imagem, os sinais clínicos vão variar de acordo com a fase

da doença, podendo se apresentar assintomático e sintomático. Quando sintomáticos, os animais podem apresentar dispneia, taquipneia e cianose como indicativos de congestão da circulação sanguínea. O animal também pode apresentar sinais clínicos indicativos de baixo débito cardíaco como anorexia, apatia/letargia, intolerância ao exercício e a síncope, em casos extremos o animal pode chegar à morte súbita. (Fuente, et al, 2020).

Outros sinais clínicos que podem ser apresentados são anorexia, letargia, depressão, desidratação, pulso femoral fraco, hipotermia e taquicardia. Em casos mais avançados, alguns animais apresentam edema pulmonar, tromboembolismo, ascite e efusão pleural, sendo essas duas últimas quando já ocorre comprometimento do coração (Nunes, et al, 2022).

No exame físico além dos sinais clínicos presentes o veterinário pode observar pulsos fracos e em casos de tromboembolismo paraparesia súbita e hipotermia das patas. Na ausculta cardíaca pode ser encontrado sons de galope, sopro sistólico e hipofonese que é a redução dos ruídos cardíacos na auscultação. (Luís Fuente, et al, 2020).

Exames radiográficos, eletrocardiograma e ecocardiograma também auxiliam no diagnóstico da doença. Sendo o ecodopplercardiográfico o padrão ouro, onde é observado o aumento do diâmetro sistólico final. O eletrocardiograma pode vir a apresentar aumento na duração da onda P, aumento na amplitude e duração do complexo QRS, arritmias e bloqueio atrioventricular de primeiro grau (Assumpção, et al, 2014), podendo também medir o tamanho da parede cardíaca, volumes das câmaras e avaliar suas funções (Tarso, 2018). Já o exame radiográfico do tórax pode apresentar o coração e os vasos sanguíneos aumentados, ajudando também a identificar se existe ou não um derrame pleural.

2.4 Tratamento da Cardiomiopatia Fenótipo Dilatada

O tratamento vai depender da fase em que a doença se encontra, na fase crônica o controle é realizado com diuréticos, vasodilatadores e inotrópicos positivos.

Em casos agudos, quando já se é identificado o edema pulmonar, é utilizado diurético, suporte inotrópico e de oxigênio para o animal (Assumpção, et al, 2014),

sendo necessário internação e cuidados intensivos em ambiente hospitalar até a estabilização do quadro.

No ambiente hospitalar o diurético mais utilizado em casos de edema pulmonar é a furosemida e pode ser feita também após estadiamento com o animal em domicílio. Em casos de efusão pulmonar o mais indicado para a situação é a toracocentese apenas em ambiente clínico com profissionais capacitados. (Kittleson, et al, 2021).

Para tratamento a domicílio, o mais utilizado é o pimobendan que tem efeitos inotrópicos e vasodilatadores sendo um inibidor seletivo da fosfodiesterase 3 e sensibilizador de cálcio. (Hambrook, et al, 2012).

A suplementação de taurina deve ser utilizada no paciente diagnosticado com CMD, tendo em vista que continua sendo a primeira opção de causa. Durante as primeiras semanas após o diagnóstico, esperando que o miocárdio responda à suplementação, a melhor das hipóteses é utilizar apenas um inotrópico positivo leve, porém não se deve depender apenas dele para um bom tratamento. A administração de espironolactona também pode ser considerada. Dado que gatos com a CMD e insuficiência cardíaca têm uniformemente alargamento atrial, o tratamento com clopidogrel é, na opinião dos autores, também justificada como forma de prevenção de formação de trombos. (Kittleson, et al, 2021).

2.5 Prognóstico da Cardiomiopatia Fenótipo Dilatada

O prognóstico depende da causa base da cardiomiopatia dilatada, quando não está relacionado com a deficiência de taurina é considerado grave, por ser uma doença terminal em felinos, podendo levar a óbito em questão de semanas, já quando a causa está ligada a deficiência de taurina, o prognóstico pode ser considerado reservado, devido a suplementação adequada e como o animal irá reagir nas semanas seguintes, sendo uma das patologias reversíveis quando a dieta é balanceada. (Kittleson, et al, 2021).

3 RELATO DE CASO

Caso de um animal felino, sem raça definida com 15 anos e 5 meses, pesando 3.4 kg, deu entrada em uma clínica particular da cidade de Campina Grande, PB, com a queixa principal de dispneia, perda de apetite e com um episódio de vômito. Ainda

na anamnese foi descrito que o mesmo vive em ambiente interno, vermifugação e vacinação em dia, sem presença de ectoparasitas e se alimentando de ração felina.

No exame físico foi percebido desidratação de aproximadamente 6%, frequência respiratória e cardíaca foi de mensuração dificultada por o animal se encontrar ofegante e temperatura normal de 38,4 Cº. Solicitou-se ultrassonografia, radiografia torácica, bioquímicos, hemograma, teste de FIV/FELV na qual constatou-se negativo.

Após a realização dos exames complementares foi encontrado no hemograma apenas trombocitopenia com pequenos agregados plaquetários durante o parcial e após a contagem plaquetária confirmada por microscopia óptica, porém por se tratar de um animal em estado de estresse durante a coleta, não foi considerado como um grande achado.

Foram então solicitados exames de imagem realizando-se um estudo radiográfico do tórax (figura 5) utilizando as projeções; laterolateral esquerda, laterolateral direita e ventrodorsal. Observou-se então presença de aumento de radiopacidade fluida em espaço pleural dorsal a externo, com comprometimento de ambos hemitórax e não foi possível avaliar a silhueta cardíaca devido à sobreposição líquida, como um indicativo de efusão pleural e deslocamento dorsal da traqueia torácica não foi encontrado.

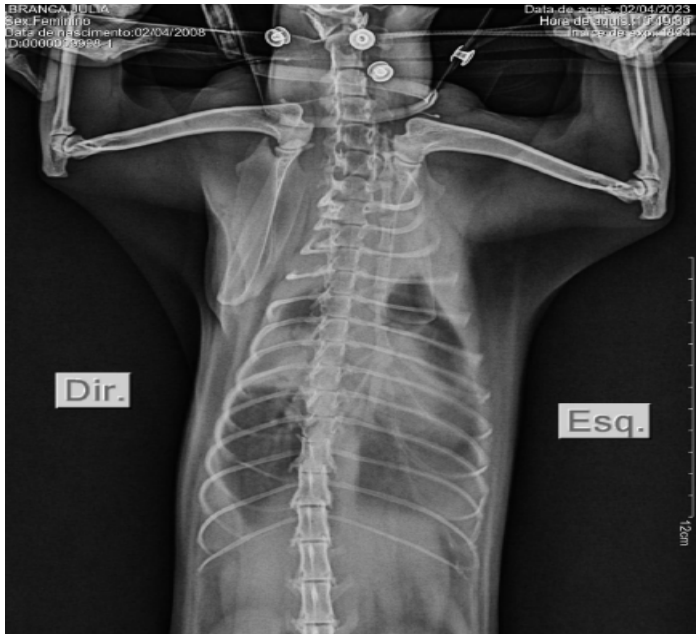

Figura 5 - Projeção ventrodorsal do animal, sendo possível observar aumento de radiopacidade fluida em espaço pleural

Fonte: Arquivo pessoal.

Na ultrassonografia (figura 6) o achado mais relevante foi rins direito e esquerdo com definição córtico-medular mal demarcada, córtex de ecogenicidade aumentada ecotextura heterogênea, pelve renal dilatada, cápsula renal preservada e ausência de sinais de cálculos, os apanhados sugerem nefropatia com evidências de cronicidade, apresentando pielectasia bilateral. Não há evidência sonográficas de presença de líquido livre na cavidade abdominal ou que sugiram alterações nas porções caracterizadas de artéria aorta e veia cava caudal.

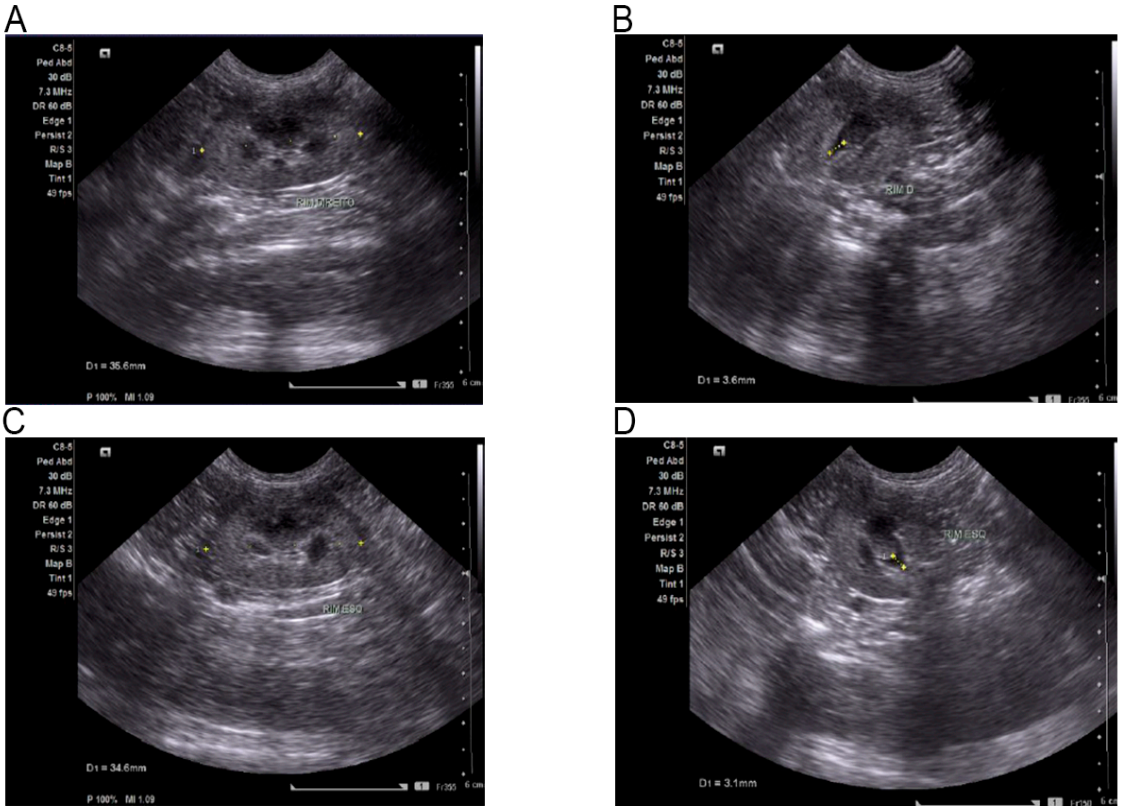

Figura 6 – **A e C**; apresentando ambos os rins com definição cortiço-medular mal demarcada, **B e D**; ambos os rins com dilatação da pelve renal.

Fonte: Arquivo pessoal.

Solicitou-se análise de líquido cavitário devido o achado radiográfico de efusão pleural, encontrando células mononucleares com predomínio de macrófagos (52%) e pequenos linfócitos (48%) e notou-se a presença de raros eritrócitos ao fundo da lâmina, sugestivo de transudado simples. Da mesma forma solicitou-se a urinálise devido os achados renais durante o exame de ultrassonografia coletando assim

através de cistocentese guiada. Com 11ml de material coletado de coloração amarelo claro e aspecto límpido e no exame químico encontrado de alteração apenas duas cruzes de proteína. O animal foi encaminhado para avaliação cardiológica com especialista por suspeita de cardiomiopatia hipertrófica.

Na consulta, foi realizado os exames de eletrocardiografia e ecocardiografia para conseguir concluir o diagnóstico. No exame de eletrocardiograma foi observado uma duração aumentada na onda P (figura 8), sugestivo de sobrecarga atrial esquerda apesar da mesma onda apresentar amplitude, eixo elétrico e morfologia normais. O intervalo PR apresentou-se regular e com duração aumentada (figura 9), pela prematuridade do batimento ectópico atrial, a onda R com amplitude aumentada (figura 10), o segmento ST com supradesnivelamento dentro dos limites de normalidade e onda T assimétrica, negativa foram os achados diferenciais para o diagnóstico.



Figura 7- Eletrocardiograma do paciente com as alterações

Fonte: Arquivo pessoal.

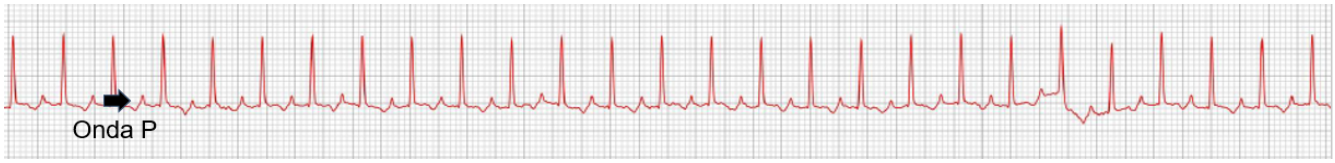

Figura 8 - Onda P com duração aumentada (sobrecarga atrial esquerda).

Fonte: Arquivo Pessoal.

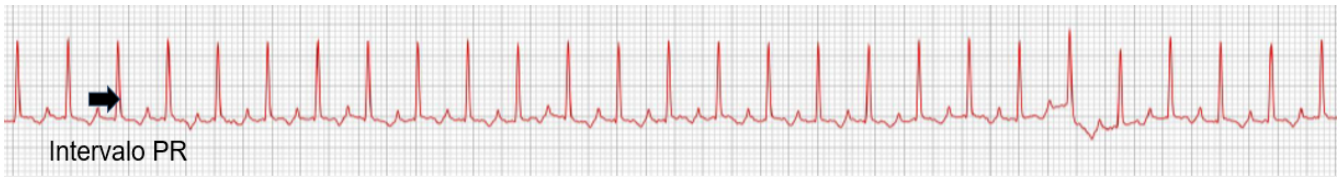

Figura 9 - Intervalo PR com duração aumentada (bloqueio atrioventricular).

Fonte: Arquivo Pessoal.

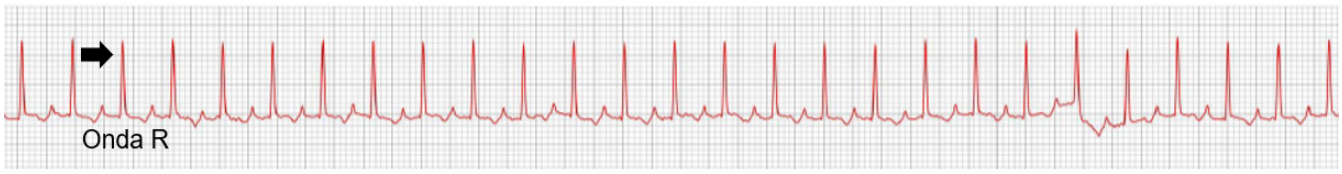

Figura 10 - Onda R com amplitude aumentada (sobrecarga ventricular).

Fonte: Arquivo Pessoal.

No ecocardiograma (figura 11) os dados coletados demonstraram um coração apresentando dilatação importante das quatro câmaras; átrios esquerdos e direito e ventrículos esquerdo e direito. Observou-se ainda nas quatro câmaras uma redução de espessura do septo interventricular e parede livre do ventrículo esquerdo em sístole, juntamente com uma disfunção sistólica e diastólica importantes.

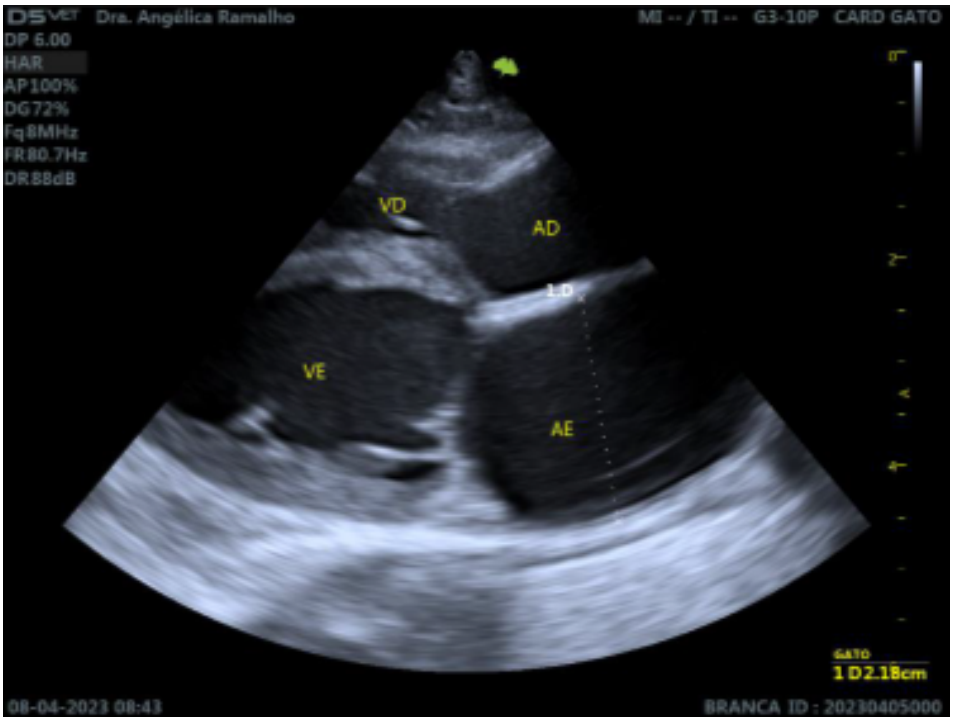

Figura 11 - Ecocardiografia do animal, com dilatação das 4 câmaras.

Fonte: Arquivo pessoal.

4 RESULTADOS E DISCUSSÃO

Os achados clínicos e de exames apresentados neste caso sugerem um quadro complexo. A trombocitopenia encontrada no hemograma, embora possa ser atribuída ao estresse, deve ser monitorada e reavaliada sempre que possível. A efusão pleural observada nas radiografias e a análise do líquido cavitário sugerem um transudado simples, indicando possíveis problemas pleurais.

Os achados renais na ultrassonografia são preocupantes e sugerem uma nefropatia com evidências de cronicidade, particularmente devido à pielectasia bilateral. No entanto, é importante considerar que a presença de doenças cardíacas pode influenciar a função renal, tornando a avaliação cardiológica crucial.

O ecocardiograma revelou uma dilatação significativa das quatro câmaras cardíacas, disfunção sistólica e diastólica, bem como uma redução na espessura do septo interventricular e da parede livre do ventrículo esquerdo em sístole com ritmo ectópico atrial presença de extrassístoles ventriculares, de origem no ventrículo esquerdo, em paroxismo. O suficiente para a conclusão diagnóstica de cardiomiopatia fenótipo dilatada, a especialista responsável pelo caso optou por passar um

tratamento paliativo com medicamentos manipulados, a sua escolha foi pimobedan, cloridrato de benazepril mais espironolactona e suplementação de taurina na dosagem adequada para o peso do paciente, também optou pelo diurético furesemida e pelo antitrombótico clopidogrel.

Diante dessa complexidade, a gestão desse caso foi de forma multidisciplinar com a colaboração de especialistas em cardiologia, exames de imagem e intensivista. Além disso, a qualidade de vida do paciente e as limitações do tratamento foram discutidas com o proprietário do animal focando no bem-estar do mesmo, mantendo um equilíbrio entre a gestão de múltiplas condições médicas causadas pelo quadro clínico e o conforto do animal.

5 CONCLUSÃO

A avaliação deste caso clínico revela um desafio significativo na identificação e tratamento das condições médicas que afetam o paciente felino idoso. A combinação de sintomas, incluindo problemas cardíacos, renais e a efusão pleural, demonstra a complexidade do caso.

O exame que nos leva a um diagnóstico final é o ecocardiograma, sendo considerado um prognóstico reservado, a eficácia do tratamento e as opções terapêuticas devem ser discutidas, levando em consideração o bem-estar do animal, a qualidade de vida e as limitações do tratamento paliativo, sendo assistido em casa e voltando periodicamente para a realização dos exames e dessa forma monitorar o quadro do animal durante os meses seguintes. A paciente do relato está respondendo ao tratamento por seis meses após a conclusão do diagnóstico e encontra-se estável.

É importante notar que, em casos de pacientes geriátricos como este, a gestão da saúde deve ser holística e considerar múltipla comorbidades, destacando a importância da medicina veterinária em proporcionar cuidados abrangentes e personalizados para pacientes felinos geriátricos, com foco na otimização da saúde e do bem-estar animal.

REFERÊNCIAS

ALBANESI, Fº; MANES, Francisco. Cardiomiopatias. Arquivos brasileiros de cardiologia, v. 71, p. 95-107, 1998.

ASSUMPÇÃO, Thais Cristine et al. CARDIOMIOPATIA DILATADA FELINA-RELATO DE CASO. ENCICLOPEDIA BIOSFERA, v. 10, n. 19, 2014.

Baisan RA; Turcu CA.; Vulpe V. Cardiomiopatia dilatada nutricional em gatos – relato de dois casos. HVM Bioflux 2020;12(1):28-32.

CASE, L. P.; DARISTOTLE, L.; HAYEK, M. G.; RAASCH, M. F. Canine and feline nutrition. 3ª Edição. Estados Unidos. Mosby Elsevier. 2011. 562 p.

CHAMONE, Christina Mahrenholz Kaufmann. Principais Deficiências Nutricionais em Gatos: Revisão de Literatura.

Costa, I. D. R.; Pereira, M. D.; Oliveira, J. S. P. D.; Magnabosco, M. W.; Costa, P. P. C.; & Santana, G. M. (2022). Achados ultrassonográficos em paciente com cardiomiopatia dilatada. 1.

CÔTÉ, E. Dilated Cardiomyopathy. In: CÔTÉ, E. et al. Feline cardiology. 1.ed. Chichester: Wiley-Blackwell, 2011. Cap.13 p. 183-187.

DE ABREU, Claudine Botelho et al. Cardiomiopatia dilatada em cães: revisão de literatura. Revista Brasileira de Ciência Veterinária, v. 26, n. 2, 2019. 2

DUARTE, Lívia Nunes Barboza et al. Cardiomiopatia dilatada: aspectos epidemiológicos, fisiopatológicos e manejo terapêutico. Brazilian Journal of Development, v. 9, n. 4, p. 12705-12720, 2023.

Hambrook, L. E., & Bennett, P. F. (2012). Effect of pimobendan on the clinical outcome and survival of cats with non-taurine responsive dilated cardiomyopathy. Journal of Feline Medicine and Surgery, 14(4), 233–239.

Karp, S. I.; Freeman, L. M.; Rush, J. E.; Arsenault, W. G.; Cunningham, S. M.; DeFrancesco, T. C., ... & Yang, V. K. (2022). Dilated cardiomyopathy in cats: survey of veterinary cardiologists and retrospective evaluation of a possible association with diet. Journal of Veterinary Cardiology, 39, 22-34.

KIENZLE, E; HALL, D. Inappropriate feeding: The importance of a balanced diet. In: WILLS, J.M.; SIMPSON K.W. The Waltham book of clinical nutrition of the dog and cat. Primeira edição. Grã Bretanha, Elsevier Science Inc. 1994. p 1-13.

KITTLESON, Mark D.; CÔTÉ, Etienne. The feline cardiomyopathies: 3. Cardiomyopathies other than HCM. Journal of Feline Medicine and Surgery, v. 23, n. 11, p. 1053-1067, 2021.

Luis Fuentes, V.; Abbott, J.; Chetboul, V.; Côté, E.; Fox, P. R.; Häggström, J., ... & Stern, J. A. (2020). ACVIM consensus statement guidelines for the classification,

diagnosis, and management of cardiomyopathies in cats. Journal of veterinary internal medicine, 34(3), 1062-1077.

MORRIS, J. G.; ROGERS, Q. R.; PACIORETTY, L. M. Taurine: an essencial nutrient for cats. Journal of Small Animal Practice, v. 31, p. 502-509, 1990.

MOYES, Christopher D.; SCHULTE, Patricia M. Princípios de fisiologia animal. Artmed Editora, 2009.

NUNES, Jessica Krüger et al. Achados ecocardiográficos em paciente com cardiomiopatia dilatada. 2022.

STEPHENSON, R.B. Fisiologia cardiovascular. In: CUNNINGHAM, J.G. Tratado de Fisiologia Veterinária, 5 ed., Rio de Janeiro: Elsevier, Sec. III, p.158-262, 2014.

TARSO, Helen. Alterações físicas e fisiológicas em felinos geriátricos. 2018.

Teixeira, L.; Fukuda, A.; Wajczyk, T.; de Abreu Pereira, J.; & Coutinho, D. C. N. (2020). Cardiomiopatia dilatada arresponsiva ao tratamento com taurina em felino portador de insuficiência cardíaca congestiva direita. *Pubvet*, *15*, 168.

ANEXOS

ANEXO A – Eletrocardiograma

Cuidar Clínica Veterinária
R. Aprígio Pereira Nepomuceno, 332, Liberdade - Campina Grande - PB

Eletrocardiograma

Identificação

Identificação: 2023_04_05__08_43	Data: 05/04/2023 08:43:56	Peso: 3,4 kg
Paciente: Branca	Idade: 12 anos e 0 mês	Sexo: Fêmea
Espécie: Gato	Raça: Sem raça definida (SRD)	
Proprietário: Maria Rozelma	Solicitante: Dra. Angélica Ramalho de Araújo Leite	

Parâmetros Observados

FC Média: 170 bpm	Duração de QRS: 50 ms	Desnível de ST: 0.02 mV
Eixo P: 83.3 °	Intervalo PR: 134 ms	Amplitude de P: 0.2 mV
Eixo QRS: 87.13 °	Amplitude de R: 1.28 mV	Intervalo QT: 212 ms
Duração de P: 44 ms	Amplitude de T: -0.13 mV	

Comentários

Onda P com duração aumentada, sugestivo de sobrecarga atrial esquerda.
Onda P com amplitude, eixo elétrico e morfologia normais.
Intervalo PR regular e com duração aumentada, pela prematuridade do batimento ectópico atrial.
Onda R com amplitude aumentada.
Complexo QRS com duração, eixo elétrico e morfologia normais.
Segmento ST com supradesnivelamento dentro dos limites de normalidade.
Onda T assimétrica, negativa e com amplitude normal.
Intervalo QT com duração normal.

Conclusões

Ritmo ectópico atrial.
Presença de extrassístoles ventriculares, de origem no ventrículo esquerdo, em paroxismo.

Angélica Ramalho de Araújo Leite
CRMV: PB 1230
Assinado eletronicamente por:

InPulse - *Animal Health* InCardioDuo 3.2.1 05/04/2023

Fonte: Arquivo pessoal.



Fonte: Arquivo pessoal.

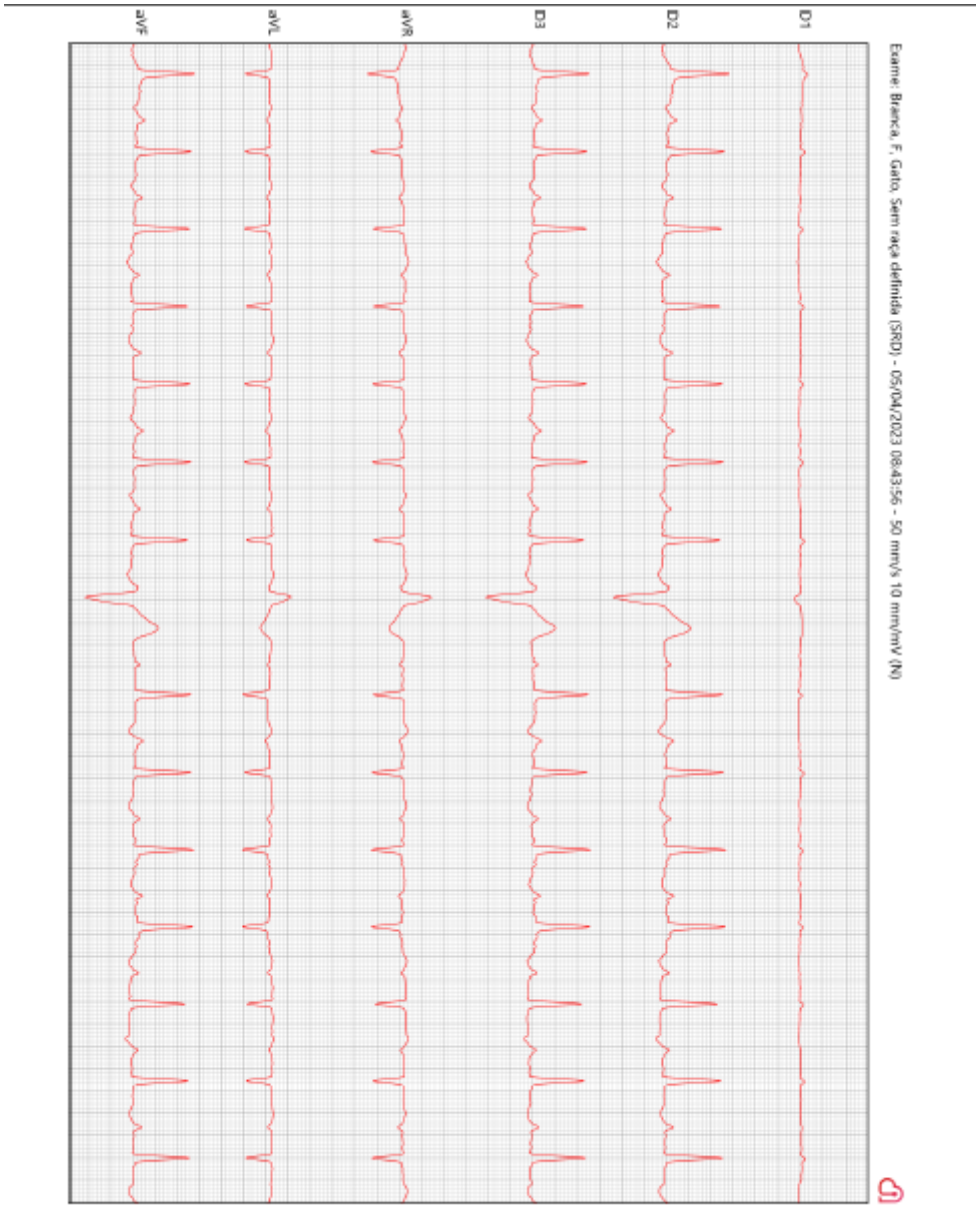

Fonte: Arquivo pessoal.

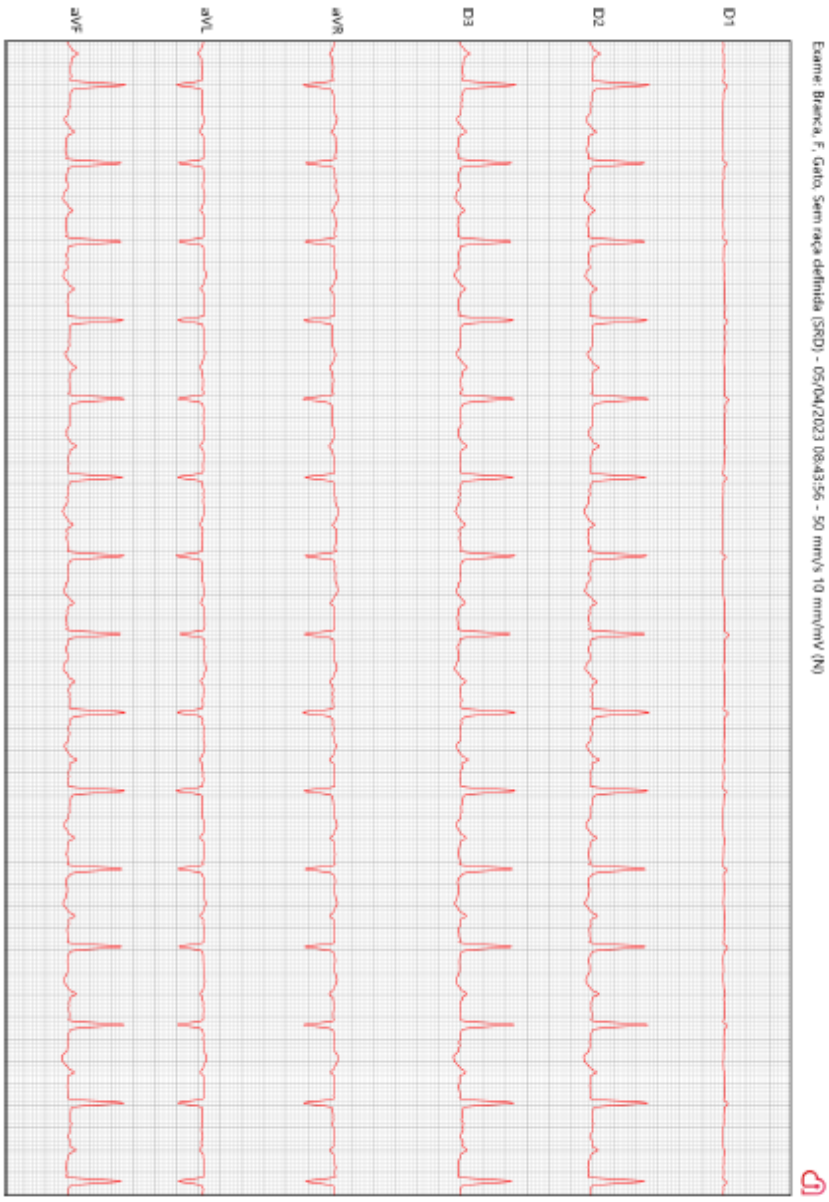

Fonte: Arquivo pessoal.

ANEXO B - Ecodopplercardiográfico

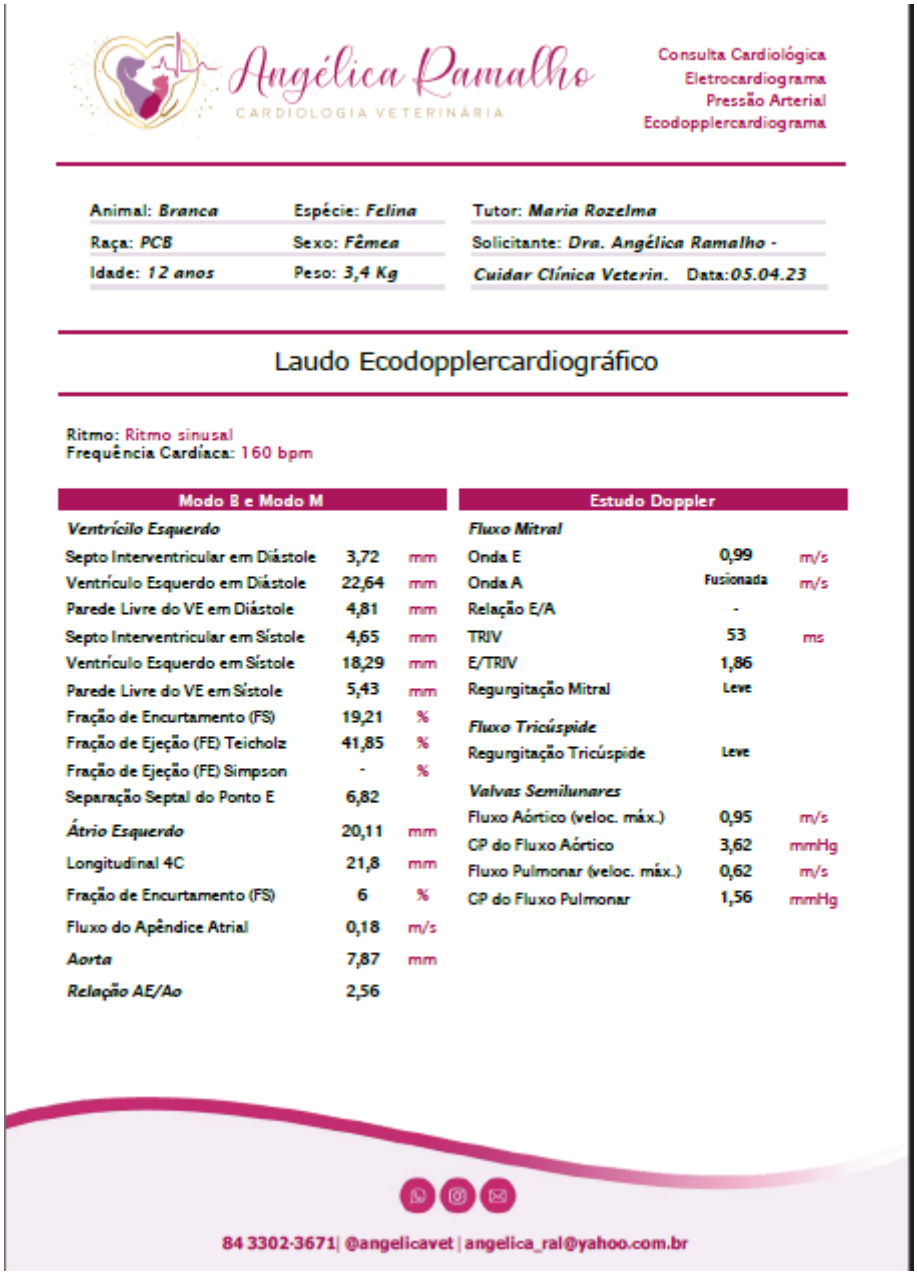

Angélica Ramalho
CARDIOLOGIA VETERINÁRIA

Consulta Cardiológica
Eletrocardiograma
Pressão Arterial
Ecodopplercardiograma

Animal: *Branca* Espécie: *Felina* Tutor: *Maria Rozelma*
Raça: *PCB* Sexo: *Fêmea* Solicitante: *Dra. Angélica Ramalho -*
Idade: *12 anos* Peso: *3,4 Kg* *Cuidar Clínica Veterin.* Data:*05.04.23*

Laudo Ecodopplercardiográfico

Ritmo: Ritmo sinusal
Frequência Cardíaca: 160 bpm

Modo B e Modo M		
Ventrículo Esquerdo		
Septo Interventricular em Diástole	3,72	mm
Ventrículo Esquerdo em Diástole	22,64	mm
Parede Livre do VE em Diástole	4,81	mm
Septo Interventricular em Sístole	4,65	mm
Ventrículo Esquerdo em Sístole	18,29	mm
Parede Livre do VE em Sístole	5,43	mm
Fração de Encurtamento (FS)	19,21	%
Fração de Ejeção (FE) Teicholz	41,85	%
Fração de Ejeção (FE) Simpson	-	%
Separação Septal do Ponto E	6,82	
Átrio Esquerdo	20,11	mm
Longitudinal 4C	21,8	mm
Fração de Encurtamento (FS)	6	%
Fluxo do Apêndice Atrial	0,18	m/s
Aorta	7,87	mm
Relação AE/Ao	2,56	

Estudo Doppler		
Fluxo Mitral		
Onda E	0,99	m/s
Onda A	Fusionada	m/s
Relação E/A	-	
TRIV	53	ms
E/TRIV	1,86	
Regurgitação Mitral	Leve	
Fluxo Tricúspide		
Regurgitação Tricúspide	Leve	
Valvas Semilunares		
Fluxo Aórtico (veloc. máx.)	0,95	m/s
GP do Fluxo Aórtico	3,62	mmHg
Fluxo Pulmonar (veloc. máx.)	0,62	m/s
GP do Fluxo Pulmonar	1,56	mmHg

84 3302-3671| @angelicavet | angelica_ral@yahoo.com.br

Fonte: Arquivo pessoal.

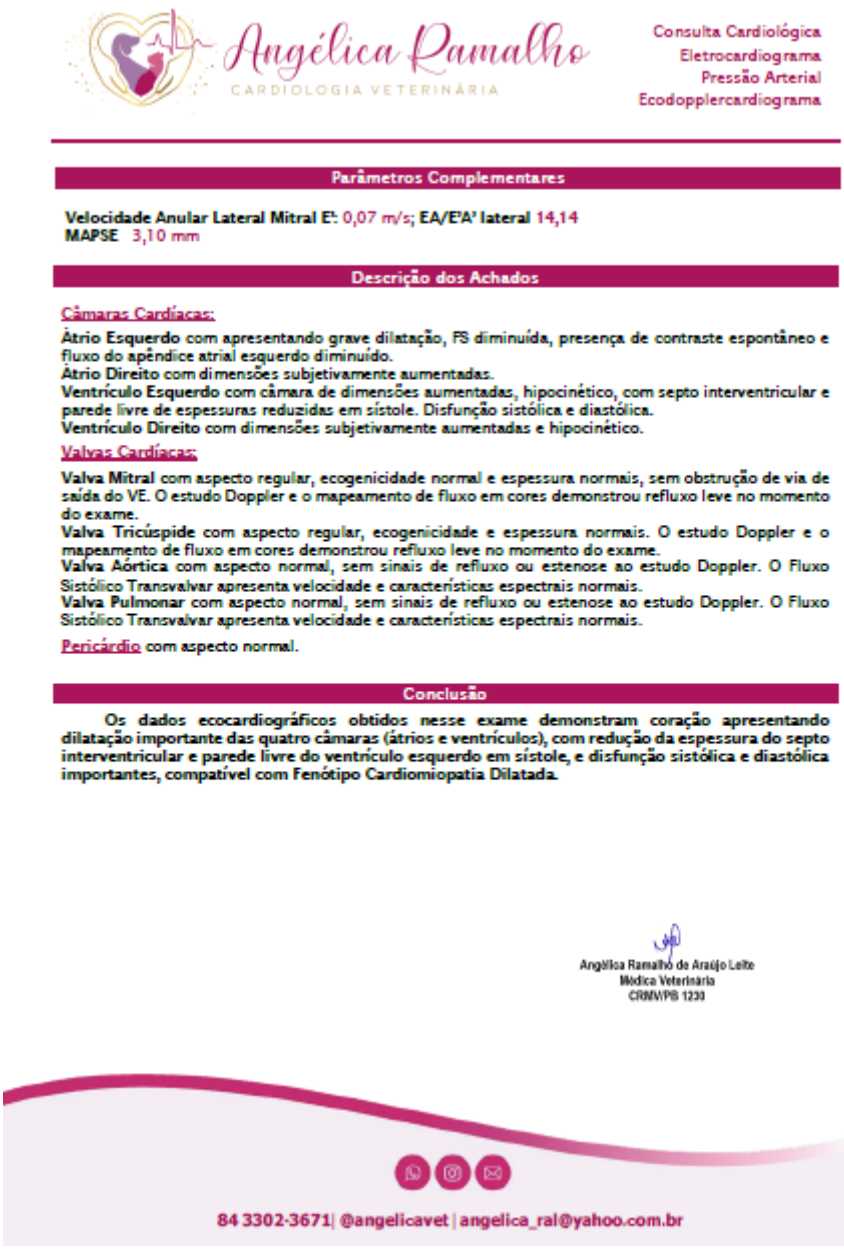

Angélica Ramalho
CARDIOLOGIA VETERINÁRIA

Consulta Cardiológica
Eletrocardiograma
Pressão Arterial
Ecodopplercardiograma

Parâmetros Complementares

Velocidade Anular Lateral Mitral E': 0,07 m/s; **EA/E'A' lateral** 14,14
MAPSE 3,10 mm

Descrição dos Achados

Câmaras Cardíacas:

Átrio Esquerdo com apresentando grave dilatação, FS diminuída, presença de contraste espontâneo e fluxo do apêndice atrial esquerdo diminuído.
Átrio Direito com dimensões subjetivamente aumentadas.
Ventrículo Esquerdo com câmara de dimensões aumentadas, hipocinético, com septo interventricular e parede livre de espessuras reduzidas em sístole. Disfunção sistólica e diastólica.
Ventrículo Direito com dimensões subjetivamente aumentadas e hipocinético.

Valvas Cardíacas:

Valva Mitral com aspecto regular, ecogenicidade normal e espessura normais, sem obstrução de via de saída do VE. O estudo Doppler e o mapeamento de fluxo em cores demonstrou refluxo leve no momento do exame.
Valva Tricúspide com aspecto regular, ecogenicidade e espessura normais. O estudo Doppler e o mapeamento de fluxo em cores demonstrou refluxo leve no momento do exame.
Valva Aórtica com aspecto normal, sem sinais de refluxo ou estenose ao estudo Doppler. O Fluxo Sistólico Transvalvar apresenta velocidade e características espectrais normais.
Valva Pulmonar com aspecto normal, sem sinais de refluxo ou estenose ao estudo Doppler. O Fluxo Sistólico Transvalvar apresenta velocidade e características espectrais normais.

Pericárdio com aspecto normal.

Conclusão

Os dados ecocardiográficos obtidos nesse exame demonstram coração apresentando dilatação importante das quatro câmaras (átrios e ventrículos), com redução da espessura do septo interventricular e parede livre do ventrículo esquerdo em sístole, e disfunção sistólica e diastólica importantes, compatível com Fenótipo Cardiomiopatia Dilatada.

Angélica Ramalho de Araújo Leite
Médica Veterinária
CRMV/PB 1230

84 3302-3671| @angelicavet | angelica_ral@yahoo.com.br

Fonte: Arquivo pessoal.

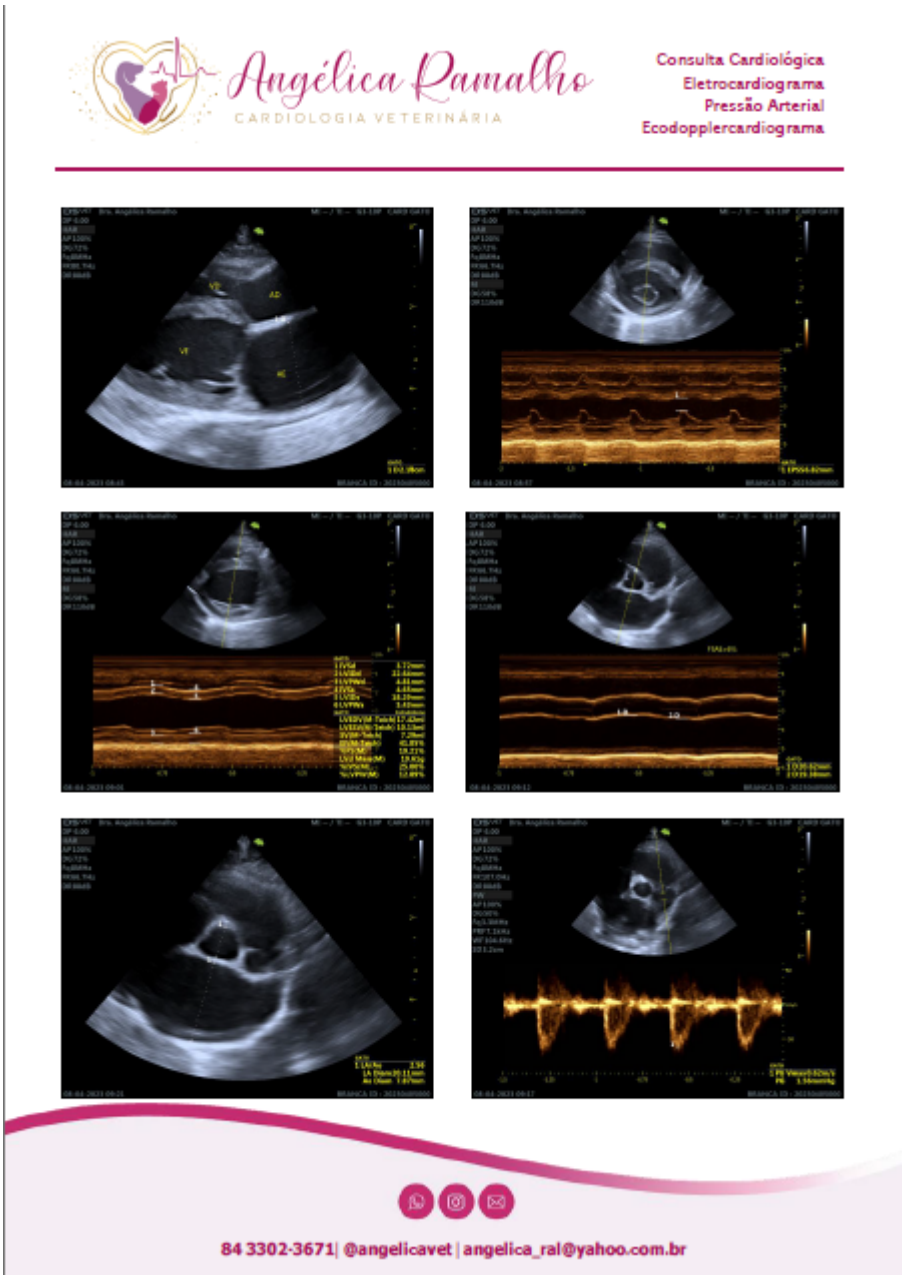

Fonte: Arquivo pessoal.

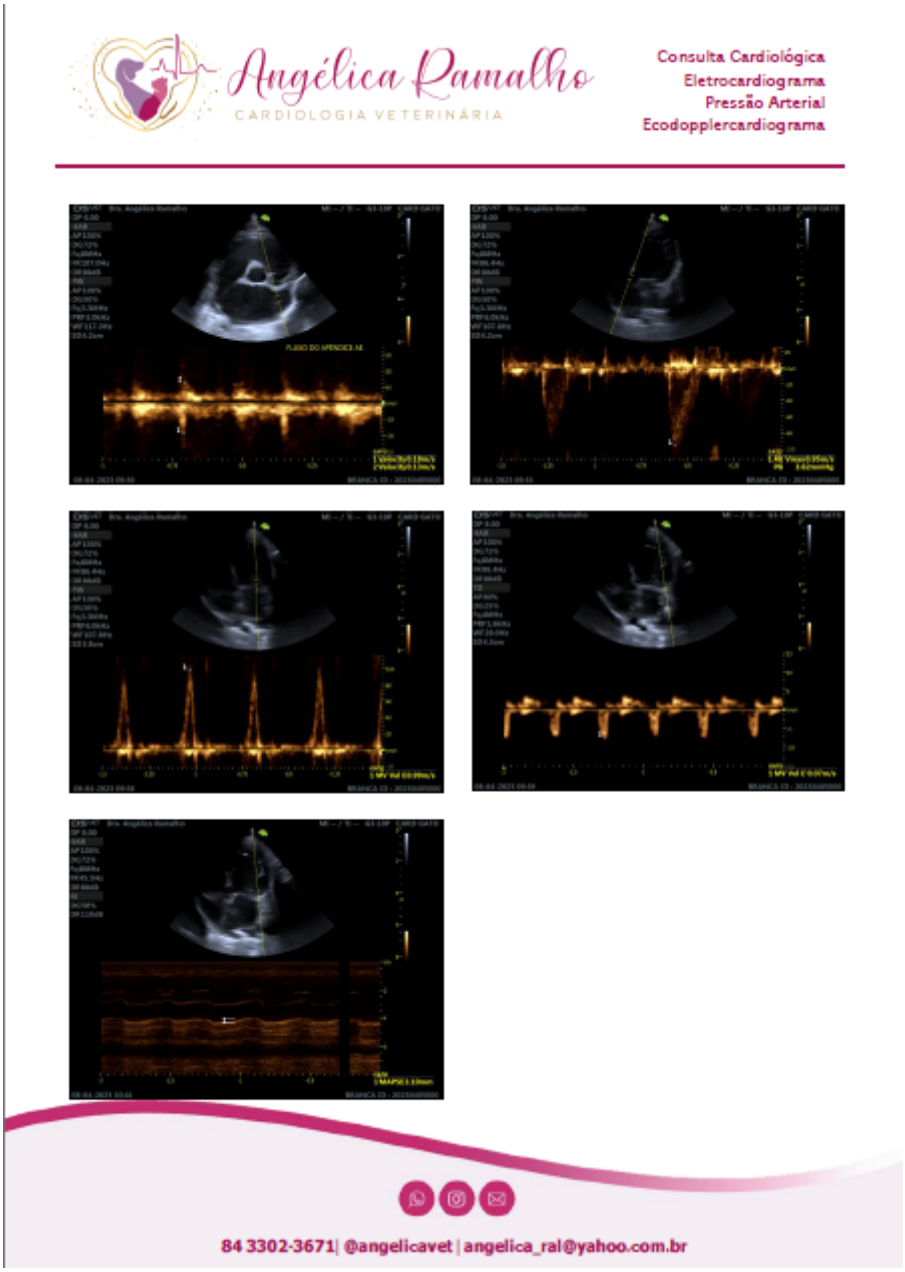

Fonte: Arquivo pessoal.

ANEXO C – Radiografia

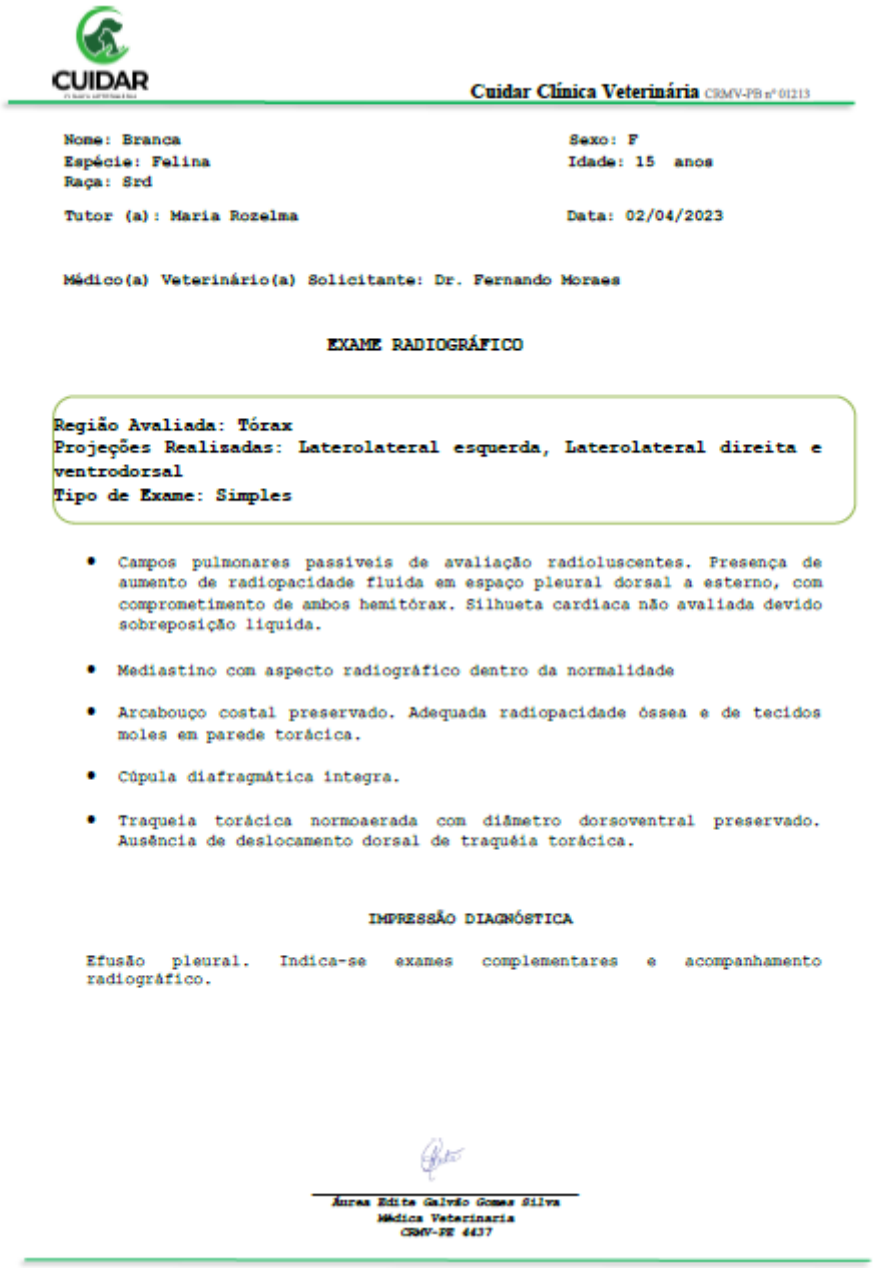

CUIDAR

Cuidar Clínica Veterinária CRMV-PB nº 01213

Nome: Branca
Espécie: Felina
Raça: Srd

Sexo: F
Idade: 15 anos

Tutor (a): Maria Rozelma

Data: 02/04/2023

Médico(a) Veterinário(a) Solicitante: Dr. Fernando Moraes

EXAME RADIOGRÁFICO

Região Avaliada: Tórax
Projeções Realizadas: Laterolateral esquerda, Laterolateral direita e ventrodorsal
Tipo de Exame: Simples

- Campos pulmonares passiveis de avaliação radioluscentes. Presença de aumento de radiopacidade fluida em espaço pleural dorsal a esterno, com comprometimento de ambos hemitórax. Silhueta cardiaca não avaliada devido sobreposição liquida.
- Mediastino com aspecto radiográfico dentro da normalidade
- Arcabouço costal preservado. Adequada radiopacidade óssea e de tecidos moles em parede torácica.
- Cúpula diafragmática integra.
- Traqueia torácica normoaerada com diâmetro dorsoventral preservado. Ausência de deslocamento dorsal de traquéia torácica.

IMPRESSÃO DIAGNÓSTICA

Efusão pleural. Indica-se exames complementares e acompanhamento radiográfico.

Áurea Edite Galvão Gomes Silva
Médica Veterinaria
CRMV-PE 4437

Fonte: Arquivo pessoal.



Fonte: Arquivo pessoal.



Fonte: Arquivo pessoal.

CUIDAR

Cuidar Clínica Veterinária CRMV-PB nº 01213



Áurea Edite Galvão Gomes Silva
Médica Veterinaria
CRMV-PE 4437

Fonte: Arquivo pessoal.

ANEXO D – Hemograma



Nome: Branca Espécie: Felina

Raça: SRD Sexo: Fêmea Idade: 15 anos

Tutor (a): Maria Rozelma Data da coleta: 02/04/2023

Médico(a) Veterinário(a) Solicitante: Dr. Fernando Moraes

HEMOGRAMA (acima 6 meses)

METODO: CONTAGEM AUTOMATIZADA ATRAVES DE CITOMETRIA DE FLUXO.

		Valor de referência
Hemácias (milhões/mm³)	7,08	5,0 - 10,0
Hemoglobina (g/dL)	10,2	8 - 15
Hematócrito (%)	31,2	24 - 45
VCM (fL)	44,1	39 - 55
CHCM (g/dL)	32,6	30 - 36
PT (plasma) (g/dL)	6,3	6,0 - 8,0

OBS: Normocitose; normocromia.

LEUCOGRAMA

NOTA: CONTAGEM DIFERENCIAL DA SERIE LEUCOCITÁRIA CONFIRMADA POR MICROSCOPIA OPTICA.

	Valor relativo (%)	Valor de referência (%)	Valor absoluto (x10³/µf)	Valor de referência (x10³/µf)
Leucócitos			5,6	5,5 - 19,5
Mielócito	0	0	0	0
Metamielócito	0	0	0	0
N. bastonete	0	0 - 3	0	0 - 0,30
N. segmentado	61	35 - 75	3,416	2,5 - 12,50
Linfócito	30	20 - 55	1,680	1,5 - 7,0
Monócito	4	1 - 4	0,224	0,1 - 0,85
Eosinófilo	5	2 - 12	0,280	0 - 1,5
Basófilo	0	Raros	0	Raros

OBS: Leucócitos normais em quantidade e morfologia.

PLAQUETOGRAMA

NOTA: CONTAGEM PLAQUETARIA CONFIRMADA POR MICROSCOPIA OPTICA.

		Valor de referência
Plaquetas (x10³/µf)	69	230 - 680

OBS: Trombocitopenia; pequenos agregados plaquetários.

PESQUISA DE HEMOPARASITAS

RESULTADO: Amostra negativa.

Vanuza Meireles
Médica Veterinária
CRMV-PB 2360

Rua Aprigio Pereira Nepomuceno - 332- Liberdade
Campina Grande - PB CEP: 58414-370
Telefone: (83) 3336-9925 (whatsapp)
e-mail: cuidarveterinaria@yahoo.com

Fonte: Arquivo pessoal.

ANEXO E – Bioquímicos

CUIDAR
CLÍNICA VETERINÁRIA

Nome: Branca Espécie: Felina

Raça: SRD Sexo: Fêmea Idade: 15 anos

Tutor (a): Maria Rozelma Data da coleta: 02/04/2023

Médico(a) Veterinário(a) Solicitante: Dr. Fernando Moraes

BIOQUÍMICA

Variáveis	Valor observado	Valor de referência
ALT (U/L)	47	6 - 83
Creatinina (mg/dL)	2,4	0,8 - 1,8
GGT (U/L)	5,3	1,3 - 5,1
Ureia (mg/dL)	48	20 - 30

Vanuza Meireles
Médica Veterinária
CRMV-PB 2360

Rua Aprígio Pereira Nepomuceno - 332- Liberdade
Campina Grande - PB CEP: 58414-370
Telefone: (83) 3336-9925 (whatsapp)
e-mail: cuidarveterinaria@yahoo.com

Fonte: Arquivo pessoal.

ANEXO F – Ultrassonografia

CUIDAR
CLÍNICA VETERINÁRIA

Nome: Branca **Espécie: Felina**

Raça: SRD **Sexo: Fêmea** **Idade: 15 anos**

Tutor (a): Maria **Data do exame: 03.04.2023**

Médico(a) Veterinário(a) Solicitante: Dr. Fernando Moraes

EXAME ULTRASSONOGRÁFICO

Fígado de dimensões preservadas, dentro dos limites do gradil costal, ecotextura homogênea, ecogenicidade do parênquima preservada. Trajeto e calibre dos vasos normais, ausência de lesões focais.

Vesícula biliar com parede de espessura preservada, de aspecto liso e regular, distendida com conteúdo anecóico. Ductos biliares com diâmetros normais, ausência de sedimentos e cálculos

Baço de dimensões preservadas. Contornos regulares, ecotextura homogênea, ecogenicidade normal. Calibre dos vasos normais.

Estômago distendido com conteúdo gasoso. Parede de espessura normal (até 0.28 cm), estratificação parietal preservada.

Pâncreas parcialmente caracterizado, apresentando espessura normal em corpo pancreático, medindo até 0.57cm, com ecogenicidade preservada e parênquima homogêneo.

Alças intestinais com pouco conteúdo alimentar. Parede de espessura preservada (duodeno: 0.23cm, jejuno 0.28cm, e Cólon 0.12cm), de aspecto regular. Ausência de sinais de obstrução, estratificação parietal e peristaltismo presentes em regiões passíveis de avaliação.

Bexiga apresenta-se em topografia habitual, distendida com conteúdo anecóico. Parede de espessura preservada, de aspecto liso e regular. Ausência de sedimentos.

Rins direito e esquerdo com definição córtico-medular mal demarcada, córtex de ecogenicidade aumentada e ecotextura heterogênea. Dimensões do rim esquerdo: 3.46cm, Rin direito medindo 3.56cm. Pelve renal dilatada, cápsula renal preservada, ausência de sinais de cálculos. - Achados em rins sugerem nefropatia com evidências de cronicidade, apresentando pielectasia bilateral.

Adrenais: Adrenal esquerda mediu cerca de 0,31 cm de altura de polo caudal x 0,92 cm de comprimento, com parênquima homogêneo e ecogenicidade mantida. A adrenal direita mediu cerca de 0,35 cm de altura de polo caudal x 0,93 cm de espessura, com parênquima homogêneo e ecogenicidade mantida.

Não há evidência sonográficas de presença de líquido livre na cavidade abdominal.

Não há evidências sonográficas que sugiram alterações nas porções caracterizadas de artéria aorta e veia cava caudal.

Não há evidências sonográficas de linfonodomegalia na cavidade abdominal.

NOTA: As informações contidas neste resultado apresentam a impressão diagnóstica através de interpretação realizada pelo médico veterinário do exame atual. Este laudo não deve ser considerado como absoluto e definitivo, já que as patologias são evolutivas e a identificação das mesmas pode se modificar de acordo com a história natural da doença.

Antonio Virgínio De Araújo Neto
Médico Veterinário
CRMV-PB 01721

Rua Aprígio Pereira Nepomuceno - 332- Liberdade
Campina Grande - PB CEP: 58414-370
Telefone: (83) 3336-9925 (whatsapp)
e-mail: cuidarveterinaria@yahoo.com

Fonte: Arquivo pessoal.

CUIDAR
CLÍNICA VETERINÁRIA

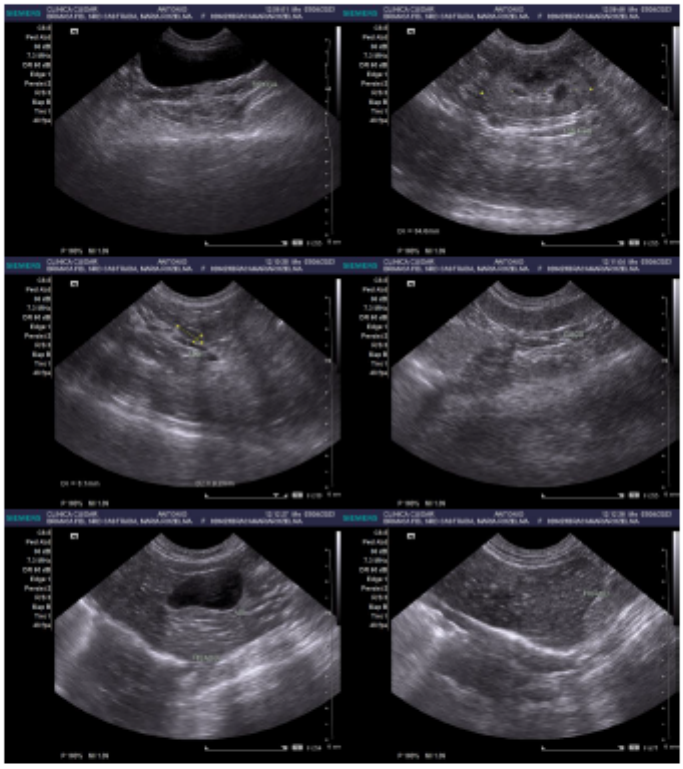

Antonio Virgínio De Araújo Neto
Médico Veterinário
CRMV-PB 01721

Rua Aprígio Pereira Nepomuceno - 332- Liberdade
Campina Grande - PB CEP: 58414-370
Telefone: (83) 3336-9925 (whatsapp)
e-mail: cuidarveterinaria@yahoo.com

Fonte: Arquivo pessoal.

CUIDAR
CLÍNICA VETERINÁRIA

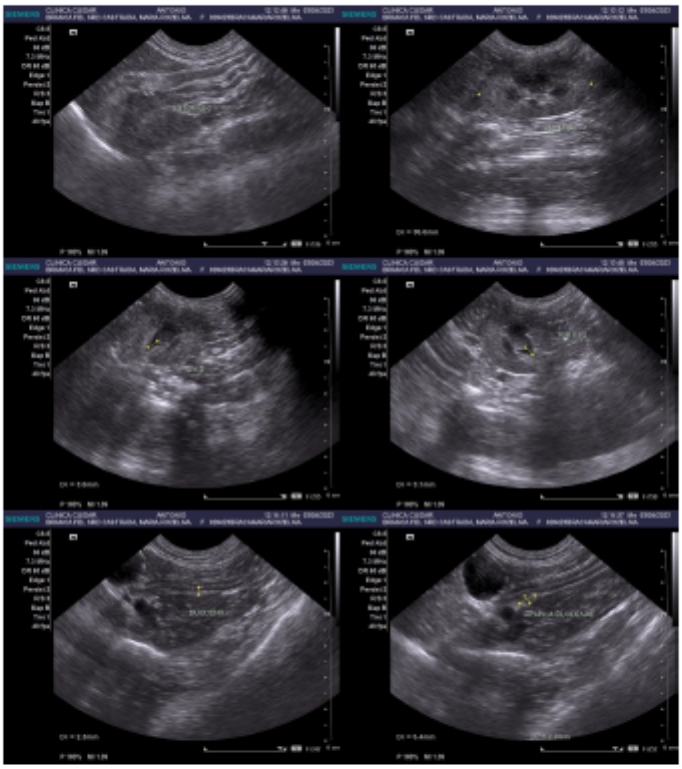

Antonio Virgenio De Araujo Neto
Médico Veterinário
CRMV-PB 01721

Rua Aprigio Pereira Nepomuceno - 332- Liberdade
Campina Grande - PB CEP: 58414-370
Telefone: (83) 3336-9925 (whatsapp)
e-mail: cuidarveterinaria@yahoo.com

Fonte: Arquivo pessoal.

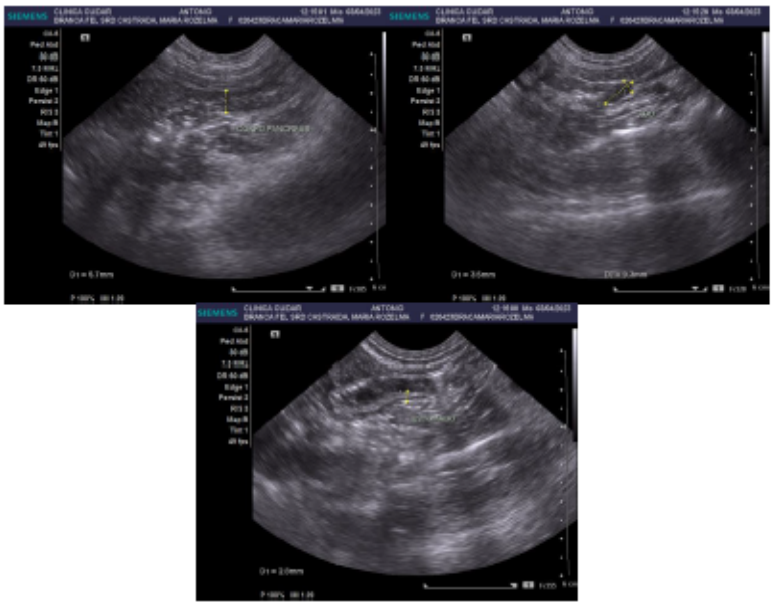

Antonio Virginio De Araujo Neto
Médico Veterinário
CRMV-PB 01721

Rua Aprígio Pereira Nepomuceno - 332- Liberdade
Campina Grande - PB CEP: 58414-370
Telefone: (83) 3336-9925 (whatsapp)
e-mail: cuidarveterinaria@yahoo.com

Fonte: Arquivo pessoal.

A presente autorização de utilização e cessão de direitos no uso de imagem e dados em meios acadêmicos e pedagógicos de divulgação possíveis, quer sejam na mídia impressa, falado ou eletrônica, são outorgadas livres e espontaneamente, em caráter gratuito, não incorrendo esta autorização em quaisquer ônus, sejam a que título for ratificando que ambas - AUTORIZAÇÃO/CESSÃO - são firmadas de minha livre e espontânea vontade.

Após ter recebido esclarecimentos sobre a natureza do relato de caso, seus objetivos, métodos, benefícios previstos, potenciais riscos e o incômodo que este possa acarretar, aceito participar de forma livre e esclarecida deste relato de caso e para isso assino abaixo.

Local e data

Assinatura do Proprietário e/ou Responsável Legal

Documento assinado digitalmente
gov.br THYAGO ARAUJO GURJAO
Data: 13/11/2023 13:01:21-0300
Verifique em https://validar.iti.gov.br

Assinatura do Pesquisador Responsável

Fonte: Arquivo pessoal.