FACULDADE REBOUÇAS
BACHARELADO EM MEDICINA VETERINÁRIA

ASPECTOS CLÍNICOS, RADIOGRÁFICOS E TERAPÊUTICOS DE UM EQUINO COM ÂNGULO PALMAR NEGATIVO: RELATO DE CASO

FLASNER MACIEL LEMOS
PRISCILLA KARLA MARQUES PAIVA LEMOS

Campina Grande
2023

FLASNER MACIEL LEMOS

PRISCILLA KARLA MARQUES PAIVA LEMOS

ASPECTOS CLÍNICOS, RADIOGRÁFICOS E TERAPÊUTICOS DE UM EQUINO COM ÂNGULO PALMAR NEGATIVO: RELATO DE CASO

Trabalho de conclusão de curso na modalidade *Artigo Científico*, apresentado como requisito para obtenção do Título de Bacharel em Medicina Veterinária pela Faculdade Rebouças de Campina Grande.

Orientador(a): Prof. Dr. Márlon de Vasconcelos Azevedo

Campina Grande

2023

FACULDADE REBOUÇAS DE CAMPINA GRANDE

FLASNER MACIEL LEMOS

PRISCILLA KARLA MARQUES PAIVA LEMOS

FERRAGEAMENTO ORTOPÉDICO EM EQUINO COM ÂNGULO PALMAR NEGATIVO: RELATO DE CASO

Trabalho de Conclusão de Curso na modalidade *Artigo Cientifico*, apresentado como requisito para obtenção do título de Bacharéis em Medicina Veterinária pela Faculdade Rebouças.

DATA DA AVALIAÇÃO: 07 de dezembro de 2023.

BANCA EXAMINADORA:

Prof. Dr. Marlon de Vasconcelos Azevedo
(Orientador - Faculdade Rebouças)

Prof. Me. Walter Henrique Cruz Pequeno
(Examinador Interno - Faculdade Rebouças)

Prof. Me. Thyago Araújo Gurjão
(Examinador Interno - Faculdade Rebouças)

AGRADECIMENTOS

Nossos agradecimentos primeiramente à Deus que tem nos fortalecido ao longo dessa jornada para concluirmos nossa graduação em meio a tantas dificuldades enfrentadas.

À nossa família e amigos que nos apoiaram de forma substancial para que concluíssemos essa etapa de nossas vidas.

Aos nossos filhos Kenelly e Cezar (*in memoriam*) por serem nosso combustível diário.

Ao nosso orientador Professor e Médico Veterinário Márlon por todo apoio prestado para a elaboração desse trabalho, ao também Médico Veterinário David Ferreira por ter cedido gentilmente informações cruciais para a realização desse trabalho, e a todos os professores que nos acompanharam ao longo de nossa jornada acadêmica.

Aos nossos colegas de curso e futuros companheiros de profissão pelas experiências trocadas ao longo desses cinco anos de curso que foram primordiais para nossa formação profissional.

À Faculdade Rebouças de Campina Grande pela formação de qualidade que nos concedeu ao longo desses cinco anos de curso.

E, por fim, queremos agradecer à todos que de alguma forma colaboraram para nossa formação acadêmica e profissional.

FACULDADE REBOUÇAS DE CAMPINA GRANDE

ASPECTOS CLÍNICOS, RADIOGRÁFICOS E TERAPÊUTICOS DE UM EQUINO COM ÂNGULO PALMAR NEGATIVO: RELATO DE CASO

Flasner Maciel Lemos
Priscilla Karla Marques Paiva Lemos
Márlon de Azevedo Vasconcelos

RESUMO

O ângulo palmar negativo trata-se de uma afecção que normalmente acomete os equinos atletas, pois estes são mais susceptíveis a afecções ortopédicas. Esta afecção pode desencadear outras patologias como Síndrome Podotroclear e Osteoartrite da Articulação Interfalangeana Distal. Este estudo apresenta um relato de caso de um equino da raça Quarto de Milha com ângulo palmar negativo desencadeando artrite da interfalangeana distal, sendo diagnosticado por meio dos exames clínicos e radiográficos, tendo como tratamento o casqueamento e o ferrageamento corretivo, com ferradura tipo talão de cebola e infiltração com Ácido Hialurônico associado ao Cloridrato de triancinolona nas articulações interfalangianas distais dos membros torácicos. Com o tratamento de cerca de um ano e sete meses o animal apresentou evolução clínica, recebendo alta médica para voltar as atividades esportivas. Como conclusão, por meio da análise da revisão bibliográfica juntamente com a descrição do caso, verificamos a necessidade de maiores estudos sobre o assunto para melhor subsidiar outras pesquisas sobre o assunto tratado.

Palavras-chave: Exame Radiográfico. Casqueamento. Ferrageamento Ortopédico. Ferradura Talão de Cebola.

ABSTRACT

The negative palmar angle is a condition that usually affects athletic horses, as they are more susceptible to orthopedic conditions. This condition can trigger other pathologies such as Podotrochlear Syndrome and Osteoarthritis of the Distal Interphalangeal Joint. This study presents a case report of a Quarter Horse with a negative palmar angle leading to arthritis of the distal interphalangeal joint, diagnosed through clinical and radiographic examinations, and its treatment involves corrective trimming and shoeing with a corrective cebra-toed onion heel shoe and infiltration with Hyaluronic Acid associated with Triamcinolone Hydrochloride in the distal interphalangeal joints of the thoracic limbs. After about a year and seven months of treatment, the animal showed clinical improvement and was discharged to return to sports activities. The conclusion, through the analysis of the literature review along with the case description, highlights the need for further studies on the subject to better support other research on the topic.

Keywords: Radiographic Examination; Corrective Trimming; Orthopedic Shoeing; Cebra-Toed Onion Heel Shoe.

LISTA DE ABREVIATURAS

APN - Ângulo Palmar Negativo

AID – Articulação Interfalangeana Distal

TFDP – Tendão Flexor Digital Profundo

SUMÁRIO

1. **INTRODUÇÃO** **7**

2. FUNDAMENTAÇÃO TEÓRICA **8**

2.1. ANATOMIA DO CASCO 8

2.2. OSSOS, LIGAMENTOS E ARTICULAÇÕES 8

2.2.1. Ossos 8

2.2.2. Ligamentos 9

2.2.3. Articulações 10

2.3. ALINHAMENTO ENTRE AS FALANGES 11

2.4. ÂNGULO PALMAR NEGATIVO 12

2.4.1. Osteoartrite da Articulação Interfalangiana Distal (AID) 13

2.4.2. Síndrome Podotroclear 14

2.4.3. Tratamento 14

2.4.3.1. Casqueamento e Ferrageamento 14

2.4.3.2. Infiltração 15

3. RELATO DE CASO **15**

4. RESULTADOS E DISCUSSÃO **19**

5. CONCLUSÃO **19**

REFERÊNCIAS **20**

1. INTRODUÇÃO

Os cavalos são animais de grande importância para o homem. Isso porque desde sua origem ele vem participando da evolução humana, tendo colaborado de maneira crucial quando contribuiu para o translado de materiais nos denominados "travois" (dispositivo de arrasto primitivo), que em seguida evoluíram para carroças e charretes. E também teve importante participação ao puxar bigas (carro romano puxado por dois cavalos) no combate de guerra durante o império romano, tendo papel essencial em grandes conquistas quando usado na cavalaria (Carrijo Junior & Murad, 2016).

Carvalho (2020) ressalta a importância do emprego dos cavalos na atividade humana, destacando sua capacidade para o trabalho, sendo então utilizado: na agricultura e pecuária, como alternativa mais viável economicamente para os pequenos produtores, servindo de montaria, auxiliando no movimento de máquinas estacionárias, tracionando implementos e transportando pessoas e mercadoria; no esporte: como equitação, hipismo e vaquejada; na área militar: no passado sendo utilizado muito em guerras e atualmente utilizado no policiamento montado; e na equoterapia, com fins educacionais e terapêuticos.

Problemas ortopédicos representam uma das principais preocupações para os equinos envolvidos em atividades esportivas. Essas afecções estão intrinsecamente relacionadas à anatomia desses animais, que suportam o peso do seu corpo sobre quatro dígitos, enquanto realizam esforços físicos intensos. Essa combinação de fatores pode comprometer a estrutura locomotora do animal, impactando sua capacidade física, desempenho e bem-estar geral (Belotta, 2014).

Dentre as principais afecções ortopédicas que acometem os equinos estão a Osteoartrite da Articulação Interfalangiana Distal e a Síndrome Podotroclear, causadas pelo desalinhamento entre as falanges resultando em um ângulo palmar negativo (quando os processos palmares da terceira falange estão abaixo da pinça), causando dor e desconforto no animal (Melo, 2020; Costa, 2014; Floyd, 2010).

O diagnóstico correto de um equino com ângulo palmar negativo e a descrição adequada dos seus tratamentos, evitam procedimentos cirúrgicos irreversíveis, como

a neurectomia, que devido a possíveis complicações pode encerrar a carreira atlética do cavalo e em casos extremos, resultar na eutanásia do animal (Castro, 2021).

Sendo assim, este estudo tem por objetivo apresentar um relato de caso de um equino da raça Quarto de Milha com Ângulo Palmar Negativo (APN).

2. FUNDAMENTAÇÃO TEÓRICA

2.1. ANATOMIA DO CASCO

O casco é uma estrutura que fica na porção distal dos membros locomotores (Pasqualini, 2023). Essa estrutura, morfologicamente, é dividida em 04 (quatro) partes principais: parede, banda coronária, sola e ranilha (Dyce et al., 2004), onde a a parede do casco é dividida em pinça, quartos e talões (Budras et al., 2009).

Quanto a sua estrutura tegumentar o casco apresenta três camadas: epiderme, derme e hipoderme. A epiderme é dividida em estrato córneo (tecido insensitivo e avascular que forma a ranilha, a parede e a sola) e estrato germinativo (constitui a banda coronária, região onde as células germinativas produzem células filhas que se maturam e queratinizam-se adicionando-se à porção proximal do casco) (Pasqualini, 2023; Pollitt, 1998). Já a derme é dividida em: cório perióplico, cório coronário, cório laminar, cório da ranilha (cunha) e cório solear (Stashak, 2006). Por fim, a hipoderme se caracteriza por estabelecer uma conexão entre a derme e a falange distal adjacente, onde ao chegar a ranilha forma o coxim digital (Cota, 2021).

2.2. OSSOS, LIGAMENTOS E ARTICULAÇÕES

2.2.1. Ossos

O casco é a parte do membro responsável por suportar o peso do animal, resistir ao desgaste e absorver impacto, reduzindo dessa forma o aparecimento de danos no sistema locomotor, onde as estruturas ósseas que o compõe são a falange distal, o osso navicular e parte da falange média (Figura 1) (Melo *et al.*, 2006).

Figura 1 – Casco do equino apresentando falanges proximal (I), medial (II) e distal (III) e o navicular ou sesamóide distal (N)

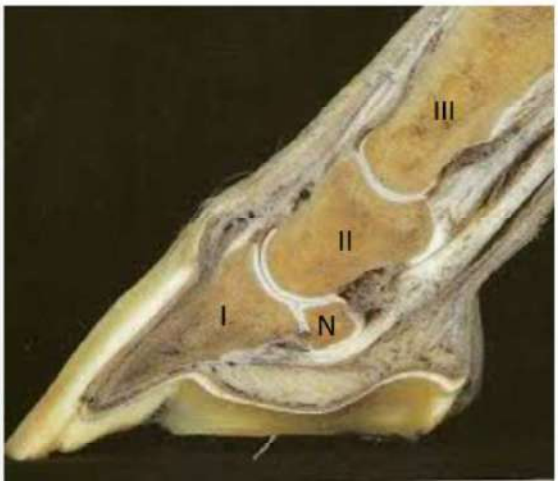

Fonte: Ferreira (2008)

Nesse contexto, temos que as falanges proximal e medial são estruturas semelhantes aos ossos longos dos membros dos seres humanos, e que a falange distal funciona como uma adaptação, onde uma única extremidade articula com a falange medial e o osso sesamóide distal, denominada superfície articular e o restante de sua conformação está presa a tecidos moles, sendo denominada de superfície parietal (que faz a ligação com o tecido subcutâneo e permite passagem de vasos) e superfície solear (que faz contato direto com o solo) (Parks *apud* Gravena, 2017).

Quanto ao osso navicular ou sesamóide distal, este se encontra palmar à junção das falanges média e distal, estando em contato com ambas. Possui o formato de um barco e o seu eixo longitudinal está no sentido transversal em relação ao membro (Getty *apud* Ribeiro, 2013).

2.2.2. Ligamentos

Os ligamentos, formados por tecido conjuntivo denso composto a partir de fibras colágenas, se caracterizam por ser componentes anatômicos que ligam os ossos entre si, com alta resistência a tração, guiam o movimento articular, promovendo estabilidade das articulações (Benjamin; Ralphs, 1997).

Nos equinos, na região do casco, Parks (2003) classifica os ligamentos da seguinte forma quanto a sua localização:

Nas articulações interfalangiana proximal e distal estão inseridos os ligamentos colaterais (figura 2).

Na região palmar da articulação interfalangiana proximal são encontrados dois ligamentos colaterais e dois pares de ligamentos palmares do sesamóide distal.

Na articulação interfalangiana distal, além dos ligamentos citados acima, há também o ligamento sesamóideo reto distal, que juntos restringem a dorsoflexão da AID.

Na articulação entre o sesamoide distal e a articulação interfalangiana distal encontramos o par de ligamentos sesamóideos colaterais e o ligamento ímpar do sesamóide distal.

Os demais ligamentos encontrados são os ligamentos anexos, que liga cada cartilagem ungueal à demais estruturas adjacentes (falange proximal, falange distal, cartilagem ao processo palmar ipsilateral, processo palmar contralateral, osso navicular e coxim digital).

Figura 2 – Ligamentos colaterais da extremidade distal dos equinos

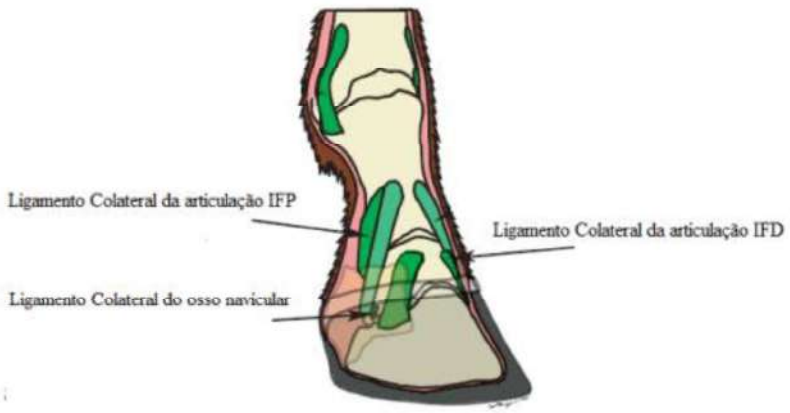

Fonte: Macedo (2012)

2.2.3. Articulações

A articulação é a região onde ocorre a união entre dois ou mais ossos. Estando localizadas nas extremidades dos ossos, onde esses ossos estão em contato com os outros, podendo ou não ocorrer movimento (Maciel, 2001).

No caso das articulações que realizam movimento podemos encontrar as articulações sinoviais. Essas articulações possuem cápsula articular, cavidade articular e cartilagem articular hialina (König; Liebich, 2009). Onde na estrutura do casco encontramos a articulação interfalangiana distal e a articulação interfalangiana proximal (figura 3).

A articulação interfalangiana proximal é classificada como uma articulação simples, pois articula-se apenas um osso com o outro (falange proximal articula com a falange média), já a articulação distal é uma articulação complexa pois envolve três ossos (falange medial, falange distal e o sesamóide distal), porém com pouca movimentação entre eles (Parks, 2003).

Figura 3 – Imagem ilustrativa das articulações interfalangeanas proximal e distal

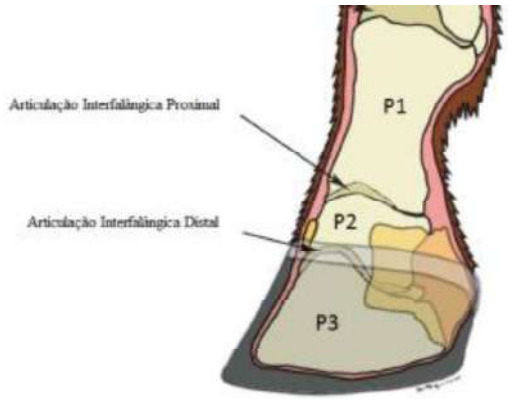

Fonte: Adaptado de Macedo (2012)

2.3. ALINHAMENTO ENTRE AS FALANGES

Dyson *et al.* (2011) afirmam que as falanges distal, medial e proximal estão alinhadas quando a parede dorsal e os talões estão paralelos e com a existência de um eixo relativamente alinhado entre os ossos da quartela e do casco (eixo podofalangeano) (Figura 4).

Figura 4 – Imagem ilustrativa do alinhamento entre as falanges



Fonte: Magalhães (2022)

Moyer e Schumacher (1996) e Turner (2010) citados por Clements *et al.* (2010) afirmam que quando as falanges estão desalinhadas, podemos ter cascos com talões curtos e um eixo podofalângico em *broken-back* (quando o ângulo da quartela é mais vertical que o do casco ou vice-versa), sendo estas alterações de aprumos do casco mais encontradas nos membros anteriores.

Ross e McIlwraith (2011) relatam que animais que apresentam essa conformação (eixo podofalângico em *broken-back*) possuem risco de desenvolver claudicação devido a uma distribuição desigual do peso no casco ou tecidos moles podendo colapsar os talões, bem como apresentar Ângulo Palmar Negativo, e assim desenvolver outras patologias do casco.

2.4. ÂNGULO PALMAR NEGATIVO

Os cascos dos equinos se desgastam naturalmente na superfície do solo. Para compensar este desgaste, a parede do casco cresce continuamente ao longo da vida (Pollitt, 2004).

Quando esse desgaste não acontece de forma natural e o animal apresenta as asas da terceira falange abaixo do ápice, temos a formação do Ângulo Palmar Negativo (figura 5), podendo ser observado uma significativa perda da integridade

estrutural da área dos talões e, consequentemente, uma maior tensão no Tendão Flexor Digital Profundo (Redden, 2003).

Figura 5 - Radiografia de um equino com APN, onde é possível observar o afundamento dos processos palmares da falange distal, sendo sua distância em relação ao solo inferior a distância do seu ápice ao solo



Fonte: Adaptado de Castro (2021)

Floyd (2010) explica que essa perda tecidual na região dos talões juntamente com a perda de tecido da almofada digital e bulbar, farão com que o TFDP e o osso navicular se sobrecarreguem.

Animais com APN em fase inicial apresentam claudicação, e quando avançam para as formas moderada e grave demonstram sinais compatíveis com talões doloridos, evitando pôr carga nos talões, principalmente na fase inicial de apoio, pisando primeiro com a pinça e só depois os talões, podendo desencadear outras enfermidades como a artrite na Articulação Interfalangeana Distal e a Síndrome Podotroclear (Floyd, 2010).

2.4.1. Osteoartrite da Articulação Interfalangiana Distal (AID)

A osteoartrite, sinovite, capsulite da AID é uma afecção das articulações sinoviais que se caracteriza por apresentar uma deterioração progressiva da cartilagem articular, bem como alterações reativas na margem e cápsula articular, podendo haver alteração nos seus tecidos periarticulares e inflamação não purulenta de grau variável. Esta afecção pode ser a principal causa de claudicação nos equinos, como também pode ocorrer simultaneamente com outras enfermidades do casco, como a Síndrome Podotroclear (Johnston, 1997; Baxter *et al.*, 2011).

2.4.2. Síndrome Podotroclear

Dyson (2011) explica que a Síndrome Podotroclear é caracterizada pela claudicação dos membros torácicos com dor proveniente do osso navicular. Essa dor ocorre em virtude do APN, onde os processos palmares estão mais baixos que o ápice da falange distal (Redden, 2003), o qual gera tensão no TFDP ocasionando pressão sobre o osso navicular (Castro, 2021), onde por meio de alguns estudos radiográficos é possível observar que quanto menor o ângulo palmar, maior a tendência para sinais radiográficos de Síndrome Podotroclear (Dorner *et al*., 2017).

2.4.3. Tratamento

2.4.3.1. Casqueamento e Ferrageamento

Como o casco dos equinos tem uma média de crescimento de cerca de 8,5 mm por mês, porém nos equinos de vida livre esse crescimento possuem um desgaste natural, não sendo observado esse crescimento. Já os animais “embaiados”, o casqueamento deve ser feito periodicamente, a cada 30 dias com o objetivo de diminuir seu tamanho, mantendo o nivelamento e a angulação desejada (Canto, 2004; Alves, 2013).

Associado ao casqueamento temos o ferrageamento, onde o uso da ferradura confere um melhor equilíbrio do casco, permitindo prevenir e tratar certas patologias, melhorando a absorção do impacto no solo, facilitando o *breakover*, distribuindo

melhor as forças biomecânicas durante o exercício e melhorando o movimento do casco durante a fase de suspensão (Rola, 2022).

2.4.3.2. Infiltração

O uso da infiltração intra-articular (figura 8) com ácido hialurônico tem efeito anti-inflamatório, previne a degradação da cartilagem e promove sua regeneração, além de fornecer alívio da dor, pois diminui a atividade do impulso nervoso (Moreland, 2003).

O ácido hialurônico quando associado ao cloridrato de triancinolona predispõe uma redução do grau de claudicação e da infiltração de células inflamatórias, além de promover aumento da concentração do ácido hialurônico e impedir a formação de fibrose (Marinho, 2018).

Figura 6 – Imagem de infiltração intra-articular em equino



Fonte: Universo Equino (2021)

3. RELATO DE CASO

Foi atendido a campo um equino fêmea de 10 (dez) anos de idade, da raça Quarto de Milha, pesando 460 Kg, residente em uma propriedade na cidade de Campina Grande-PB. Durante a anamnese, o proprietário relatou que adquiriu o animal há cerca de 01 (um) mês, e que o proprietário anterior o informou que o animal claudicava há cerca de um ano, tendo sido realizado o ferrageamento ortopédico com ferradura tipo talão de cebola por aproximadamente 03 (três) meses e depois, o animal foi solto a pasto por 09 (nove) meses, por iniciativa do antigo tutor, na tentativa de

solucionar a claudicação, não obtendo êxito. Em exame clínico, os parâmetros (FC, FR, temperatura e mucosas) encontravam-se dentro da normalidade. Em exame físico específico, o animal apresentou claudicação grau III ao trote em ambos os membros torácicos, com maior evidência no membro torácico esquerdo. Foi solicitado exame radiográfico e na projeção foi visto que a distância entre as asas da falange distal e o solo era menor que a distância do ápice da falange distal em relação ao solo, sendo então constatado que o animal tinha como diagnóstico a presença de ângulo palmar negativo em ambos os membros (figura 7).

Figura 7 - Radiografias dos membros torácicos esquerdo (A) e direito (B) em Abril de 2022 com evidente apresentação de APN

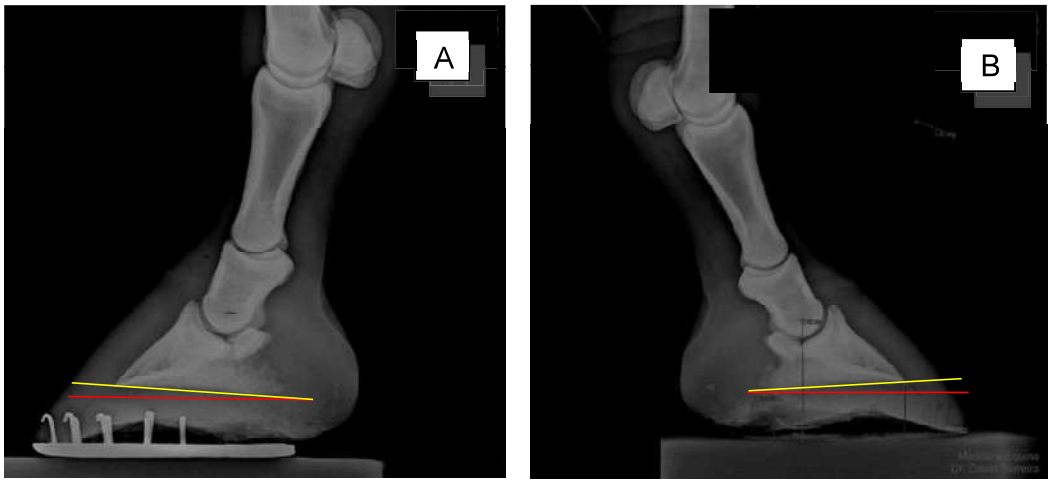

Fonte: Adaptado do Médico Veterinário David Ferreira

Como tratamento, o animal foi submetido à infiltração na articulação interfalangiana distal com 20 mg de Ácido hialurônico associado à 6mg de Cloridrato de triancinolona no membro mais atingido (esquerdo), sendo também prescrito e realizado o casqueamento corretivo de modo a diminuir a tensão exercida pelo tendão flexor digital profundo sobre a superfície flexora do osso, acompanhado de ferrageamento ortopédico a cada 30 dias com ferradura do tipo talão de cebola e repouso.

Figura 8 – Imagem de ferradura tipo talão de cebola



Fonte: Site Ferraduras Zanelatti

Um ano depois, o médico veterinário foi novamente acionado pois o tutor relatou que o animal ainda apresentava uma claudicação persistente bilateral nos membros torácicos. Em exame físico foi observado que o animal continuava a apresentar claudicação grau III. Foi solicitado novo exame radiográfico e nas imagens (figura 8) foi observado uma melhora no APN, porém devido a persistência da claudicação foi optado pelo médico veterinário a realização da infiltração na articulação interfalangiana distal apenas com 20 mg de Ácido hialurônico em ambos os membros torácicos. O médico veterinário preconizou a manutenção do tratamento por meio do ferrageamento ortopédico a cada 30 dias com ferradura do tipo talão de cebola.

Figura 9 - Radiografias dos membros torácicos esquerdo (A) e direito (B) em abril de 2023 apresentando correção do APN

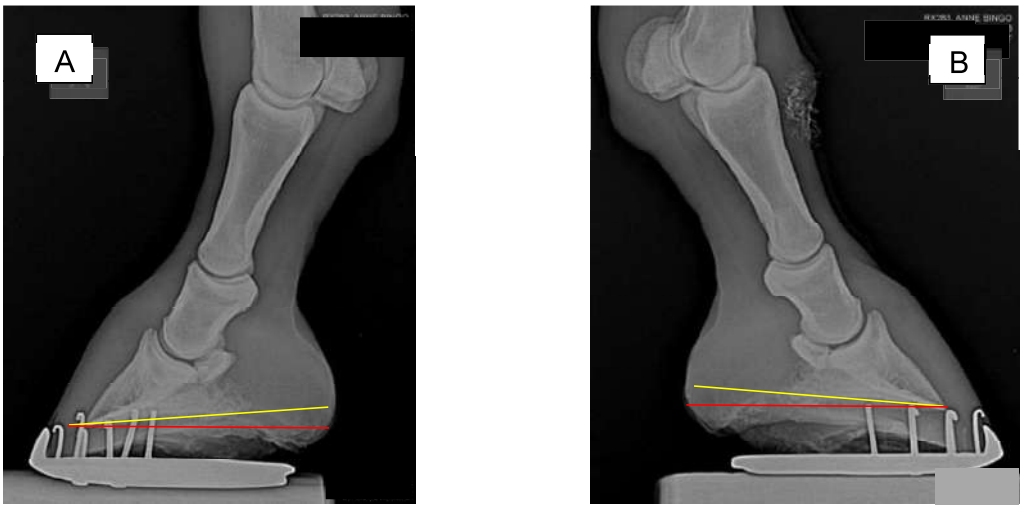

Fonte: Adaptado do Médico Veterinário David Ferreira

Sete meses após a última avaliação, o médico veterinário foi novamente acionado para uma consulta de rotina a fim de avaliar o animal. Em exame físico foi observado que o animal não apresentou claudicação. Foi então solicitado novo exame radiográfico (figura 10) onde nas imagens foi possível observar que o animal não mais apresenta formação de APN. Foi mantido o ferrageamento terapêutico com ferradura tipo talão de cebola para prevenção de nova formação de APN.

Figura 10 – Radiografias dos membros torácicos esquerdo (A) e direito (B) em novembro de 2023 com correção do APN mais evidente.

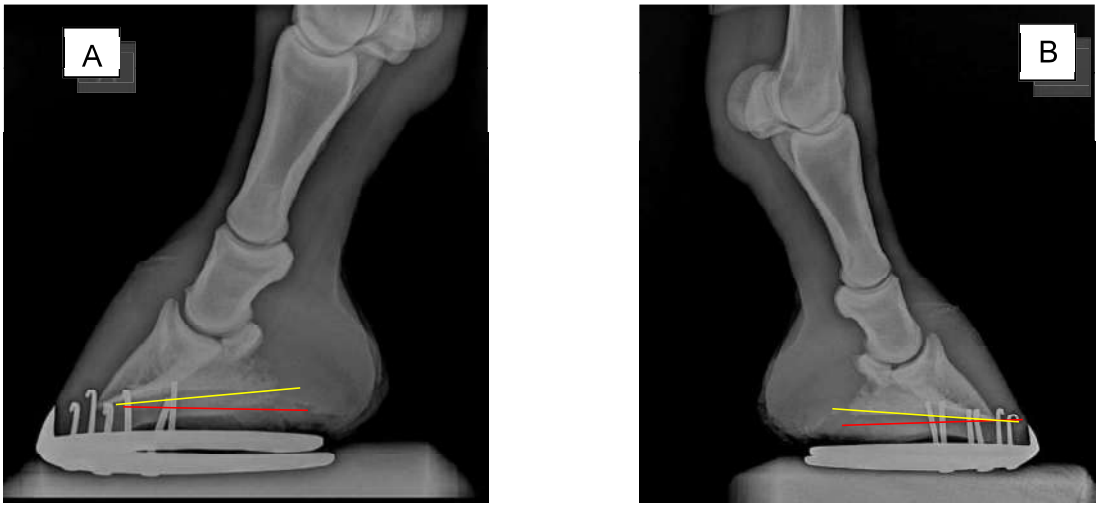

Fonte: Médico Veterinário David Ferreira

4. RESULTADOS E DISCUSSÃO

Para o ferrageamento ortopédico do animal relatado, foi utilizada a ferradura do tipo talão de cebola, porém Albernaz *et al.* (2009) descreveu o uso com ferradura do tipo talonada. Entretanto, Schramme (2016) explica que ferraduras talonadas podem levar o animal a claudicação exacerbada lesionando o TFDP, podendo leva-lo à contratura e, consequentemente compressão e colapso dos túbulos córneos.

Concordando com Moreland (2003), a infiltração é recomendada, mesmo tendo sido necessário em um dos membros ter uma segunda aplicação, podemos avaliar que seu uso trouxe bons resultados como a redução significativa da claudicação do animal.

Diante disso, Almeida (2018) explica que o cuidado do ferrador ao se atentar ao tamanho da ferradura é de fundamental importância, pois a mesma deve estar devidamente ajustada ao casco do animal, evitando que o talão fique exposto.

Casqueamentos e ferrageamentos de forma continua contribuem para que não ocorra diminuição do seu tamanho ocasionando uma sobrecarga no navicular, gerando a formação de um ângulo palmar negativo e, consequentemente, causando a Síndrome Podotroclear ou Osteoartrite da Articulação Interfalangiana Distal (Tridente, 2011).

Após esse longo período em contínuo tratamento com casqueamento e ferrageamento ortopédico, foi possível observar uma melhora significativa quanto ao quadro de claudicação do animal, visto que o equino não mais apresenta desalinhamento entre as falanges, sendo sugestivo a manutenção do casqueamento e ferrageamento corretivo para melhor evolução do animal visando a promoção do seu bem estar.

5. CONCLUSÃO

O exame radiográfico é a ferramenta que melhor diagnosticará o APN. O tratamento com ferradura talão de cebola e as infiltrações nas articulações interfalangianas distais demonstraram ser eficientes com a correção do ângulo palmar negativo por meio do alinhamento entre as falanges, onde atualmente o animal

apresenta discreta claudicação com prognostico favorável através da manutenção do tratamento com ferrageamento ortopédico.

REFERÊNCIAS

ALBERNAZ, R. M. *et al*. Efeito Da Elevação Em Seis Graus Do Talão Sobre A Articulação Metacarpofalangiana De Equinos. **Ars Veterinaria**, v. 25, n. 3, 2009.

ALMEIDA, Pedro Manuel Oliveira. **Ferração ortopédica em equinos**. 2018. Tese de Doutorado.

BAXTER, G. M.; STASHAK, T. S.; BELKNAP, J. K.; PARKS, A. **Lameness in the Extremities**. In: BAXTER, G. M. Adam's and Stashak's Lameness in horses. 6.ed. WileyBlackwell, 2011.

BELOTTA, Alexandra Frey *et al*. **Exames radiográficos das afecções do aparelho locomotor de equinos: estudo retrospectivo de 1480 casos (2000 a 2012)**. Veterinária e Zootecnia, v. 21, n. 4, 2014.

BENJAMIN, M.; RALPHS, J.R. **Tendons and ligaments – an overview**. Histology and Histopathology, v.12, 1997.

BUDRAS, K. D.; SACK, W. O.; RÖCK, S.; HOROWITZ, A.; BERG, R. **Anatomy of the Horse:** An Illustrated Text. 5 Edição. Germany: Schlüetersche, 2009.

CARRIJO JUNIOR, O. A. e MURAD, J. C. B. **Animais de grande porte II**. Copyright © 2016 por NT Editora. Brasília. Disponível em: https://www.bibliotecaagptea.org.br/zootecnia/equinocultura/livros/ANIMAIS%20DE%20GRANDE%20PORTE%20II.pdf. Acesso em: 29 de novembro de 2023.

CARVALHO, Ricardo Bastos. **Características e importância econômica de algumas raças equinas criadas no Brasil**. 2020.

CASTRO, Luís Miguel Vieira de. **Relação do ângulo palmar da terceira falange com síndrome podotroclear e sinais radiográficos associados ao osso navicular em equinos**. 2021. Dissertação de Mestrado.

CÉLESTE, C. J. & SZÖKE, M. O. **Management of Equine Hoof Injuries**. Veterinary Clinical Equine, v. 21, 2005.

Clements, P. E., *et al*. **An Investigation into the Association between Plantar Distal Phalanx Angle and Hindlimb Lameness in a UK Population of Horses**. Equine Veterinary Education, vol. 32, N. S10, 2020.

COTA, Leticia de Oliveira. **Resposta Inflamatória Sistêmica, Disfunção Orgânica e Laminite Induzidas por Oligofrutose em Equinos Suplementados ou não com Lithothamnium Muelleri**. 2021.

DYCE, K. M.; SACK, W. O.; WENSING, C. J. **Tratado de Anatomia Veterinária**. 3. ed. Rio de Janeiro: Elsevier Editora Ltda, 2004.

DYSON, S. **Diagnosis and Management of Lameness in the horse** 2ª Ed. St. Louis: Elsevier Saunders, 2011.

FERREIRA, Clara Raquel Lopes Varandas. **Laminites em Equinos**. 2008. 99 f. Dissertação (Mestrado) - Curso de Medicina Veterinária, Faculdade de Medicina Veterinária da Universidade Técnica de Lisboa, Lisboa, 2008. Disponível em: https://www.repository.utl.pt/bitstream/10400.5/877/1/Laminites%20em%20Equinos.pdf. Acesso em: 08 dez. 2023.

Floyd, A. **Use of a Grading System to Facilitate Treatment and Prognosis in Horses with Negative Palmar Angle Syndrome (Heel Collapse):** 107 Cases. Journal of Equine Veterinary Science, vol. 30, n. 11, 2010.

GETTY, R**. Equine osteology: the digit of the manus**. In: GETTY R Sisson and Grossman's the anatomy of the domestic animals. Philadelphia: W.B. Saunders, 1986.

GRAVENA, Kamila; CALCIOLARI, Karina; LACERDA-NETO, José Corrêa. **Anatomia do Dígito Equino:** Revisão de Literatura. Revista Científica de Medicina Veterinária-ISSN, v. 1679, p. 7353, 2017.

König , H & Liebich, H. **Estudo das articulações (arthrologia)**. In: H. König & H. Liebich (Eds.), Anatomia dos Animais Domésticos 4ª Edição. Brasil: Artmed, 2009.

JOHNSTON, Spencer A. **Osteoarthritis: joint anatomy, physiology, and pathobiology**. Veterinary Clinics of North America: Small Animal Practice, v. 27, n. 4, 1997.

MACIEL, Anderson. **Modelagem de articulações para humanos virtuais baseada em anatomia**. 2001.

MAGALHÃES, Jéssica Fontana de *et al*. **Características corporais, adiposidade, morfometria radiológica do casco e avaliação radiográfica e ultrassonográfica do boleto de equinos Mangalarga Marchador de alto desempenho**. 2022.

MELO, Ubiratan Pereira de; FERREIRA, Cíntia; SANTIAGO, Regina Maria Furquim Werneck; PALHARES, Maristela Silveira; MARANHÃO, Renata de Pino Albuquerque. EQUILÍBRIO DO CASCO EQÜINO. **Ciência Animal Brasileira**, Belo Horizonte, v. 7, n. 4, p. 389-398, nov. 2006. Disponível em: https://revistas.ufg.br/vet/article/download/868/1007/4787. Acesso em: 09 dez. 2023.

MELO, Diogo Parreira Botelho de. **Avaliação da Eficácia da Bursoscopia Navicular no Tratamento de Patologia Podotroclear em Cavalos de Desporto**. 2020. 131 f. Dissertação (Mestrado) - Curso de Medicina Veterinária, Universidade Lusófona de Humanidades e Tecnologias, Lisboa, 2020. Disponível em: https://recil.ensinolusofona.pt/handle/10437/11999. Acesso em: 08 dez. 2023.

MORELAND, Larry W. **Intra-articular hyaluronan (hyaluronic acid) and hylans for the treatment of osteoarthritis:** mechanisms of action. Arthritis Res Ther, v. 5, n. 2, 2003.

PARKS, A. **Form and function of the equine digit**. Veterinary Clinics of North America: Equine Practice, Fort Collins, v. 19, n. 2, 2003.

PASQUALINI, Alexandre Antonio. **Casqueamento E Ferrageamento No Auxílio Do Tratamento Dos Membros Locomotores Dos Equinos**. Revista Faculdades do Saber, v. 8, n. 19, 2023.

POLLITT, C. C. **The anatomy and physiology of the hoof wall**. Equine Veterinary Education, v. 10, n. 6, 1998.

REDDEN, R. F. A. **Hoof capsule distortion: understanding the mechanisms as a basis for rational management**. Vet Clin North Am Equine Pract 19, 2003.

ROLA, Gonçalo Matos et al. **Padronização dos pontos de breakover tendo em conta a distância entre a linha branca e o ápex da ranillha**. 2022. Dissertação de Mestrado.

ROSS, M., & McIlwraith, C. **"Conformation and Lameness"**. Em Ross M.W., & Dyson S.J., Diagnosis and Management of Lameness in the Horse. 2ª Ed, Saunders, 2011.

STASHAK, Ted S.; **Claudicação em equinos segundo Adams**, 5 Ed. São Paulo: Roca, 2006.

TRIDENTE, Márcia Franco. **Importância do casqueamento e ferrageamento no cavalo atleta**. 2011.

MATERIAL SUPLEMENTAR

ANEXOS / APENDICES

TERMO DE CONSENTIMENTO LIVRE E ESCLARECIDO
RELATO DE CASO

O Senhor (Sra.) está sendo convidado(a) a consentir a divulgação do caso clínico envolvendo a participação de seu animal no Relato de Caso intitulado: Ferrageamento Ortopédico em Equino com Ângulo Palmar Negativo – Relato de Caso do(s) autor(es) FLASNER MACIEL LEMOS e PRISCILLA KARLA MARQUES PAIVA LEMOS, pesquisa sob responsabilidade e orientação do Prof. Dr. Márlon de Azevedo Vasconcelos que desenvolverão um trabalho para conclusão de curso de Bacharelado em Medicina Veterinária pela Faculdade Rebouças de Campina Grande.

Este documento, chamado Termo de Consentimento Livre e Esclarecido, visa assegurar seus direitos. Leia com atenção e calma, aproveitando para esclarecer suas dúvidas. Se houver perguntas antes, durante ou mesmo depois de assiná-lo, você poderá esclarecê-las com o pesquisador responsável.

O(s) objetivo(s) deste relato de caso consiste(m) em apresentar o tratamento ortopédico realizado equino com Ângulo Palmar Negativo – APN.

Ao final os resultados esperados contribuirão para a disseminação do conhecimento acadêmico auxiliando médicos veterinários no tratamento de equinos que apresentem APN. Cumpre esclarecer que com este documento queremos pedir seu consentimento e cessão de direitos para o acesso e posterior utilização dos dados clínicos, exames laboratoriais quaisquer que sejam, bem como de procedimentos terapêuticos contidos no prontuário médico veterinário do animal pelo qual declara ter a responsabilidade legal.

Será resguardado seu direito de confidencialidade, privacidade e anonimização. A divulgação científica dos resultados, para a qual pedimos seu consentimento, será feita de forma a preservar a identidade do proprietário e/ou responsável legal e

do animal e utilizada unicamente para fins de publicações e apresentações científicas, nacionais e/ou internacionais.

Entretanto, cumpre esclarecer que, nos casos em que houver a publicação de materiais que possam eventualmente identificar o participante e/ou animal, o Sr. será convidado a assinar abaixo o item "autorização de uso de imagem e cessão de direitos"

Fica esclarecido, em linguagem clara e acessível, que os possíveis desconfortos e riscos deste relato de caso são: Desconforto físico/psicológico do tutor ao relembrar situações eventualmente traumáticas ou quebra acidental do sigilo a depender do caso.

Não haverá benefícios diretos a você, porém com a publicação dessa pesquisa é possível ter a avaliação de outros médicos veterinários que se interessem pelo caso, podendo apresentar outros prognósticos em relação ao tratamento do animal, colaborando com seu tratamento.

Os pesquisadores assumem ainda que este relato de caso somente poderá ser iniciado e realizado após prévia e expressa aprovação da CEUA - Comissão de Ética no Uso de Animais à qual esta pesquisa será submetida, caso necessário.

Caso assim o queira, fica garantida ao Sr. a liberdade da retirada deste consentimento, sem a necessidade de justificativa prévia a qualquer momento, seja antes ou durante este relato de caso; bem como poderá deixar de participar da pesquisa em si, sem qualquer prejuízo à continuidade de eventual tratamento do animal na Instituição que porventura esteja ocorrendo.

É informado de que não há qualquer valor econômico envolvido, seja a pagar ou receber, pela sua participação.

Desde já, agradecemos sua atenção e participação e colocamo-nos à disposição para maiores informações. Esse termo, após ter sido lido ou ditado, e devidamente compreendido, terá todas suas páginas rubricadas pelo pesquisador principal responsável identificado abaixo e será assinado em duas vias, uma das quais uma ficará com o participante e a outra com o pesquisador principal, que permanece ao dispor.

Autores/ Pesquisadores responsáveis: Flasner Maciel Lemos, Priscilla Karla Marques Paiva Lemos e Márlon de Azevedo Vasconcelos (01187 – CRMV-PB), Sítio

Floriano, 83 9 9848.2822, clinicaequestre@gmail.com)

Dessa forma pedimos que preencha os itens que seguem:

Eu, ANDERSON FERREIRA DE ANDRADE, nacionalidade BRASILEIRO, nascido aos 26/03/1993, estado civil CASADO, profissão AUTONOMO, portador do RG 3359455 e CPF 103.395.024/60, residente e domiciliado na RUA. 21 DE FEVEREIRO, número 98 complemento , bairro CATOLÉ, cidade , Estado de PB telefone: (83) 98806. 8403, declaro ser o proprietário e/ou responsável legal pelo animal designado como ANNE BINGO, espécie EQUINO raça QUARTO DE MILHA, sexo FEMEA, pelagem/cor CASTANHO, idade 10 ANOS (meses/anos), de microchip e/ou registro sob número N/A (utilizar N/A caso não se aplique) e dessa forma, para todos os efeitos legais, AUTORIZO EXPRESSAMENTE, de forma gratuita e sem quaisquer ônus, ao pesquisador principal responsável:

1.1: o acesso e uso de prontuário médico-veterinário do animal acima descrito com seus respectivos dados clínicos, exames laboratoriais quaisquer que sejam, bem como de eventuais procedimentos terapêuticos realizados.

1.2: a utilização de imagem pessoal, dados digitais e também a cessão dos direitos sobre os mesmos, bem como dos direitos autorais dos trabalhos desenvolvidos, juntamente ou não com a minha imagem pessoal e do animal pelo qual me declaro responsável.

A presente autorização de utilização e cessão de direitos no uso de imagem e dados em meios acadêmicos e pedagógicos de divulgação possíveis, quer sejam na mídia impressa, falado ou eletrônica, são outorgadas livres e espontaneamente, em caráter gratuito, não incorrendo esta autorização em quaisquer ônus, sejam a que

A presente autorização de utilização e cessão de direitos no uso de imagem e dados em meios acadêmicos e pedagógicos de divulgação possíveis, quer sejam na mídia impressa, falado ou eletrônica, são outorgadas livres e espontaneamente, em caráter gratuito, não incorrendo esta autorização em quaisquer ônus, sejam a que título for ratificando que ambas - AUTORIZAÇÃO/CESSÃO - são firmadas de minha livre e espontânea vontade.

Após ter recebido esclarecimentos sobre a natureza do relato de caso, seus objetivos, métodos, benefícios previstos, potenciais riscos e o incômodo que este possa acarretar, aceito participar de forma livre e esclarecida deste relato de caso e para isso assino abaixo.

CAMPINA GRANDE-PB 01/12/2023

Local e data

Anderson Ferreira de Andrade

Assinatura do Proprietário e/ou Responsável Legal

Priscilla Karla Marques Paiva Lemos

Flasnu Daciel Lemos

Assinatura dos Autores

Assinatura do Pesquisador Responsável