FACULDADE REBOUÇAS

BACHARELADO EM MEDICINA VETERINÁRIA

AVALIAÇÃO DE TERAPIA COM OZÔNIO NA CICATRIZAÇÃO DE FERIDAS CUTÂNEAS EM EQUINOS

SONALY CRISTINA COSTA SILVA

SAIONARA CRISTINE COSTA SILVA

Campina Grande

2023

SONALY CRISTINA COSTA SILVA

SAIONARA CRISTINE COSTA SILVA

AVALIAÇÃO DE TERAPIA COM OZÔNIO NA CICATRIZAÇÃO DE FERIDAS CUTÂNEAS EM EQUINOS

Trabalho de conclusão de curso na modalidade *artigo científico*, apresentado como requisito para obtenção do título de bacharel em Medicina Veterinária pela Faculdade Rebouças.

Orientador(a): Prof. Dr. Márlon de Vasconcelos Azevedo

Campina Grande

2023

FACULDADE REBOUÇAS®
DE CAMPINA GRANDE

SONALY CRISTINA COSTA SILVA
SAIONARA CRISTINE COSTA SILVA

AVALIAÇÃO DE TERAPIA COM OZÔNIO NA CICATRIZAÇÃO DE FERIDAS CUTÂNEAS EM EQUINOS

Trabalho de Conclusão de Curso na modalidade Artigo Científico, apresentado como requisito para obtenção do título de Bacharéis em Medicina Veterinária pela Faculdade Rebouças.

DATA DA AVALIAÇÃO: 07 de dezembro de 2023.

BANCA EXAMINADORA:

Prof. Dr. Marlon de Vasconcelos Azevedo
(Orientador - Faculdade Rebouças)

Prof. Esp. Lucas Beserra de Carvalho
(Examinador Interno - Faculdade Rebouças)

Prof. Me. Thyago Araújo Gurgel
(Examinador Interno - Faculdade Rebouças)

AGRADECIMENTOS

Nesse dia tão esperado, agradeço primeiramente a Deus, pois sem ele não estaria aqui realizando mais um sonho de Criança;

A todos que fizeram parte dessa história, direta ou indiretamente, pois com dedicação e esmero lapidaram-me para que me tornasse uma profissional de excelência;

Aos docentes tão dedicados ao o ensino, os quais tenho o privilégio de ter conhecido e ter aprendido tanto com cada um;

Aos meus familiares pela compreensão, ao meu irmão Domingues que sempre me ajudou, pois muitas vezes estive ausente por motivos acadêmicos. Muito Obrigada!

Saionara Cristine Costa Silva

A Deus por ter me mantido no caminho certo e por ter me abençoando com saúde e forças para que eu viesse a concluir mais essa etapa de minha vida;

A minha família pelo incentivo e apoio dedicado desde minha infância, e por entenderem os muitos momentos que estive ausente, pois estava em busca do meu sonho;

Ao meu esposo que torceu por mim e esteve ao meu lado a todo o momento, sempre me incentivando a continuar e jamais desistir;

Um agradecimento especial ao meu orientador Prof. Dr. Marlon de Vasconcelos por ter aceitado me orientar, e pelo incentivo e dedicação do seu escasso tempo;

Aos professores e amigos que no decorrer do curso deixaram e levaram conhecimento e momentos especiais.

Sonaly Cristina Costa Silva

AVALIAÇÃO DE TERAPIA COM OZÔNIO NA CICATRIZAÇÃO DE FERIDAS CUTÂNEAS EM EQUINOS

Sonaly Cristina Costa Silva

Saionara Cristine Costa Silva

Orientador Prof. Dr Márlon de Vasconcelos Azevedo

RESUMO

Diversos estudos têm sido realizados para compreender o processo de cicatrização dos tecidos danificados por lesões, bem como os possíveis efeitos da ozonioterapia para reparação de feridas. Diante disto, objetivou-se avaliar a aplicabilidade e eficácia da utilização de ozônio na cicatrização de ferimento no metatarso esquerdo e direito de uma potra. Optou-se por pesquisa com abordagem bibliográfica de natureza qualitativa e revisão narrativa, permitindo a produção de uma revisão de literatura atrelada ao relato de caso. A paciente estudada e tratada foi identificada como sendo um equino, fêmea, de 4 meses, da raça quarto de milha, que apresentava um quadro de ferida lacerante no metacarpo, no metatarso e sobre a articulação metacarpo falangeana, todos causados por acidente envolvendo um arame liso. Para o tratamento da ferida, foi utilizado ozonioterapia, laserterapia, mocha, pomadas e bandagens diárias, com um período de cicatrização de 2 meses e 13 dias. Diante disso, concluiu-se que o tratamento com ozonioterapia proporciona a saída de prognóstico reservado para uma recuperação plena e expressiva, de maneira evolutiva, e quando associada as demais terapias, o uso de ozônio, demostra eficiência na plena recuperação da paciente.

Palavras-chave: Ozônio; Ozonioterapia; Cavalos; Equinos; Terapêutica.

ABSTRACT

Several studies have been carried out to understand the healing process of tissues damaged by injuries, as well as the possible effects of ozone therapy for wound repair. In view of this, the objective was to evaluate the applicability and effectiveness of using ozone in the healing of wounds in the left and right metatarsal of a filly. We opted for research with a bibliographical approach of a qualitative nature and narrative review, allowing the production of a literature review linked to the case report. The patient studied and treated was identified as a 4-month-old female horse, of the quarter horse breed, which presented with a lacerating wound on the metacarpal, metatarsal and metacarpal phalangeal joint, all caused by an accident involving a wire straight. To treat the wound, ozone therapy, laser therapy, mocha, ointments and daily bandages were used, with a healing period of 2 months and 13 days. In view of this, it was concluded that treatment with ozone therapy provides a reserved prognosis for a full and expressive recovery, in an evolutionary manner, and when associated with other therapies, the use of ozone, demonstrates efficiency in the patient is full recovery.

Keywords: Ozone; Ozone therapy; Horses; Equines; Therapy.

1. INTRODUÇÃO

O Brasil concentrava aproximadamente 10% do rebanho mundial de cavalos com 5,57 milhões de cabeças, além dos 862.963 de asininos e 1,23 milhões de muares (Faostat, 2016) criados em todo país. Em 2022, esse valor estabilizou, em comparação ao ano de 2016, com relação aos cavalos, permanecendo 5.834.544 de cabeças em todo País, sendo o estado de Minas Gerais o maior produtor (804.904 cabeças), enquanto o estado do Amapá ocupava a última colocação (9.375 cabeças). Com relação aos asininos (376.874 Cabeças) e muares (615.498 Cabeças) no ano de 2017 ocorreu uma redução de mais que 50% da produção quando comparado ao ano anterior (IBGE, 2022).

Um mercado valioso, mas com requerimentos pontuais quando o assunto é saúde animal. Um dos grandes problemáticas a ser solucionado é com relação a recuperação de tecidos danificados por lesões, também chamados de ferida (Pollock, 2011), pois a cicatrização do ferimento gera grandes atrasos na efetividade da medicina veterinária. As lesões mais comuns estão associadas as condições em que são mantidos, o tipo de atividade praticada e o temperamento do animal (SILVA et al., 2019; HINTZ et al., 2022). Notoriamente, equinos possuem pré-disposição a acidentes com objetos estranhos, que resultam em feridas causadas por uma ruptura ou interrupção de alguma estrutura do organismo, podendo ser provenientes de fatores traumáticos, agentes químicos, mecânicos ou decorrente de alguma alteração clínica (JUNQUEIRA; CARNEIRO, 2013, MARQUES, 2015).

A formação do tecido de granulação exuberante, em reposta às agressões no tecido por meio da proliferação excessiva de fibroblastos, proporcionando uma maior probabilidade de surgimento da fibrose, em resposta ao aumento da produção de colágeno, redução do número de fibroblastos e capilares sanguíneos, causando o aparecimento de uma estrutura densa, esbranquiçada e cintilante visualmente, que impede a contração da ferida e a epitelização retardado a cicatrização do tecido danificado (SILVA et al., 2019).

As dificuldades identificadas nas lesões em equinos vêm instigando a busca por metodologias alternativas eficazes e que reduzam o período de tratamento. Por conseguinte, a ozonioterapia tem sido difundida entre os tratamentos promotores de eficácia na regeneração tecidual e a associação entre a utilização de ozônio nos cuidados com equinos, mostrando ser uma alternativa viável e promissora, por contribuir efetivamente, nas pesquisas de saúde animal (SILVA et al., 2019).

Algo corroborado por Nagales (2011) o qual relata que para ocorrer a reconstituição da integridade das membranas em equinos, no menor tempo possível, são utilizados os métodos terapêuticos alternativos, como a ozonioterapia, sendo este descrito como alternativa eficaz no reparo tecidual, pois em procedimentos e concentrações adequadas externam efeitos bactericidas, fungicida, viricida, anti-inflamatória, analgésico, dentre outros.

Em relação as formas de aplicação de ozônio têm-se várias opções, dentre elas estão as consideradas aplicações sistêmicas: auto-hemoterapia maior e trans retal, no mais verifica-se as administradas por via subcutânea, intramuscular, paravertebral e intra-articular, campânula ou ventosa de ozônio, bolsa de ozônio, insuflação de fístulas ou vaginal ou vesico uretral, utilização oftalmológica, micro doses em pontos de gatilho e de acupuntura, via sublingual, solução salina ozonizada, aplicação tópica de água, óleo e cremes ozonizados, sendo a via respiratória proibida, assim como a utilização endovenosa diretamente do gás (VIEIRA, 2019). Não obstante a via de administração estará correlacionada ao efeito desejado, seja ele local ou regional, sendo as mais utilizadas por via tópica, subcutânea ou muscular (BATAGLIN, 2023).

Diante da importância do tema para a saúde animal de equinos é que objetivou-se avaliar a aplicabilidade e eficácia da utilização de ozônio na cicatrização de ferimento no metatarso esquerdo e direito de um potro.

2. FUNDAMENTAÇÃO TEÓRICA

2.1. FERIMENTOS EM EQUINOS

A pele é um importante órgão da composição corporal e dentre as múltiplas funções deste está à proteção de perdas de fluidos e eletrólitos e a proteção contra agressões físicas e químicas. Em sua constituição existe uma porção epitelial de origem ectodérmica denominada de epiderme e uma porção conjuntiva de origem mesodérmica chamada de derme que tem como principal componente o colágeno (JUNQUEIRA; CARNEIRO, 2013; MARQUES, 2015).

As lesões ocorridas na pele do animal podem ser classificadas quanto ao tipo em lacerações, perfurações, incisões e contusões e quanto ao grau de contaminação, sendo limpas, limpas-contaminadas, contaminadas e sujas ou infectadas (AUER; STICK, 2012). Na ruptura ou interrupção de alguma estrutura do organismo dá-se o nome de ferida ou ulceração dérmica, podendo esta ser proveniente de fatores traumáticos, agentes químicos, mecânicos ou decorrente de alguma alteração clínica, o qual pode ser direto no local onde o agente causador incide, ou indireto, quando a ferida ocorre em local distante de onde o agente causador atingiu (JUNQUEIRA; CARNEIRO, 2013; MARQUES, 2015; SILVA et al., 2019).

A formação do tecido de granulação exuberante, em reposta às agressões no tecido por meio da proliferação excessiva de fibroblastos tem representado uma das principais problemáticas encontradas na cicatrização de feridas cutâneas em equinos, proporcionando uma maior probabilidade de surgimento da fibrose, em resposta ao aumento da produção de colágeno, redução do número de fibroblastos e capilares sanguíneos, causando o aparecimento de uma estrutura densa, esbranquiçada e cintilante visualmente, que impede a contração da ferida e a epitelização retardado a cicatrização do tecido danificado (SILVA et al., 2019).

Contudo, diante das muitas dificuldades encontradas em lesões em equinos vem-se instigando a busca por metodologias alternativas eficazes e que reduzam o período de tratamento, a exemplo da ozonioterapia, que tem sido bastante difundida, entre os tratamentos promotores de eficácia na regeneração tecidual (SILVA et al., 2019).

2.2. UTILIZAÇÃO DE OZONIOTERAPIA PARA CICATRIZAÇÃO DE FERIMENTOS EM EQUINOS

A cicatrização das feridas se caracteriza por ser um fenômeno fisiológico que é iniciada com perda da integridade da pele, promovendo uma continuidade que atinge planos subjacentes, e depende de várias reações químicas, as quais são divididas em quatro etapas: inflamação, debridação, reparação e maturação. No que tange aos tipos de cicatrização este pode ser classificado em três níveis, sendo a cicatrização de primeira, segunda ou terceira intenção (POLLOCK, 2011; MENDONÇA NETO, 2017).

São muitas as dificuldades encontradas nos cuidados aos equinos quando estes estão feridos, tornando a busca por métodos eficazes cada vez mais latente. A ozonioterapia, tem sido utilizada devido a constatação da eficácia na regeneração tecidual (SILVA et al., 2019). Como forma de auxiliar na regeneração tecidual e na ativação da oxigenação dos tecidos de modo a manter o bem-estar dos animais, e considerando o custo-benefício, são indicadas algumas formas mais praticas para utilização do ozônio, como é o caso dos sacos plásticos ou bags, que são acopladas ao gerador de ozônio e este é mantido ligado por alguns minutos liberando o gás nos tecidos delimitados pela bag (PRADO et al., 2020).

A limpeza do ferimento com água ozonizada é outra maneira de tratamento cicatricial por possuir elevada atividade antisséptica e antibacteriana (PENIDO, 2010; MARQUES, 2015; SILVA et al., 2019). Outra alternativa é o óleo ozonizado, comumente utiliza-se os óleos de girassol e oliva, que tem ação antimicrobiana, anti-inflamatória, protetora da pele e potencializadora da cicatrização (Penido, 2010; Silva et al., 2019) por ser tóxicas as proteínas bacterianas (MARQUES, 2015).

Quanto aos efeitos tóxicos da utilização do ozônio na terapia de recuperação de lesões, verifica-se que estes estão, geralmente, associados com a via de aplicação, volume, concentração, velocidade de administração e materiais utilizados. Deixando,

então, a obrigatoriedade de conhecimento didático e prático sobre o procedimento, para que não haja erros que venham a colocar a vida dos pacientes, em geral, sob algum risco.

Como forma de auxiliar na regeneração tecidual e na ativação da oxigenação dos tecidos de modo a manter o bem-estar dos animais, e considerando o custo-benefício, são indicadas algumas formas mais praticas para utilização do ozônio, como é o caso dos sacos plásticos ou bags, que são acopladas ao gerador de ozônio e este é mantido ligado por alguns minutos liberando o gás nos tecidos delimitados pela bolsa denominada *bag* (PRADO et al., 2020).

A limpeza do ferimento com água ozonizada é outra maneira de tratamento cicatricial por possuir elevada atividade antisséptica e antibacteriana (PENIDO, 2010; MARQUES, 2015; SILVA et al., 2019). Outra alternativa é o óleo ozonizado, comumente utiliza-se os óleos de girassol e oliva, que tem ação antimicrobiana, anti-inflamatória, protetora da pele e potencializadora da cicatrização (Penido, 2010; Silva et al., 2019) por ser tóxicas as proteínas bacterianas (MARQUES, 2015).

Quanto aos efeitos tóxicos da utilização do ozônio na terapia de recuperação de lesões, verifica-se que estes estão, geralmente, associados com a via de aplicação, volume, concentração, velocidade de administração e materiais utilizados. Deixando, então, a obrigatoriedade de conhecimento didático e prático sobre o procedimento, para que não haja erros que venham a colocar a vida dos pacientes, em geral, sob algum risco.

2.3. OZÔNIO: SUAS CARACTERÍSTICAS E UTILIZAÇÕES

A molécula de ozônio foi descoberta por Christian Friedrich Schonbein (1799-1868) no ano de 1840, quando, ao desenvolver um experimento envolvendo aplicação de corrente elétrica, verificou o surgimento de um gás com odor característico e coloração azulada, contudo, o conceito do ozônio foi aplicado somente por Werner

Siemens, responsável pela invenção do primeiro gerador de ozônio, denominado tubo de superindução, o qual utiliza altas voltagens e frequências, ocasionando a união das moléculas de ozônio (5%) a partir de moléculas de oxigênio (95%) (MARQUES, 2015; VIEIRA, 2019; BATAGLIN, 2023).

O ozônio (O_3) é uma molécula triatômica natural gasosa encontrada livremente na atmosfera, de maneira instável devido as suas ligações se desfazerem com relativa facilidade, composta por três átomos do elemento oxigênio (O_2), o qual se caracteriza por sua maior estabilidade em resposta a sua composição diatômica covalente (MARQUES, 2015; SAFIAI et al., 2018; VIEIRA 2019; BORDIN et al., 2022). Posterior a elucidação da estrutura química do ozônio, verificou-se a complexidade molecular e a possibilidade da sua aplicação em diversos setores da saúde.

A primeira identificação de aplicabilidade do ozônio na área médica foi catalogada em meados da primeira guerra mundial, ao ser identificada suas propriedades bactericidas, de maneira terapêutica no tratamento de feridas infectadas, queimaduras de gás mostarda, fístulas, gangrena gasosa e lesões pós-traumáticas nos soldados alemães (BOCCI, 2010, p. 17; VIEIRA, 2019).

Foi a partir daí que iniciou, de fato, a utilização da técnica de ozonioterapia, que segundo o Comitê Científico Internacional de Ozonioterapia é definida como um tratamento médico que utiliza uma mistura de gases oxigênio-ozônio para o tratamento de múltiplas enfermidades (ISCO3, 2010).

Com relação aos métodos de aplicação do ozônio, têm se verificado uma flexibilidade quanto à forma de aplicação, podendo ser administrado via subcutânea, intramuscular, Intradiscal, intracavitaria (espaço peritoneal); intravaginal, intrauretral e intravesical, aplicações dentárias, tópica e auto-hemoterapia (vias intravenosas) ozonizada e a administração retal, contudo as vias tópicas, subcutânea, intra ou periarticular ou muscular apresentam maior utilização. Porém a escolha da via de administração estará correlacionada a necessidade de uma resposta local ou por região (BOCCI et al., 2011; MORETTE, 2011; MARQUES, 2015; SILVA et al., 2019).

Quanto ao mecanismo de ação do gás ozônio observa-se ação em desfavor a bactérias, vírus, fungos e protozoários. A resposta se deve ao teor de lipídeos das

paredes celulares das bactérias, que possuem ação oxidativa mais elevados nesses tecidos, acreditando-se que polissacarídeos e proteínas, em bactérias, podem causar uma desestruturação na membrana plasmática, promovendo o desequilíbrio do meio e incidindo, em alguns casos, na *lise* bacteriana. Sendo assim, a ozonioterapia agiria diretamente nos tecidos danificados, causando vasodilatação das arteríolas, estimulando o fluxo sanguíneo nos tecidos, proporcionando uma maior disponibilidade de nutrientes, oxigênio e de componentes imunológicos atuando diretamente na regeneração do tecido (MARQUES, 2015; DOBLER; OLIVEIRA; ALMEIDA, 2023).

No tocante ao uso na terapia animal, ocorre a reação entre a oxidação das moléculas de ozônio com os ácidos graxos insaturados das membranas celulares, originando os peróxidos, como o peroxido de hidrogênio (H_2O_2), o qual vai atuar na liberação de substâncias antioxidantes por todo organismo e com isso estimular a reação do sistema imunológico animal, para uma resposta efetiva aos danos celulares nos tecidos que apresentem danos em sua estrutura (MARQUES, 2015; DOBLER; OLIVEIRA; ALMEIDA, 2023).

3. METODOLOGIA

Com a perspectiva de compreender os fatores de impacto no tratamento utilizando o gás ozônio na recuperação de lesões em equinos, optou-se por uma pesquisa que tem abordagem bibliográfica de natureza qualitativa e revisão narrativa, mediante a realização de revisão bibliográfica, que permite o desenvolvimento de reflexões interpretativas sobre a efetividade da terapia com ozônio na cicatrização de ferida cutânea em equinos, possibilitando a articulação das informações para o desenvolvimento do objetivo proposto, de modo a levantar a temática e contemplar, por meio da escrita, algumas de suas abordagens. Visto que, a pesquisa é uma das formas mais viáveis para o pesquisador investigar, explorar e achar respostas para as várias discussões e questões que vivenciamos no dia-a-dia (Salazar, 2017) da medicina veterinária.

Dessa forma, na perspectiva de uma pesquisa qualitativa, o papel do pesquisador é justamente o de servir como veículo inteligente e ativo entre esse

conhecimento acumulado na área e as novas evidências que serão estabelecidas a partir da pesquisa. É pelo seu trabalho como pesquisador que o conhecimento específico do assunto vai crescer, porém esse trabalho vem carregado e comprometido com todas as peculiaridades do pesquisador (SALAZAR, 2017). Nesse sentido, para a pesquisa e análise do referencial teórico, adotaram-se as leituras em documentos oficiais e recorreu-se aos bancos de dados Pubmed, Scielo e Google acadêmico, contemplando um período abrangendo 2010 – 2023. Quanto aos critérios de seleção dos trabalhos científicos, buscou-se por trabalhos relevantes que priorizam temas como ozônio, Ozonioterapia e Equinos.

4. RESULTADOS E DISCUSSÃO

Ao realizar o procedimento de anamnese verificou-se a presença de lacerações na paciente. As feridas cutâneas lacerantes frequentemente são identificadas em equinos, e com elas a perda tecidual e contaminação impossibilitam a cicatrização imediata, requerendo um reparo tecidual, que por vezes pode ser moroso e oneroso (STEINER et al., 2019). Não obstante as dificuldades encontradas em lesões equinas, têm-se buscado por alternativas que reduzam o período de tratamento atrelados a respostas satisfatórias de recuperação, a exemplo da ozonioterapia.

A utilização de ozônio visando a recuperação de tecidos danificados tem se mostrado eficiente, devido a influência benéfica na oxigenação sanguínea, que é acrescida com a flexibilização dos eritrócitos, ocorrendo, então, um melhor deslocamento nos vasos capilares, promovendo oxigenação do tecido danificado e a redução de adesão de plaquetas (OLIVEIRA, 2011). Algo corroborado por Prado (2022) que ao analisar a eficácia da ozonioterapia, na forma cutânea associado ao óleo de girassol ozonizado, em um equino com habronemose cutânea na região da comissura labial esquerda, verificou que houve eficácia na utilização de ozônio no tratamento da ferida por habronemose, percebendo-se a atuação do ozônio como analgésico e anti-inflamatório, além da efetividade na reparação tecidual danificada.

A paciente relatada recebeu aplicações de medicamentos analgésicos e anti-inflamatórios, como descrito na tabela 1, e como terapia complementar utilizou-se do elemento ozônio, devido a resposta analgésica e anti-inflamatória, e quando em

contato com fluídos orgânicos estimula a formação de ROS (moléculas reativas de oxigênio) as quais atuarão nos eventos bioquímicos de cascata metabólica ocasionando à reparação tecidual (OLIVEIRA, 2011; PRADO, 2022).

Segundo Borrelli (2011) e Flamia e Wilmsen (2021) a dor tem origem multifatorial e o ozônio atua de formas variáveis nessa inibição, seja por meio da ativação do sistema antinociceptivo descendente, da liberação de endorfinas, da degeneração dos receptores de dor e/ou estimulação do sistema analgésico central. De maneira conjunta, há um incremento na oxigenação que influencia no relaxamento muscular e na vasodilatação, permitindo a reativação do metabolismo, por meio da oxidação do lactato, neutralização da acidose e aumento do trifosfato de adenosina.

No tocante a ação anti-inflamatória, o ozônio aumenta os níveis de TGF-β, induzindo a produção proteíca que atuará nos processos de cicatrização, na modulação inflamatória, na angiogênese e na remodelação da matriz extracelular (LIM et al., 2006; PENN et al., 2012; FLAMIA; WILMSEN, 2021).

Já com relação ao caso relatado e a utilização dos dois métodos de aplicação do ozônio conjuntamente a laserterapia e mocha, observou-se uma amplificação da resposta fisiológica frente à lesão e com isso obteve-se uma resposta mais expressiva do organismo ao dano tecidual. O que pôde ser observado durante a cicatrização, pois não houve presença de tecido de granulação exuberante, indicando que o uso da ozonioterapia contribuiu para que animal apresentasse cicatrização categórico. De acordo Martins et al. (2013) taxas menores de contração, epitelização e formação de granulação excessiva, sobretudo em regiões distais dos membros dos equinos, estão atrelados ao retardo do processo de cicatrização que ocorre por inibição prévia da contração da ferida e ausência posterior de epitelização, com potencial de formação de úlceras na região lesionada.

Flamia e Wilmsen (2021) ao descrever o tratamento da ferida em região de casco envolvendo o cório perióplico, talão e ranilha a partir da utilização de óleo ozonizado, ozônio em bolsas e auto hemoterapia ozonizada em um equino macho, com aproximadamente 600kg, 18 anos, castrado da raça Quarto de Milha obteve resposta similar ao do relato, pois observou que ao utilizar a ozonioterapia não houve o aparecimento de tecidos de granulação exuberante e a cicatrização se deu de maneira satisfatória.

4.1 RELATO DE CASO

Paciente equino, fêmea, de 4 meses, raça quarto de milha, deu entrada na Clínica Veterinária Particular, na data de 07/04/2023.

De acordo com o tutor do potro, ela havia sofrido um acidente com arame liso e como consequência apresentava lacerações nos membros pélvicos, sendo mais específico, um quadro de ferida lacerante no metacarpo, no metatarso e sobre a articulação metacarpo falangeana. Após anamnese solicitou-se o internamento e a realização de exames, sendo iniciada a coleta de sangue para realização do hemograma e imediata preparação da paciente no bloco cirúrgico, com a finalidade de realizar o lavado articular do membro torácico direito utilizou-se Ceftriaxona 1g e feito o desbridamento cirúrgico do membro direito pélvico, resultando também na iniciação da retirada de possíveis contaminantes que estivessem aderidos ao ferimento (Figura 1).

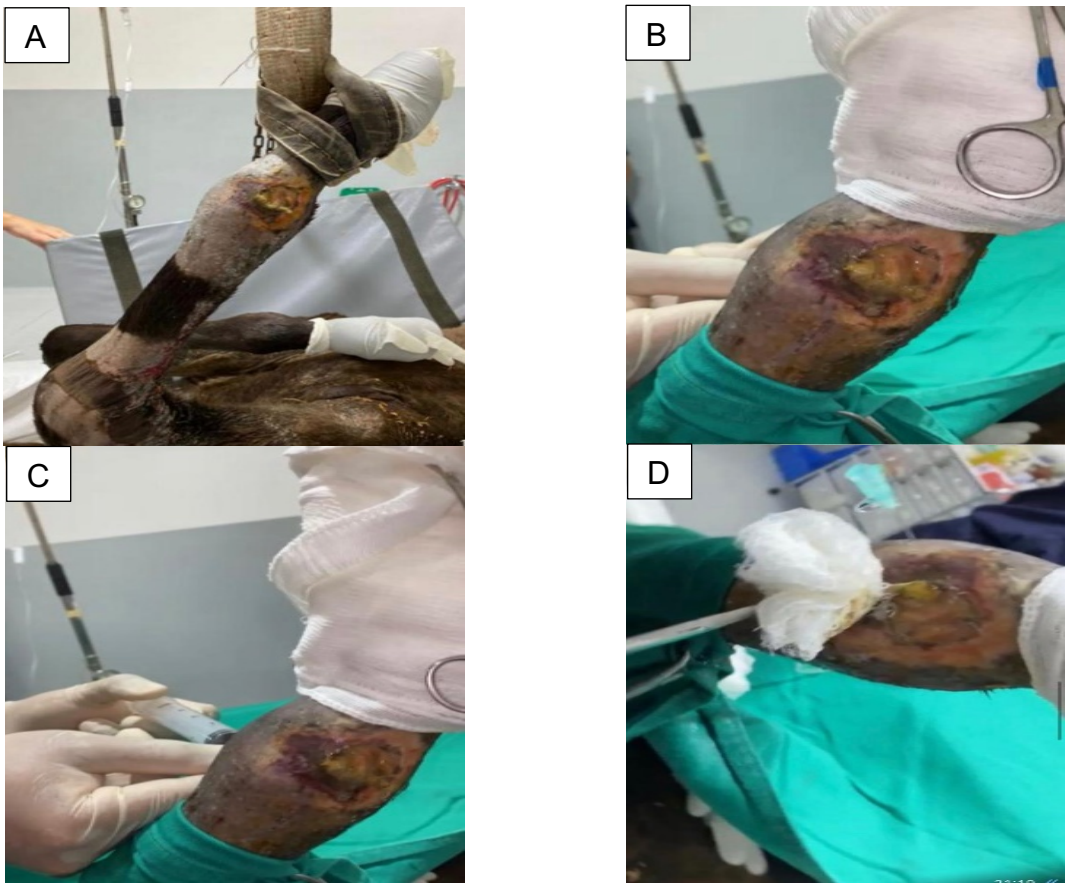

Figura 1: (A) no bloco cirúrgico e em preparação para o lavado cirúrgico, (B) Iniciando a limpeza do ferimento, (C) Procedendo com lavado cirúrgico e (D) Finalização da limpeza de lavado articular. Fonte: Fotos cedidas pela clínica veterinária

Um dia após a realização do procedimento cirúrgico iniciou-se a lavagem e retirada de sujidades dos ferimentos, incluindo os que apresentavam exposição óssea, utilizando clorexidina 2%. Posterior a higienização foi utilizada a pomada cicatrizante a base de ureia, penicilina e dihidroestreptomicina; e açúcar, o qual tem efeito bactericida, atua na nutrição de células lesadas, na redução do odor, na drenagem de exsudatos, ainda promove vasodilatação, formação de uma camada protetora de proteína, atração de macrófagos, reduzindo assim a necessidade de desbridamento cirúrgico, além do estímulo para a formação dos tecidos de granulação e epitelial (MATHEWS; BINNINGTON, 2002; SERAFINI et al., 2012; SOCOLHOSKI et al., 2020).

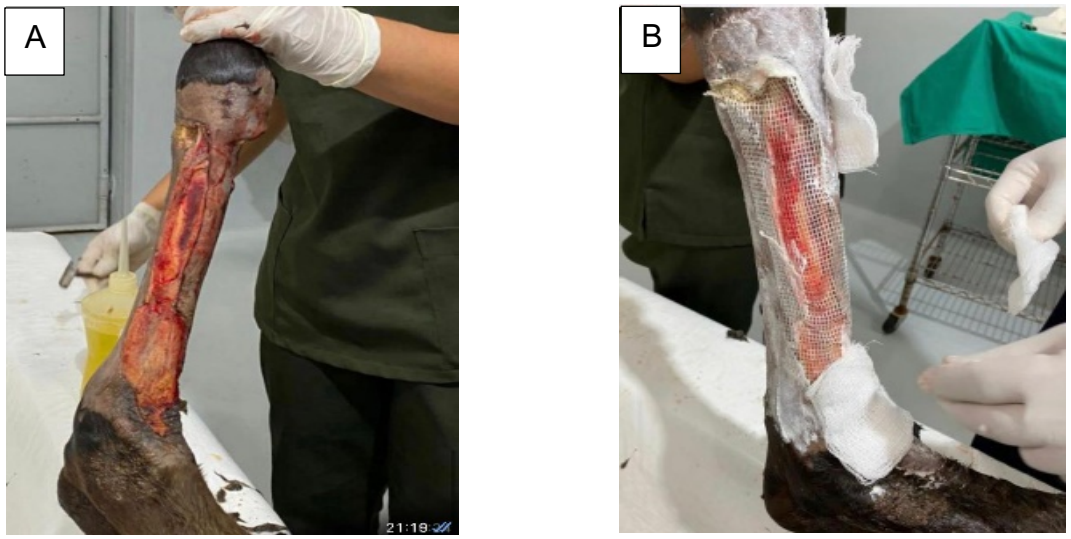

Figura 2: (A) Inicio do desbridamento cirúrgico, (B) Colocação do curativo após o procedimento do desbridamento. Fonte: Fotos cedidas pela clínica veterinária.

Fez-se uso de medicações (Anexo I) e em conjunto, fez-se uso da ozonioterapia, com a inserção do membro danificado na bolsa denominada *bag* por um período de 10 minutos sob concentração de 32 mg/L, realizou-se também a aplicação do óleo ozonizado (óleo de girassol, ozonizado) na concentração de 60 mg/L, ambos procedimentos tiveram a duração de 2 meses e 13 dias, coerentes com o período de internação (Figura 3).

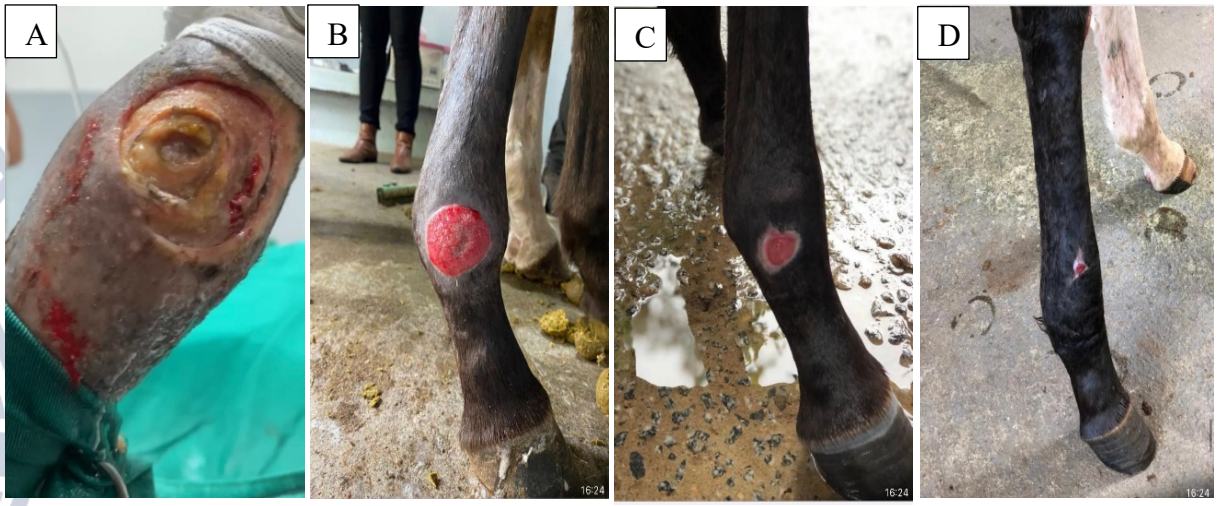

Figura 3: Evolução dos ferimentos do membro direito pélvico da paciente, após procedimento cirúrgico e durante ozonioterapia. (A) Paciente no bloco cirúrgico, (B) um mês fazendo lavado articular, (C) um mês e 20 dias fazendo lavado articular e (D) dois meses e cinco dias fazendo lavado articular. Fonte: Fotos cedidas pela clínica veterinária.

Ao cessar a secreção das feridas e a infecção, fez-se uso da laserterapia e moxa em dias alternados, todavia a ozonioterapia prosseguiu diariamente não sendo necessária nenhuma intervenção cirúrgica adicional (Figura 4). Com relação a moxa, realizou-se a moxabustão que consiste em aquecer regiões identificadas nos pontos de acupuntura por meio da queima de ervas medicinais, enquanto isso a laserterapia usa radiação eletromagnética para emissão de luz essências no pós-cirúrgico e no tratamento de lesões.



Fonte: Fotos cedidas pela clínica veterinária.

Figura 4: Evolução dos ferimentos do membro direito toráxico da paciente, após procedimento cirúrgico e durante ozonioterapia. (A) Início do desbridamento em bloco cirúrgico, (B) paciente com 1 mês e 10 dias de tratamento e (C) paciente com 2 meses e 5 dias de tratamento. Fonte: Fotos cedidas pela clínica veterinária.

O prognostico do paciente ao dar entrada na Clínica Veterinária era reservado, contudo, devido a evolução na resposta ao tratamento, houve evolução e obtenção de alta médica após 2 meses de tratamento, sem qualquer sequela (Figura 5).



Figura 5: Após 2 meses e 13 dias a paciente foi liberada da internação, com constatação visual de sua total recuperação. Fonte: Fotos cedidas pela clínica veterinária.

5. CONCLUSÃO

O tratamento com ozonioterapia proporciona a saída de prognóstico reservado para uma recuperação plena e expressiva, de maneira evolutiva, e quando associada as demais terapias, o uso de ozônio, demostra eficiência na plena recuperação da paciente, ainda se verificou que o ozônio auxilia os médicos veterinários na diminuição de medicações e de tempo de tratamento pois sua resposta é satisfatória.

REFERÊNCIAS

AUER, J. A.; STICK, J. A. **Equine Surgery**. 4 ed. Saint Louis: Elsevier Saunders, p. 47 - 317, 2012.

BATAGLIN, C. F. **Efeito analgésico dos usos intra-articular e transretal da ozonioterapia em equinos.** 2023. 48 f. Dissertação (Mestrado em Medicina Veterinária Convencional e Integrativa) - Universidade Federal de Santa Catarina - Curitibanos, 2023.

BOCCI, V. **Ozone**: a new medical drug. 2ª ed., ed. Springer, 2010.

BOCCI, V.; ZANARDI, I.; TRAVAGLI, V. Oxygen/ozone as a medical gas mixture. A critical evaluation of the various methods clarifies positive and negative aspects. **Medical Gas Research**, v. 1, p. 6-15, 2011.

BORDIN, B.; MAURO, H.; THEODORO, V.; POLETTI, S. Ozonioterapia: uma prática integrativa e complementar na estética. **Revista Científica Multidisciplinar Núcleo do Conhecimento,** v. 6, n. 5, p. 168-196, 2022.

BORRELLI, E. Mechanism of action of oxygen ozone therapy in the treatment of disc herniation and low back pain. **Advances in Minimally Invasive Surgery and Therapy for Spine and Nerves**, v. 108, p. 123 – 125. 2011.

CALDERARO, G. L. **Variabilidade do perfil vertical de ozônio sobre a região metropolitana de Manaus**: uma abordagem por satélite. 2016. 90 f. Dissertação (Mestrado em Clima e Ambiente) - Instituto Nacional de Pesquisas da Amazônia - Manaus, 2016.

CARVALHO, A. C.; SILVA, J. V. S.; LOPES, J. W. C.; ARAÚJO, O. R. P.; GOULART, M. O. F.; MARIZ, T. M. A.; SARMENTO, C. A. P.; ESCODRO, P. B. Efeitos da ozonioterapia sobre os parâmetros hematológicos, bioquímicos e estresse oxidativo de cavalos atletas de vaquejada. **Arquivo Brasileiro de Medicina Veterinária e Zootecnia**, v. 74, n. 6, 2022.

DOBLER, G. H.; OLIVEIRA, H. S.; ALMEIDA, M. R. Relato de caso: tratamento de ferida perfurante no dígito de equino. **Arquivos de Ciências Veterinárias e Zoologia**, v. 26, n. 1, p. 83-98, 2023.

FAOSTAT. **Statistics Division**. Food and Agriculture Organization of the United Nations Rome. 2016. Disponível em: https://www.fao.org/common-pages/search/es/?q=cavalo. Acesso em: 12 de dezembro de 2023

FLAMIA, L. B. G.; WILMSEN, M. O. Use of three ozonetherapy techniques in the treatment of wounds in the equine hull and heel region - Case report. **Brazilian Journal of Development**, v. 7, n. 11, p. 104613-104623, 2021

HINTZ, L. P.; CUNHA, N. M.; SOLAK, T. F. C.; CONEGLIAN, M. M.; BERTAGNON, H. G. Terapias integrativas no tratamento de equino com ferida lacerante: Relato de caso. **PUBVET**, v. 16, n. 2, p. 1-10, 2022.

IBGE. Rebanho de Equinos (Cavalos). Disponível em: https://www.ibge.gov.br/explica/producao-agropecuaria/equinos/br Acesso em: 12 de dezembro de 2023

ISCO3. Declaração De Madrid Sobre Ozonioterapia. **Comitê Científico Internacional de Ozonioterapia**, v. 1, n. 1, p. 21, 2010.

JUNQUEIRA, L. C.; CARNEIRO, J. **Histologia Básica:** texto e atlas. 12ª ed. Rio de Janeiro: Guanabara Koogan, p. 354, 2013.

LIM, Y.; PHUNG, A. D.; CORBACHO, A. M.; AUNG, H. H.; MIOLI, E.; REZNICK,

A. Z.; CROSS, C. E.; DAVIS, P. A.; VALACCHI, G. Modulation of cutaneous wound

healing by ozone: differences between young and aged mice. **Toxicology Letters**, v. 160, n. 2, p. 127 – 134. 2006.

MARQUES, K. C. S. **Terapia com Ozônio e Laser de Baixa Potência na Cicatrização por Segunda Intenção de Ferida Cutânea em Equinos.** 2015. 85 f. Trabalho de Conclusão (Graduação em Medicina Veterinária) - Universidade de Brasília - Brasília, 2015.

MARTINS, E. A. N.; INVERNIZZI, M. S.; CAMPOS, M. G. N.; TEODORO, P. A.; CONTIERI, M. B. Emprego de membrana de quitosana em feridas cutâneas induzidas experimentalmente em equinos. **Ciência Rural**, v. 43, n. 10, p. 1824-1830. 2013.

MATHEWS, K.A.; BINNINGTON, A.G. Wound management with sugar. **Compendium on Continuing Education for the Practicing Veterinarian**, v. 24, n.1, p.41-50, 2002.

MENDONÇA NETO, V. F. **Ferida em região lombo sacra de equino causada por aplicação de medicamento:** relato de caso. 2017. 23 f. Trabalho de conclusão de curso (Medicina Veterinária) - Universidade Federal da Paraíba, Areia, 2017.

MORETTE, D. A. **Principais aplicações terapêuticas da ozonioterapia**. 2011. 19 f. Trabalho de Conclusão (Bacharelado em Medicina Veterinária) – Universidade Estadual Paulista - Faculdade de Medicina Veterinária e Zootecnia, 2011.

OLIVEIRA, L. M. N. Utilização do Ozônio através do aparelho de alta frequência no tratamento da úlcera por pressão. **Revista Brasileira de Ciência da Saúde**, v. 9, n. 30, p. 41-45, 2011.

PENIDO, B. R.; LIMA, C. A.; FERREIRA, L. F. L. Aplicações da ozonioterapia na clínica veterinária. **PUBVET**, v. 4, n. 39, 2010.

PENN, J. W.; GROBBELAAR, A. O.; ROLFE, K. J. The role of the TGF-β family in wound healing, burns and scarring: a review. **International Journal of Burns and Trauma**, v. 2, p. 18 – 28. 2012.

POLLOCK, P. J. An approach to wounds in horses. *In*: 12th Internacional Congress of the World Equine Veterinary Association. Índia: Internet Publisher: International Veterinary Information Service, Ithaca. 2011. **Anais** [...] New York: 2011.

PRADO, L. G.; MARTINS, N. A.; MACHADO, M. R. F.; ARAUJO, G. H. M. Ozonioterapia no tratamento de feridas em equino. **Revista Científica de Medicina Veterinária,** n. 34, p. 1-6, 2020.

PRATO, M. F. **Ozônioterapia em Habronemose Cutânea Equina – Relato de Caso.** 2022.19 f. Trabalho de Conclusão de Curso (Bacharel em Medicina Veterinária) - Universidade Brasil, Fernandópolis, 2022.

SERAFINI, G. M. C.; SCHOSSLERII, J. E. W.; AMARAL, A. S.; DUTRA, L. H.; DIBI, A. P.; DROGEMOLLER, P.; ATHAYDE, C. L. Açúcar granulado ou em gel no tratamento de feridas em cães. **Ciência Rural**, v. 42, n. 12, 2012.

SOCOLHOSKI, B. V. G.; PAETZOLD, S. M. P.; MARASCA, I. A.; LINHARES, M. T.; COPETTI, G. P.; MACAGNAN, M. Açúcar granulado como adjuvante no tratamento de ferida infectada em um cão relato de caso. *In*: XXI Jornada de Extensão. 2020. **Anais** [...] Unijuí: 2020.

STEINER, D. S.; BOSCARATO, A. G.; ORLANDINI, C. F.; JARDIM, G. F.; ALBERTON, L. R. Considerações sobre o processo de cicatrização em feridas dermais em equinos. **Centro Científico Conhecer**, v. 16, n. 29, p. 524. 2019.

Medicação	Dose	Aplicação	Dias de uso	Via de administração	Frequência
Acetilmetionina, Cloreto de colina, Cloridrato piridoxina, Nicotinamida, Riboflavina, Fosfato de sódio, dextrose e álcool benzilico	20ml	5	07/04/2023 – 11/04/2023	Endovenosa	SID
Gentamicina	2-4mg/kg	5	07/04/2023 – 11/04/2023	Endovenosa	SID
Imibicard	1,2mg/kg	1	07/04/23	Intramuscular	SID
Dexametazona	0,1 a 0,2mg/kg	1	07/04/23	Endovenosa	SID
Óleo de soja refinado, ácido fólico, piridoxina, goma xantana, água, cianocobalamina, aroma de maçã verde, sucralose, benzoato de sódio, metilparabeno, lecitina de soja, sorbato de potássio, dióxido de silício, polisorbato 80, sacarina sódica, BHT (Butilhidroxitolueno)	10ml	20	07/04/2023 – 26/04/2023	Oral	SID
Penincilina	20.000 a 40.000ui/kg	7	07/04/2023 – 13/04/2023	Muscular	SID
Flunixina	1,1mg/kg	5	07/04/2023 – 12/04/2023	Endovenosa	SID
NaCl	1L	10	07/04/2023 – 16/04/2023	Endovenosa	SID
Firocoxibe	0,1mg/kg	10	24/04/2023 – 02/05/2023	Oral	SID
Doramectina e Praziquantel	1,176mg/kg	1	09/04/2023	Oral	SID

Ceftiofur	4,4mg/kg	3	19/05/2023 – 21/05/2023	Intramuscular	SID

ANEXO II			
HEMOGRAMA			
Hemograma/Leucócitos	**Resultado Inicial**	**Resultado Final**	**Valor Referência**
PT (Proteínas Totais)	26,8	12,5	5.400-14.300/mm^3
RBC (Hemácias)	7,3	8,7	6,8 a 12,9 milhões/mm^3
HGB (Hemoglobina)	9,0	10,6	11,0 a 19,0 g/dL
HCT (Hematócrito)	25,1	29,9	32 a 53%
MCV (Volume Corpuscular Médio)	34,2	34,4	37 a 58 fl
MCH (Hemoglobina Corpuscular Média)	12,2	12,1	19 – 23 pg
MCHC ([ ]Hemoglobina Corpuscular Média)	35,8	35,4	31 a 36%
PLT (Plaquetas)	191	229	100.00 – 350.00 mm^3
Fibrinogênio	-	6	1 – 4

ANEXO III						
LEUCOGRAMA						
Leuco-grama	**Resultado**				**Valor Referência**	
	Relativo Inicial	**Absoluto Inicial**	**Relativo Final**	**Absoluto Final**	**Rela-tivo**	**Absoluto**
WBC (Leucócitos)	26,8		12,5		-	5.400 – 14.300/mm^3
Mielócitos					0	0 a 0
Metamielócitos					0	0 a 0
Bastonetes					0 - 8	0 a 280
Psegmentados	92,2	24,8	58,8	7,4	22 - 72	2.260 a 8.580
Basófilos					0 – 4	0 a 290
Eosinófilos					0 – 10	0 a 1.000
Linfócitos Típicos	2,4	0,6	35,6	4,5	17 – 68	1.500 a 7.000
Linfócitos Atípicos					0	0
Monócitos	5,4	1,4	5,6	0,6	0 - 14	0 a 1.000

FACULDADE REBOUÇAS® DE CAMPINA GRANDE

REBOUÇAS EDUCACIONAL LTDA
CNPJ: 13.445.508/0001-45
Av. Ministro José Américo de Almeida, 447 - Centro - CAMPINA GRANDE - PB
CEP: 58406-040 - Telefone: (83) 3321-6670, e-mail:
secretariaacademica@faculdaderebouças.com.br
Autorização de funcionamento: Resolução 243/2012 CEE/PB, ID INEP: 25125982

TERMO DE CONSENTIMENTO LIVRE E ESCLARECIDO
RELATO DE CASO

O Senhor (Sra.) está sendo convidado(a) a consentir a divulgação do caso clínico envolvendo a participação de seu animal no Relato de Caso intitulado: (Avaliação de Terapia com Ozônio na Cicatrização de Feridas Cutâneas em Equinos) do(s) autor(es) (Saionara Cristine Costa Silva e Sonaly Cristina Costa Silva), pesquisa sob responsabilidade do Médico Veterinário (Marlon de Vasconcelos (Marlon de Vasconcelos Azevedo) e orientação do (Marlon de Vasconcelos Azevedo) que desenvolverão um trabalho para conclusão de curso de Bacharelado em Medicina Veterinária pela Faculdade Rebouças de Campina Grande.

Este documento, chamado Termo de Consentimento Livre e Esclarecido, visa assegurar seus direitos. Leia com atenção e calma, aproveitando para esclarecer suas dúvidas. Se houver perguntas antes, durante ou mesmo depois de assiná-lo, você poderá esclarecê-las com o pesquisador responsável.

O(s) objetivo(s) deste relato de caso consiste(m) em (Relatar a eficácia da terapêutica da ozônioterapia na cicatrização das feridas cutâneas em equinos).

Ao final os resultados esperados contribuirão para identificar se existe uma eficácia na utilização da ozônioterapia em feridas de equídeos. Cumpre esclarecer que com este documento queremos pedir seu consentimento e cessão de direitos para o acesso e posterior utilização dos dados clínicos, exames laboratoriais quaisquer que sejam, bem como de procedimentos terapêuticos contidos no prontuário médico veterinário do animal pelo qual declara ter a responsabilidade legal.

Será resguardado seu direito de confidencialidade, privacidade e anonimização. A divulgação científica dos resultados, para a qual pedimos seu consentimento, será feita de forma a preservar a identidade do proprietário e/ou responsável legal e do animal e utilizada unicamente para fins de publicações e apresentações científicas, nacionais e/ou internacionais.

Entretanto, cumpre esclarecer que, nos casos em que houver a publicação de materiais que possam eventualmente identificar o participante e/ou animal, o Sr. será convidado a assinar abaixo o item "autorização de uso de imagem e cessão de direitos"

Fica esclarecido, em linguagem clara e acessível, que os possíveis desconfortos e riscos deste relato de caso são: O estresse psicológico da contenção dos Equinos durante o uso da terapêutica com ozônioterapia.

Não haverá benefícios diretos a você.

Ele terá benefícios a discursão de técnicas que auxiliem aos criadores nos cuidados com animais, na recuperação dos animais com lesões teciduais, mantendo o bem estar animal, independente do procedimento utilizado.

Os pesquisadores assumem ainda que este relato de caso somente poderá ser iniciado e realizado após prévia e expressa aprovação da CEUA - Comissão de Ética no Uso de Animais à qual esta pesquisa será submetida, caso necessário.

Caso assim o queira, fica garantida ao Sr. a liberdade da retirada deste consentimento, sem a necessidade de justificativa prévia a qualquer momento, seja antes ou durante este relato de caso; bem como poderá deixar de participar da pesquisa em si, sem qualquer prejuízo à continuidade de eventual tratamento do animal na Instituição que porventura esteja ocorrendo.

É informado de que não há qualquer valor econômico envolvido, seja a pagar ou receber, pela sua participação.

Desde já, agradecemos sua atenção e participação e colocamo-nos à disposição para maiores informações. Esse termo, após ter sido lido ou ditado, e devidamente compreendido, terá todas suas páginas rubricadas pelo pesquisador principal responsável identificado abaixo e será assinado em duas vias, uma das quais uma ficará com o participante e a outra com o pesquisador principal, que permanece ao dispor.

Autores/ Pesquisadores responsáveis:
Saionara Cristine Costa Silva, rua Manoel David Arruda,655, bairro: Santo Antônio, Campina Grande,Pb (83) 99979-1620. Email saionaracristine@gmail.com
Sonaly Cristina Costa Silva, rua Manoel David Arruda,655, bairro: Santo Antônio, Campina Grande, Pb.. (83) 98899-3316, Email sonalycristinah@gmail.com
Marlon de Vasconcelos Azevedo, rua Sitio Floriano, S/N, Lagoa Seca, Pb., (83) 99848-2822. Email Marlon.a.vet@gmail.com

Dessa forma pedimos que preencha os itens que seguem:

Eu, Lucas Beserra de Carvalho, nacionalidade Brasileiro, nascido aos 05/12/1997, estado civil Solteiro, profissão Médico veterinário, portador do RG 4058719 SSP-PB e CPF 702.610.964-27, residente e domiciliado na Sitio Floriano, número s/n complemento, bairro Zona Rural, cidade Lagoa Seca, Estaco de Pb., telefone: (83) 99912-2314, declaro ser o proprietário e/ou responsável legal pelo animal designado como Juliete, espécie Equina, raça Quarto de Milha, sexo Fêmea, pelagem/cor Tordilha, idade Quatro meses (meses/anos), de microchip e/ou registro sob número sem numero, (utilizar N/A caso não se aplique) e dessa forma, para todos os efeitos legais, AUTORIZO EXPRESSAMENTE, de forma gratuita e sem quaisquer ônus, ao pesquisador principal responsável:

1.1: o acesso e uso de prontuário médico-veterinário do animal acima descrito com seus respectivos dados clínicos, exames laboratoriais quaisquer que sejam, bem como de eventuais procedimentos terapêuticos realizados.

1.2: a utilização de imagem pessoal, dados digitais e também a cessão dos direitos sobre os mesmos, bem como dos direitos autorais dos trabalhos desenvolvidos, juntamente ou não com a minha imagem pessoal e do animal pelo qual me declaro responsável.

A presente autorização de utilização e cessão de direitos no uso de imagem e dados em meios acadêmicos e pedagógicos de divulgação possíveis, quer sejam na mídia impressa, falado ou eletrônica, são outorgadas livres e espontaneamente, em caráter gratuito, não incorrendo esta autorização em quaisquer ônus, sejam a que título for ratificando que ambas - AUTORIZAÇÃO/CESSÃO - são firmadas de minha livre e espontânea vontade.

Após ter recebido esclarecimentos sobre a natureza do relato de caso, seus objetivos, metodos, beneficios previstos, potenciais riscos e o incômodo que este possa acarretar, aceito participar de forma livre e esclarecida deste relato de caso e para isso assino abaixo.

C. GRANDE 30/11/2023

Local e data

P/ Lucas Bezerra de Carvalho

Assinatura do Proprietário e/ou Responsável Legal

Assinatura dos Autores

Assinatura do Pesquisador Responsável