FACULDADE REBOUÇAS

BACHARELADO EM MEDICINA VETERINÁRIA

ESPOROTRICOSE EM FELINOS NO ÂMBITO DA SAÚDE PÚBLICA

HUGO VINICIUS GUEDES ARAÚJO

MARIA LUCIENE NUNES DE FARIAS

Campina Grande – PB,

2024

HUGO VINICIUS GUEDES ARAÚJO

MARIA LUCIENE NUNES DE FARIAS

ESPOROTRICOSE EM FELINOS NO ÂMBITO DA SAÚDE PÚBLICA

Trabalho de conclusão de curso na modalidade *artigo científico*, apresentado como requisito para obtenção do título de bacharel em Medicina Veterinária pela Faculdade Rebouças.

Orientador(a): Prof. Me. Thyago Araújo Gurjão

Campina Grande – PB,

2024

FACULDADE REBOUÇAS® DE CAMPINA GRANDE

HUGO VINÍCIUS GUEDES ARAUJO
MARIA LUCIENE NUNES DE FARIAS

ESPOROTRICOSE EM FELINOS NO ÂMBITO DA SAÚDE PÚBLICA

Trabalho de Conclusão de Curso na modalidade *Artigo Cientifico*, apresentado como requisito para obtenção do título de Bacharéis em Medicina Veterinária pela Faculdade Rebouças.

DATA DA AVALIAÇÃO: 03 de junho de 2024.

BANCA EXAMINADORA:

Prof. Me. Thyago Araújo Gurjão
(Orientador - Faculdade Rebouças)

Prof. Dr. Francisco de Assys Romero da Mota Sousa
(Examinador Interno - Faculdade Rebouças)

Prof. Esp. Larissa Silva Nelo Oliveira
(Examinadora Interna - Faculdade Rebouças)

AGRADECIMENTOS

Nós gostaríamos de expressar nossa profunda gratidão e reconhecimento ao nosso orientador pelo apoio e dedicação. Sua orientação foi essencial para a realização deste trabalho de conclusão de curso. A experiência compartilhada e o conhecimento transmitido foram fundamentais para o nosso desenvolvimento acadêmico e profissional. Agradecemos sinceramente por nos guiar através desta jornada educativa com paciência e sabedoria.

ESPOROTRICOSE EM FELINOS NO ÂMBITO DA SAÚDE PÚBLICA

Hugo Vinicius Guedes Araújo
Maria Luciene Nunes de Farias
Thyago Araújo Gurjão

RESUMO

A esporotricose felina, uma zoonose emergente e ainda negligenciada, impõe desafios significativos à saúde pública, sobretudo em regiões brasileiras endêmicas. O objetivo deste estudo é investigar a esporotricose em felinos, uma doença negligenciada que tem um impacto substancial na saúde pública. Este estudo, através de uma análise cienciométrica de literatura de 2013 a 2024, investigou a incidência da doença em felinos e seu reflexo na saúde humana. Com base em dados extraídos de plataformas como PubMed, SCIelo e Google Acadêmico, foram examinados artigos que abordam a prevalência, os riscos de transmissão zoonótica e as medidas preventivas e de controle. A pesquisa ressaltou a necessidade de diagnósticos acurados e de elevação da consciência pública para conter a disseminação da esporotricose. As conclusões destacam a urgência de implementar políticas de saúde pública mais robustas e programas educacionais que contemplem tanto a prevenção quanto o tratamento eficaz da esporotricose felina, com o objetivo de diminuir o risco de transmissão para humanos e aprimorar o gerenciamento da condição. A análise cienciométrica revelou deficiências no conhecimento vigente e apontou para a necessidade de direcionar pesquisas futuras para áreas-chave, tais como o desenvolvimento de novas modalidades terapêuticas e estratégias de controle adaptadas às realidades urbanas e rurais.

Palavras-chave: *Sporothrix spp.*; Transmissão; Zoonoses.

ABSTRACT

Feline sporotrichosis is an emerging zoonosis that poses an increasing concern for public health, particularly in endemic areas such as Brazil. The aim of this study is to investigate feline sporotrichosis, a neglected disease that has a substantial impact on public health. Through a scientometric bibliographic review, this study analyzed articles from 2013 to 2024, focusing on the disease's incidence in felines and its impact on human health. Using databases such as PubMed, SCIelo and Google Scholar, it selected literature discussing the prevalence of sporotrichosis, the risks associated with zoonotic transmission, and prevention and control strategies. The research highlighted the need for accurate diagnostics and public awareness to mitigate the disease's spread. The findings underscore the urgent need for more effective public health policies and educational programs that address both prevention and proper treatment of feline sporotrichosis, aiming to reduce the risk of transmission to humans and improve disease management. The scientometric analysis identified gaps in current knowledge and directed future research towards critical areas such as new therapeutic approaches and control strategies in both urban and rural settings.

Keywords: *Sporothrix spp.*; Transmission; Zoonoses.

1. INTRODUÇÃO

A esporotricose é caracterizada como uma infecção fúngica de caráter zoonótico causada pelo fungo *Sporothrix schenckii*, podendo ser detectado em solos, matéria orgânica em decomposição, cascas de árvores, espinhos de plantas ou qualquer objeto contaminado pelo fungo. (Oliveira *et al*., 2022).

Os felinos são os animais mais afetados pela esporotricose e são vistos como os principais disseminadores da doença, em comparação com outras espécies que também podem ser afetadas. Isso ocorre principalmente devido à alta concentração do agente causador presente tanto na cavidade oral e nas garras devido a inoculação do agente em lesões traumáticas causadas por plantas, mordeduras e arranhões por animais infectados (Gremião *et al*, 2015).

A incidência é mais alta em gatos machos não castrados que circulam livremente; contudo, ressalta-se que a infecção está ligada a comportamentos específicos como enterrar fezes, afiar as garras e, assim, entrar em contato com o fungo (Mario *et al*., 2017).

A esporotricose é considerada um risco ocupacional para indivíduos que trabalham com solo, plantas ou materiais vegetais, pois a principal forma de infecção é através da inoculação do fungo devido à perfuração por espinhos ou lascas de madeira. Esta condição já foi registrada em seres humanos e em diversas espécies animais, incluindo felinos, caninos, caprinos, aves domésticas, tatus e hamsters (Bazzi *et al*., 2016).

A esporotricose é detectada em todos os continentes, com uma prevalência notável nas Américas, especialmente no México e no Brasil. Sendo o agente causador comum em áreas de clima úmido e ameno. Mundialmente e no Brasil, a quantidade de casos tem crescido significativamente, classificando-a como uma zoonose em ascensão, o que torna vital a implementação de políticas de saúde pública para seu controle, principalmente em regiões endêmicas (Bazzi *et al*., 2016).

Os sintomas mais comuns em felinos incluem lesões circulares proeminentes, com ulceração central e formação de crostas, apresenta alopecia, sendo a manifestação cutânea a mais comum nesses animais. Devido à persistência dessas lesões e ao risco de transmissão para humanos, é crucial instruir tutores e a

comunidade sobre prevenção (Castro *et al*., 2017).

O diagnóstico da doença pode ser obtida a partir da anamnese, epidemiologia, sinais clínicos, e exames laboratoriais. Os procedimentos laboratoriais para diagnóstico são específicos, e a cultura seguida pelo isolamento do fungo mencionado é considerada o método padrão ouro. Embora outras técnicas sejam aplicadas na prática clínica devido à rapidez e facilidade, sua confiabilidade pode ser questionável. (Macêdo-Sales *et al*., 2018).

Para o tratamento, o Itraconazol permanece sendo o medicamento preferencial, apesar da limitação de estudos e opções terapêuticas e do aumento de casos de resistência ao tratamento (Cruz, 2013).

Embora o itraconazol seja o antifúngico mais indicado para esporotricose, pode haver baixo índice de cura, havendo casos em que o tratamento é prolongado. Em alguns casos, pode ser necessário associar outras medicações, no entanto, na maioria dos casos, o tratamento é bem-sucedido (Neves *et al*., 2018).

Lecca *et al*. (2020) estudando a esporotricose humana e animal em uma área altamente povoada no Brasil, destacam que as regiões com maior prevalência de esporotricose felina, tiveram maior frequência de casos humanos, evidenciando seu caráter zoonótico. A discussão deste tópico é extremamente importante para a saúde pública, visto que a esporotricose é uma zoonose. Portanto, deve ser comunicada claramente para que a população receba as informações corretas, permitindo assim um controle e prevenção eficazes. O propósito deste artigo é esclarecer sobre a doença de forma ampla, sobretudo no viés da saúde pública, visando aumentar a conscientização e disseminação de informações a respeito da esporotricose.

O objetivo deste estudo é investigar a esporotricose em felinos no contexto da saúde pública.

2. FUNDAMENTAÇÃO TEÓRICA

A esporotricose é uma enfermidade decorrente da contaminação por fungos do gênero Sporothrix schenckii. Esta enfermidade é categorizada como uma zoonose, o que indica que pode atingir tanto os humanos quanto outros animais. Os gatos são o grupo mais comumente afetado. Contudo, ocorrências de esporotricose já foram registradas em diversas outras espécies, incluindo chimpanzés, cães, porcos, ratos, bovinos, cavalos, raposas, golfinhos e camelos (Cruz, 2013).

Antigamente, acreditava-se que o único causador da esporotricose era o *S. schenckii*. No entanto, estudos moleculares recentes revelaram que o *Sporothrix spp*. é, na verdade, um conjunto composto por seis espécies: *S. brasiliensis*, *S. globosa*, *S. schenckii sensu stricto*, *S. luriei*, *S. mexicana* e *S. Pallida*. Todas essas espécies estão envolvidas na patogenia da doença e é provável que o ancestral filogenético seja o *S. schenckii*. No Brasil, a espécie predominante é o *S. brasiliensis*, que é o principal agente causador da esporotricose em humanos e gatos (Rodrigues; Hoog; Camargo, 2013).

O *Sporothrix spp*. é um fungo dimórfico, o que indica que pode ser encontrado em duas formas diferentes: filamentosa e leveduriforme. A forma filamentosa é encontrada na natureza ou em culturas mantidas a temperaturas de 25 ºC. A forma leveduriforme é encontrada em tecidos de animais ou humanos infectados e pode ser cultivada a 37 ºC (Figura 1). Portanto, o *Sporothrix spp*. apresenta características macro e micromorfológicas distintas, dependendo do substrato e da temperatura do ambiente em que se encontra (Almeida *et al*., 2018).

Figura 1. Forma leveduriforme arredondada com halos brancos nos contornos do esporo.

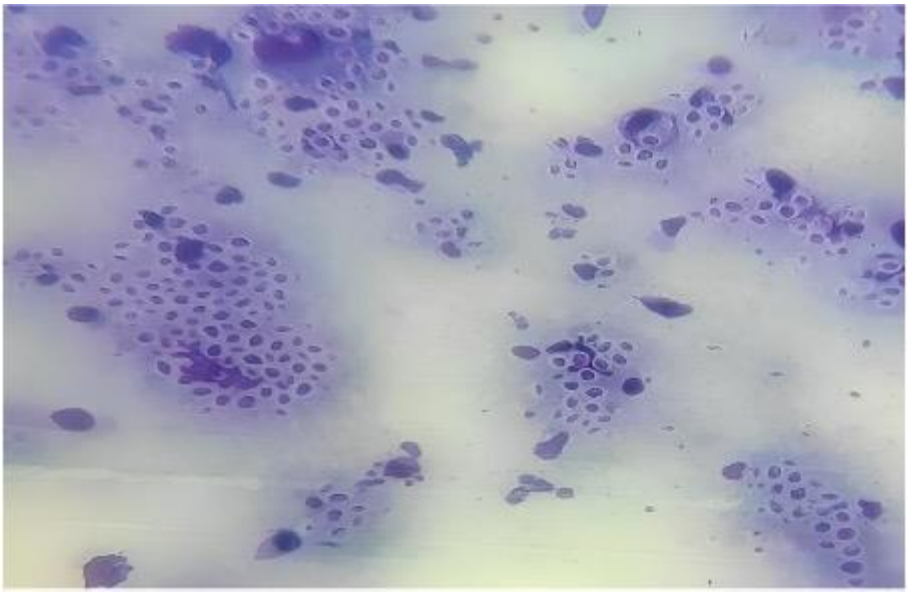

Fonte: Arquivo pessoal. 2024

As espécies de maior relevância para a saúde animal e humana são *S. brasiliensis* e *S. schenckii*. O *S. brasiliensis*, em particular, possui um alto fator de virulência, pois tem a capacidade de penetrar nos tecidos animais, causando lesões

disseminadas e graves que podem levar à morte (Silva *et al*., 2015).

O *S. brasiliensis* é responsável pela maioria dos casos de esporotricose registrados no Brasil e pela atual epidemia de esporotricose no país. Os fungos do gênero Sporothrix são amplamente distribuídos na natureza, sendo encontrados principalmente em matéria orgânica em decomposição, folhas secas e madeira. Eles são mais prevalentes em regiões com clima tropical e subtropical, onde a umidade varia entre 92 a 100%. Essas condições climáticas criam o ambiente perfeito para o desenvolvimento desses fungos (Bazzi *et al*., 2016).

3. METODOLOGIA

Através de uma revisão bibliográfica abrangente, o estudo busca aumentar a conscientização sobre a esporotricose, entender seu impacto na saúde dos felinos e seu potencial de transmissão aos humanos, e identificar medidas preventivas eficazes. Além disso, o estudo visa explorar a disseminação da esporotricose entre gatos e humanos em diferentes contextos geográficos e socioeconômicos.

Este estudo foi conduzido no formato de revisão bibliográfica com levantamento de cienciometria. Os dados coletados são referentes ao que se conhece sobre a doença esporotricose em felinos, excluindo outros animais de porte semelhante e espécies diferentes que não sejam *Felis catus*.

A coleta das informações foi realizada através de pesquisas em dois bancos de dados: PubMed, SCIelo e Google Acadêmico. Foram considerados artigos tanto em português quanto em inglês. Para a definição dos termos, serão usados “esporotricose”, “esporotricose felina”, “esporotricose + felina”, “esporotricose + gato”, “feline sporotrichosis”, “sporotrichosis + felis” e “sporotrichosis + cats”. Os trabalhos foram ainda filtrados por ano, com abrangência de 2013 a 2024.

Todos os trabalhos levantados passaram por uma leitura e refinamento, que incluiu a leitura do resumo e partes específicas como a metodologia e a conclusão, para a escolha daqueles trabalhos que se adequam aos requisitos de uma revisão bibliográfica. Os artigos escolhidos passaram por uma análise rigorosa, com foco na saúde pública, que incluiu a avaliação do resumo, metodologia e conclusão.

A seleção baseou-se em critérios específicos de uma revisão bibliográfica. Os critérios foram: (i) as fontes não deveriam ser Trabalhos de Conclusão de Curso, dissertações de mestrado ou teses de doutorado anteriores, (ii) deveriam fornecer

informações pertinentes sobre a esporotricose em felinos, destacando a importância e o impacto da doença na saúde pública, e (iii) deveriam discutir as implicações da doença e seu tratamento no contexto da saúde pública, considerando fatores como a prevalência da doença, o risco para a população e as medidas preventivas adotadas.

4. RESULTADOS E DISCUSSÕES

4.1 PATOGENIA DA ESPOROTRICOSE

A infecção por esporotricose acontece quando o agente *Sporothrix spp*. é inoculado ou penetra de forma traumática nas camadas mais internas da pele. Quando o fungo tem origem ambiental, ele se transforma de micélio para levedura chegando a forma patogênica. Após a inoculação, seja por mordida ou arranhão, ocorre o período pré-patente, que dura desde a infecção até o aparecimento dos sinais clínicos. Este período vai depender do estado imunológico do animal, podendo desenvolver formas mais severas da doença, se disseminando de forma sistêmica (Pires, 2017).

O período de incubação dura em média três semanas, podendo variar entre três e trinta dias ou se prolongar até seis meses. No entanto, quando ocorre a transmissão zoonótica, o período de incubação é mais curto, onde o fungo está na condição de levedura. Após o período de incubação, a levedura pode permanecer no local da inoculação (derme e subcutâneo), ou, menos frequentemente, se disseminar por via hemática ou linfática e se desenvolver de três formas: como lesões nodulares com ulceração central, que podem drenar um exsudato castanho-avermelhado ou purulento, caracterizando a forma localizada (cutâneo ou cutâneolinfática); pode se disseminar sistematicamente (forma sistêmica) por via hematógena ou linfática e atingir outros órgãos como olhos, sistema nervoso central e gastrointestinal e uma forma menos comum é a invasiva que se apresenta de modo disseminada afetando as estruturas osteoarticulares e pulmonares (Mario *et al*., 2017).

4.2 SINAIS CLÍNICOS DA DOENÇA CAUSADA PELA ESPOROTRICOSE

A esporotricose em gatos se manifesta clinicamente através do aparecimento de várias lesões de pele, que podem ser categorizadas como linfocutâneas, localizadas na pele ou disseminadas. Além disso, pode se apresentar na forma extracutânea ou sistêmica (Araujo;Leal, 2016).

A manifestação mais comum em gatos é a forma cutânea localizada, com várias lesões e envolvimento da mucosa, principalmente do trato respiratório. As lesões são localizadas principalmente na região cranial do animal, incluindo a cabeça, orelhas, nariz e membros torácicos e cauda (Figura 2) (Galiza *et al*., 2014).

Figura 2. Figura A. Úlcera na região torácica e orelha; B. Nódulo na área da cabeça e orelha; C. Ferimento no membro anterior em felino.



Fonte: Adaptado de Araujo e Leal (2016).

Essas são as áreas com maior facilidade de lambedura e as mais afetadas durante os confrontos com outros animais. No entanto, os animais podem ser acometidos de várias formas, desde a subclínica até a forma disseminada, que pode ser fatal (figura 4) (Feitosa *et al*., 2022).

As lesões são caracterizadas por serem nodulares ou em placas, alopecicas, firmes e indolores, podendo evoluir para fístulas e úlceras, e liberar um líquido serossanguinolento, progredindo rapidamente (Toro *et al*., 2024).

As lesões nos gatos são caracterizadas por formações circulares, elevadas, e com crostas, a maioria com ulceração no centro da lesão (Figuras 2. 3). Na forma disseminada (Figura 4), a doença pode afetar outros órgãos, causando anormalidades oculares, neurológicas e linfáticas, apresentando sinais sistêmicos como febre, mal-

estar e anorexia (Rapozo *et al*., 2023).

Figura 3. Lesão em coxim encontrada em felinos.



Fonte: Adaptado de Chaves *et al*. (2023).

Figura 4. Felino com esporotricose cutânea disseminada em felinos.



Fonte: Adaptado de Nápoli (2023).

4.3 DIAGNÓSTICO DA DOENÇA

O diagnóstico da esporotricose é através da combinação dos achados clínicos específicos, informações epidemiológicas, histórico do paciente (incluindo gênero, idade, estado reprodutivo e ambiente), bem como exames físicos e laboratoriais, como cultura de fungos, citologia e histopatologia (Figura 6) (Gonçalves *et al*., 2019).

A citologia das lesões é o exame laboratorial mais comumente usado na prática clínica para o diagnóstico da esporotricose (figura 6.B). Este método, quando combinado com os indicativos clínicos e informações epidemiológicas, é confiável para confirmar o diagnóstico em 78,9% dos casos. Trata-se de um exame de custo baixo, de fácil execução e com resultados rápidos, que permite a identificação do agente *Sporotrix spp*. presente em macrófagos, neutrófilos ou extracelular por meio da análise de lâminas coradas pelo método Panótico rápido ou outros corantes do tipo Romanowsky (Macêdo-Sales *et al*., 2018).

Conforme demonstrado nos estudos de Lopes *et al*. (2023), a citologia de punção aspirativa por agulha fina (CAAF) revelou estruturas leveduriformes pleomórficas, esféricas e ovais, ocasionalmente fusiformes, com halo claro e fino e núcleo periférico, sugestivas de *Sporothrix sp*. Essas estruturas foram observadas tanto no interior de macrófagos quanto no meio extracelular (Figura 5).

Figura 5. Células leveduriformes características de agentes do complexo *Sporothrix schenckii*.

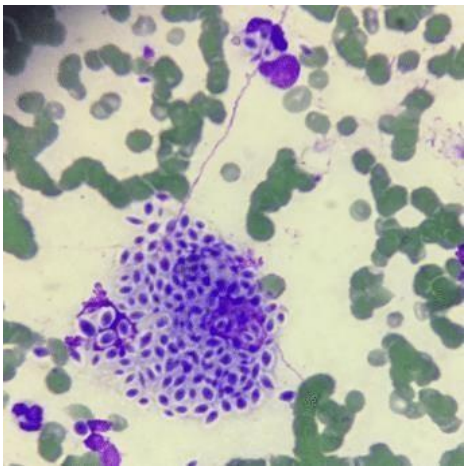

Fonte: Adaptado de Araujo e Leal (2016).

No entanto, a cultura de fungos é considerada o método de diagnóstico definitivo (padrão ouro) para a esporotricose (figura 6.A). O fungo é cultivado em meio ágar Sabouraud dextrose ou ágar Micosel a 25 ºC e em temperatura de 37 ºC para avaliar o dimorfismo. Além disso, também é possível realizar reação em cadeia de polimerase, testes intradérmicos, sorologia e inoculação em animais (Castro *et al*., 2018).

Para a análise histopatológica com colorações especiais, o material deve ser coletado por meio de biópsia e imediatamente acondicionado em formol a 10% para fixação adequada (figura 6.C). Após a fixação, procede-se à confecção da lâmina histológica, aplicando colorações especiais, como Periodic Acid-Schiff (PAS) ou Grocott's Methenamine Silver (GMS), com o objetivo de evidenciar o agente patogênico e permitir a classificação precisa da lesão. (Tecsa. 2015).

Figura 6. Amostragem de tecido de gato doméstico acometido por esporotricose. Em A, aplicação de swab estéril; em B, contato direto da lâmina com a lesão; e emC, retirada de fragmentos teciduais para análise histopatologica.



Fonte: Adaptado de Stefanello *et al*. (2022).

4.4 DIAGNÓSTICO DIFERENCIAL DA ESPOROTRICOSE

Os indicativos clínicos ligados à esporotricose se apresentam em uma ampla variedade de sintomas que podem ser erroneamente identificados como diversas doenças infecciosas e não infecciosas, incluindo as que impactam a derme e a epiderme, bem como as de caráter sistêmico (Orofino-Costa *et al*., 2017).

Como diagnóstico diferencial em felinos podem serem consideradas outras doenças que causam lesões cutâneas como infecções bacterianas profundas,

micobacteriose atípica, criptococose, histoplasmose, neoplasias, leishmaniose tegumentar e infecções parasitárias como a demodiciose felina (Tecsa, 2015).

As enfermidades mais comuns que podem ser erroneamente diagnosticadas como esporotricose em humanos incluem: leishmaniose, piodermites, infecções decorrentes de arranhões de gato, nocardiose, tuberculose, carcinoma de células escamosas, granuloma anular, sífilis, cromomicose, psoríase, meningite, entre outras (Orofino-Costa *et al*., 2017).

4.5 TRATAMENTO DA ESPOROTRICOSE

O tratamento convencional para a esporotricose envolve a utilização de antifúngicos, apoio e controle das lesões. Há vários medicamentos disponíveis para o tratamento, incluindo os antifúngicos azólicos cetoconazol e itraconazol, os triazólicos posaconazol e fluconazol, os iodetos de sódio e potássio, a terbinafina, a anfotericina B, além da remoção cirúrgica das lesões e a termoterapia local (Marques *et al*., 2022).

No entanto, o tratamento é prolongado e dispendioso, o que frequentemente leva o cuidador a desistir de seguir o tratamento adequadamente, pois os medicamentos são de difícil administração sendo necessário terem mais cuidados ao manusear o animal (Gremião *et al*, 2015).

Desde 1993, o antifúngico de escolha no Brasil é o Itraconazol, devido à sua eficácia e segurança em comparação com outros antifúngicos. Ele pode ser administrado na dose de 10-20mg/kg/SID por via oral, junto com a alimentação, sendo utilizado por quatro a oito semanas após a redução das lesões – cura clínica, no entanto, Farias e Pereira (2014) recomendam a dose de itraconazol de 100 mg por gato, em casos de animais acima de 3 kg, a cada 24 horas, com sucesso no tratamento, sendo a dose calculada de acordo com o peso para os animais com menos de 3 kg.

Em felinos, o prognóstico é reservado, enquanto em humanos é favorável. É importante realizar o acompanhamento clínico e laboratorial mensalmente (hemograma e bioquímicos – para avaliação da função hepática e renal). Em casos refratários de esporotricose, em humanos ou animais, a anfotericina B pode ser utilizada por via subcutânea ou intralesional. Os estudos sobre este medicamento ainda não revelaram eficácia, devido à sua alta nefrotoxicidade e sinais neurológicos

nos animais (Santos *et al*., 2018).

Devido à hepatotoxicidade dos antifúngicos, a terapia pode ser associada à silimarina, um hepatoprotetor fitoterápico com ação anti-hepatotóxica, composto principalmente por silibina e outros componentes secundários. Para obter sucesso no tratamento (Figura 7), é necessário a administração correta dos medicamentos, bem como seu uso contínuo até a redução total das lesões (Neves *et al*., 2018).

Embora o itraconazol seja o antifúngico mais indicado para esporotricose, pode haver baixo índice de cura, havendo casos em que o tratamento é prolongado. Em alguns casos, pode ser necessário associar outras medicações, no entanto, na maioria dos casos, o tratamento é bem-sucedido (Neves *et al*., 2018).

Figura 7. A. Recuperação das áreas lesionadas; B. Queda de pelo nas áreas impactadas em felinos com esporotricose em tratamento.



Fonte: Adaptado de Araujo e Leal (2016).

4.5 PREVENÇÃO DA DOENÇA

Tendo em vista que o fungo causador da esporotricose pode ser transmitido tanto por animais (transmissão zoonótica) quanto por agentes ambientais, a enfermidade se enquadra em todas as esferas previstas no conceito de Saúde Única (One Health). Com isso em vista, é por meio de políticas públicas e equipes multidisciplinares que se torna possível expandir o alcance do diagnóstico, assistência e conscientização da população humana e animal, com o objetivo de prevenir e controlar a incidência da doença (Melo *et al*., 2023).

Um dos aspectos fundamentais para tornar esse cenário uma realidade é a

conscientização da população, incluindo a responsabilidade dos proprietários de animais. A probabilidade de felinos com acesso à rua testarem positivo para esporotricose é três vezes maior do que a de animais que vivem exclusivamente dentro de casa. Além do manejo adequado, a posse responsável também envolve cuidados com a saúde do animal, o controle do número de animais no mesmo local e a esterilização dos mesmos, como forma de evitar futuras ninhadas e por questões comportamentais como agressividade e possibilidade de fugas, hábitos que aumentam o risco de contato e disseminação do agente (Silva *et al*., 2021).

A educação em saúde também é essencial a nível profissional, onde as áreas em risco devem adquirir e disseminar conhecimento sobre a utilização correta de equipamentos de proteção individuais (EPI's) e de bons hábitos de higiene. Entre os médicos veterinários, é necessário o uso de luvas e avental de manga comprida, também é recomendado o uso de máscaras de boa qualidade como a N95 ou PFF2 e óculos de proteção quando os pacientes apresentarem espirros e/ou lesões cutâneas, além de sempre lavar as mãos, pulsos e antebraços após o contato com animais de qualquer espécie (Lech *et al*., 2022).

Em relação às políticas públicas, a distribuição de medicamentos e serviços gratuitos no âmbito veterinário seria o ideal para a prevenção de novos casos em áreas com alta incidência, e, em conjunto com a proposta de tornar obrigatória a notificação de casos positivos em todo o território nacional, permitiria o rastreamento, diagnóstico e tratamento precoce da doença, evitando surtos (Gremião *et al*., 2015).

O tratamento precoce da esporotricose felina é a peça-chave para o controle da doença. Por fim, os animais que testaram positivo e vieram a óbito, independentemente do motivo, devem ser descartados corretamente através de incineração, uma vez que o patógeno foi isolado em carcaças e pode se difundir no meio ambiente (Orofino-Costa *et al*., 2017).

4.6 CONTEXTUALIZAÇÃO DA ESPOROTRICOSE NA SAÚDE PÚBLICA

Em humanos o *S. schenkii* não tem predileção por sexo, faixa etária ou raça. A incidência é predominantemente associada com ocupações profissionais como jardineiros, agricultores, fazendeiros e mineiros. As manifestações extracutâneas são extremamente incomuns, mas podem surgir em pacientes humanos com sistema imunológico debilitado, como diabéticos e portadores do HIV. Quando se manifesta,

por exemplo, em uma articulação pode resultar em efusão, sinovite ou destruição completa da articulação, em caso de comprometimento pulmonar se assemelha à clínica da tuberculose e sarcoidose. Quando é ocular pode provocar prurido, rubor, secreção, fotofobia e diminuição da visão (Furtado *et al*., 2019).

Nas lesões cutâneas e na conjuntiva ocular, além dos outros sintomas clínicos,o cheiro e a aparência da lesão causam problemas psicossociais, pois devido ao constrangimento pode-se desenvolver distúrbios psicológicos e o paciente se isolar socialmente (Greene, 2015).

O maior surto dessa enfermidade, no mundo, conforme relatos, ocorreu em minas de ouro na África do Sul, entre 1938 e 1947, onde aproximadamente 3300 mineiros foram diagnosticados. Indica-se que a fonte de contaminação provavelmente foi o solo e a madeira não tratada (Assis *et al*., 2022).

Lecca *et al*. (2020) estudando a esporotricose humana e animal em uma área altamente povoada no Brasil, destacam que as regiões com maior prevalência de esporotricose felina, tiveram maior frequência de casos humanos, evidenciando seu caráter zoonótico.

Gremião *et al*. (2015) ainda mencionam que a ausência de um programa de controle da esporotricose felina no Brasil, a dificuldade multifatorial no manejo de gatos doentes e a falta de conhecimento das medidas de controle pela maioria da população contribuíram para o aumento do número de casos humanos e animais, sendo que a doença tem se tornado um problema de saúde pública em diversas regiões do Brasil.

Ciente dos impactos e desafios para o controle dessa enfermidade é importante adotar métodos e protocolos de prevenção, diagnóstico e tratamento da esporotricose. Ao profissional que manejará o animal é recomendado a utilização de equipamentos de proteção individual (EPI), como o avental descartável de manga longa com elástico nos punhos, luvas de procedimento descartáveis, máscara facial e óculos de proteção. Também é recomendado descarte com adequado acondicionamento, identificação e limpeza de todo material contaminado. Ao tutor responsável pelo animal em tratamento deve ser explicado a importância de se isolar o gato doente, as formas de transmissão e os métodos profiláticos, como a castração, que diminui a saída do animal a rua. A esporotricose é uma doença emergente que aumenta a preocupação dos profissionais a cada ano (Michelon *et al*., 2019).

Kalil e*t al*. (2014) indicam a necessidade da disseminação de campanhas

educativas para que o tutor esteja ciente da existência da doença, das formas de prevenção, bem como dos tratamentos existentes. Apesar da relevância dos impactos negativos, com várias formas de apresentação clínica, além dos problemas de isolamento social, baixa autoestima e depressão para os seres humanos devido os aspectos das lesões, a esporotricose ainda é uma zoonose negligenciada, e que não possui a obrigatoriedade de notificação na maioria dos países.

Além disso Bernardes-Engemann *et al*. (2014) citam que a demora no diagnóstico de formas clínicas graves ou incomuns, especialmente relacionadas às novas espécies patogênicas emergentes, sendo um aspecto crítico para iniciar-se um regime terapêutico correto e adequado.

Rio de Janeiro, São Paulo e Goiás foram os estados com o maior número de hospitalizações por esporotricose entre os anos de 1992 e 2015. Destaca-se que Goiânia representa 53% desses casos em Goiás, como no Rio de Janeiro. Os casos ocorrem principalmente na região Metropolitana. No Rio de Janeiro mais de 5.000 casos da doença foram detectados nos últimos anos por *Sporothrix brasiliensis. Q*ue é considerado o fungo mais virulento e ainda possui resistência a alguns medicamentos como o Itraconazol ou a Anfotericina B (Macêdo-Sales *et al*., 2018).

No Estado do Espírito Santo, o estudo de Caus et al. (2019) foi relatado uma taxa média de incidência de 4,9 casos por 100 mil habitantes. O estudo destacou uma alta prevalência entre os homens (80,7%), especialmente entre os trabalhadores rurais (68,4%), evidenciando o caráter ocupacional da doença. (ASSIS *et al*, 2022).

Araújo e Leal (2016) relataram um caso de esporotricose felina no município de Bezerros, Pernambuco, onde um felino siamês apresentou múltiplas lesões cutâneas. O tratamento com itraconazol resultou em cura completa após três meses. Este caso reforça a recomendação de considerar a esporotricose como diagnóstico diferencial em dermatopatias ulcerativas em felinos.

Continuando a sequência de estudos, o surto de esporotricose felina na região metropolitana do Recife, relatado em um estudo realizado por Silva e colaboradores (2018), revela uma situação preocupante que se correlaciona com o aumento dos casos humanos no Nordeste do Brasil. O estudo, que coletou amostras de úlceras cutâneas de felinos, confirmou 59 casos de esporotricose entre 115 suspeitos, um número inédito para o estado de Pernambuco. Esses resultados, semelhantes aos de outras regiões brasileiras, mostram que a doença afeta principalmente machos jovens em idade reprodutiva e semi-domiciliados.

França *et al*. (2022) observaram um aumento significativo nos casos de esporotricose humana no Nordeste do Brasil, uma região onde a doença era anteriormente rara. A pesquisa destacou um crescimento alarmante de 700% nas notificações em Pernambuco e um total de 90 casos apenas na capital baiana em 2020. A Paraíba e o Rio Grande do Norte também relataram um número considerável de casos, com 314 e 122 respectivamente. Esses dados evidenciam a importância do reconhecimento do papel dos felinos na transmissão da esporotricose, uma vez que surtos em animais frequentemente precedem casos humanos. O estudo ressalta a necessidade de educação dos tutores de animais e profissionais da saúde para interromper o ciclo de transmissão da doença e enfatiza a inclusão da esporotricose na lista de doenças de notificação compulsória em algumas áreas afetadas.

A coinfecção por diferentes cepas de *S. brasiliensis* em felinos já é uma realidade abordada em áreas hiperendêmicas no Brasil. Além disso, a incidência de casos nos animais se torna um fator de risco para a disseminação da doença entre os humanos, sendo assim a prevenção e o controle da esporotricose humana inclui o controle da doença nos gatos (Castro *et al*., 2017).

A literatura atual sobre esporotricose felina, ao ser examinada sob a lente da saúde pública, revela lacunas significativas que necessitam de atenção imediata. Primeiramente, é essencial que futuros estudos abordem com mais profundidade o impacto da doença em populações com sistemas imunológicos debilitados (Falcão *et al*., 2018).

Embora a esporotricose seja predominantemente cutânea, suas manifestações sistêmicas em indivíduos imunocomprometidos, como portadores do HIV, podem ser devastadoras. A literatura deve, portanto, enfatizar a importância de estratégias de diagnóstico e tratamento adaptadas a esses grupos vulneráveis (Falcão *et al*., 2018). Em segundo lugar, a necessidade de campanhas educativas robustas é evidente. A disseminação de informações sobre prevenção, transmissão e tratamento da esporotricose felina é crucial para conter sua expansão. Programas de educação pública podem desempenhar um papel vital na redução do estigma associado à doença e no apoio aos esforços de controle, especialmente em áreas urbanas e rurais onde a doença é endêmica (Rocha; Oliveira, 2024).

Ademais, a inclusão da esporotricose como uma doença de notificação compulsória é uma medida que pode fortalecer as políticas de saúde pública. Isso não apenas facilitaria o monitoramento e a resposta a surtos, mas também garantiria a

alocação de recursos adequados para pesquisa e desenvolvimento de novas intervenções terapêuticas. A literatura deve refletir e apoiar essas mudanças, destacando a esporotricose felina como uma prioridade de saúde pública que requer uma resposta coordenada e multifacetada (Costa; Morais, 2020).

5. CONCLUSÃO

A esporotricose felina, uma zoonose negligenciada e emergente, representa um desafio significativo para a saúde pública, especialmente em regiões endêmicas do Brasil. A correlação entre os surtos em felinos e o aumento subsequente de casos humanos destaca a importância de uma abordagem integrada que inclua educação, prevenção e controle tanto em animais quanto em humanos. A adoção de medidas de proteção individual para profissionais da saúde, campanhas educativas para tutores e a inclusão da doença como notificável são passos cruciais para mitigar a disseminação da esporotricose. Além disso, é imperativo que futuras pesquisas se concentrem no impacto da doença em indivíduos imunocomprometidos e no desenvolvimento de estratégias de diagnóstico e tratamento adaptadas a essas populações vulneráveis. O uso do itraconazol segue sendo o tratamento de escolha para a esporotricose, embora seja seguro e eficaz utilizar lo, ainda é necessário o desenvolvimento de fármacos mais específicos para o tratamento da esporotricose.
O reconhecimento e a resposta adequada a esta doença podem prevenir consequências graves para a saúde humana e animal, reduzindo o estigma e melhorando o bem-estar social e psicológico dos afetados.

REFERÊNCIAS

ALMEIDA, Adriana J. *et al*. **Esporotricose em felinos domésticos (Felis catus domesticus) em Campos dos Goytacazes, RJ.** Pesquisa Veterinária Brasileira, v. 38, p. 1438-1443, 2018.

ARAUJO, Adjanna Karla Leite; LEAL, Carlos Adriano de Santana. **Esporotricose felina no município de Bezerros, Agreste Pernambucano: Relato de caso.** Pubvet, v. 10, p. 795-872, 2016.

ASSIS, Gabriela Silva *et al*. **Esporotricose felina e saúde pública**. Veterinária e Zootecnia, v. 29, p. 1-10, 2022.

BAZZI, Talissa *et al*. **Características clínico-epidemiológicas, histomorfológicas**

e histoquímicas da esporotricose felina. Pesquisa Veterinária Brasileira, v. 36, p. 303-311, 2016.

BERNARDES-ENGEMANN, Andréa R. *et al*. **Esporotricose em crianças e adolescentes atendidos no HUPE-UERJ entre 1997 e 2010: estudo clinicoepidemiológico.** Revista Hospital Universitário Pedro Ernesto (TÍTULO NÃO-CORRENTE), v. 13, 2014.

CASTRO, Neusa B. *et al*. **Doenças micóticas em gatos no Rio Grande do Sul.** Pesquisa Veterinária Brasileira, v. 37, p. 1313-1321, 2017.

CASTRO, Victor Bechara de. *et al*. **Esporotricose e seu Polimorfismo Clínico: Um Caso com Lesões Ulceradas na Região Centro Facial em Paciente Adulto.** Journal of the Portuguese Society of Dermatology and Venereology, v. 76, n. 1, p.87-90, 2018.

CHAVES, FELIPE FERREIRA *et al*. **ESPOROTRICOSE FELINA: RELATO DE CASO**. REVISTA DE TRABALHOS ACADÊMICOS–UNIVERSO BELO HORIZONTE, v. 1, n. 8, 2023.

COSTA, José Renato de Rezende; MORAIS, Nélio Batista de. **Por que a esporotricose é questão de saúde pública?**. CFMV. 2020. 1 p. Disponível em: https://www.cfmv.gov.br/por-que-a-esporotricose-e-questao-de-saude-publica/comunicacao/noticias/2020/07/30/. Acesso em: 30 de abril de 2024.

CRUZ, Luiz Celso Hygino da. **Complexo Sporothrix schenckii. Revisão de parte da literatura e considerações sobre o diagnóstico e a epidemiologia**. Veterinária e Zootecnia, v. 20, p. 08-28, 2013.

FALCÃO, Eduardo Mastrangelo Marinho *et al*. **Hospitalizações e óbitos relacionados à esporotricose no Brasil (1992-2015).** Cadernos de Saúde Pública, v. 35, p. e00109218, 2019.

FARIAS, M. R.; PEREIRA, A. V. **Esporotricose Felina.** Revista Conselho Regional de Medicina Veterinária do Paraná, v. 42, Ano XII, p. 16-19, 2014.

FEITOSA, Fernanda Soares *et al*. **FÁRMACOS UTILIZADOS NO TRATAMENTO DA ESPOROTRICOSE FELINA.** OPEN SCIENCE RESEARCH VI, v. 6, n. 1, p. 217-235, 2022.

FRANÇA, Hélio Emmanuel Pinto *et al*. **SITUAÇÃO EPIDEMIOLÓGICA DA ESPOROTRICOSE HUMANA NO NORDESTE BRASILEIRO.** Revista Eletrônica da Estácio Recife, v. 8, n. 1, 2022.

FURTADO, Letícia de Oliveira *et al*. **Esporotricose ocular: manifestaçõesatípicas.** Revista Brasileira de Oftalmologia, v. 78, p. 59-61, 2019.

GALIZA, Glauco JN *et al*. **Ocorrência de micoses e pitiose em animais domésticos: 230 casos.** Pesquisa Veterinária Brasileira, v. 34, p. 224-232, 2014.

GONÇALVES, Juliana Cristina *et al*. **ESPOROTRICOSE, O GATO E A COMUNIDADE**. ENCICLOPEDIA BIOSFERA, v. 16, n. 29, 2019.

GREENE, C. E. 2015. **Doenças Infecciosas em Cães e Gatos**. 4° Ed., Guanabara Koogan. Rio de Janeiro.

GREMIÃO, I.D.F. *et al*. **Feline sporothricosis: epidemiological and clinical aspects. Medical Mycology**, v. 53, n. 1, p. 15-21, 2015.

KALIL, T. R. *et al*. **Análise dos resultados do programa de distribuição gratuita de itraconazol para controle de esporotricose em gatos domésticos na cidade do Rio de Janeiro, RJ**. Revista de Educação Continuada em Medicina Veterinária e Zootecnia do CRMV-SP, v. 12, n. 2, p. 51-52, 2014.

LECCA, L.O. *et al*. **Associated factors and spatial patterns of the epidemic sporotrichosis in a high density human populated area: a cross-sectional study from 2016 to 2018.** Preventive Veterinary Medicine, v. 176, p. 104939, 2020.

LECH, Anna Julia Zilli *et al*. **Protocolo operacional padrão para vigilância da epizootia de esporotricose em Ponta Grossa/PR.** Research, Society and Development, v. 11, n. 4, p. e5411426986-e5411426986, 2022.

LOPES, Laís Cardoso *et al,* **Diagnóstico por CAAF de esporotriciose felina na cidade de Teresina, Piauí, Brasil: Relato de caso**. Brazilian Journal of Surgery and Clinical Research – BJSCR, v. 45, n. 1, p. 87-90, 20 novembro 2023. Disponível em: https://www.mastereditora.com.br/bjscr45-1. Acesso em: 26 abr. 2024.

MACÊDO-SALES, Pãmella Antunes de. *et al*. **Diagnóstico laboratorial da esporotricose felina em amostras coletadas no estado do Rio de Janeiro, Brasil: limitações da citopatologia por imprint**. Revista Pan-Amazônica de Saúde, v. 9, n. 2, p. 7-7, 2018.

MARIO, Débora Nunes *et al*. **Sporothrix brasiliensis produces the highest levels of oxidative stress in a murine model among the species of the Sporothrix schenckii complex.** Revista da Sociedade Brasileira de Medicina Tropical, v. 50, p. 554-557, 2017.

MARQUES, Ana Beatriz da Silva. *et al*. **Esporotricose felina na região periocular-eficácia do tratamento com itraconazol.** Acta Scientiae Veterinariae, v. 50, n. 1, p. 744, 2022.

MELO, Náira Alice Vieira *et al*. **A importância da esporotricose felina no contexto da saúde única: Revisão: The importance of feline sporotrhichosis in the contexto of single health.** Brazilian Journal of Animal and Environmental Research, v. 6, n. 2, p. 1458-1479, 2023.

MICHELON, Laura *et al*. **Dados epidemiológicos da esporotricose felina na região Sul Do Rio Grande do Sul: uma abordagem em saúde pública**. Brazilian Journal of Health Review, v. 2, n. 6, p. 4874-4890, 2019.

NÁPOLI, Leonardo. Zoonoses: **Aspectos administrativos e legais sobre a responsabilidade do médico-veterinário no enfrentamento da esporotricose animal**. Revista Clínica Veterinária. 15 maio 2023. Disponível em: https://www.revistaclinicaveterinaria.com.br/noticias/especialidades/zoonoses/aspectos-administrativos-e-legais-sobre-a-responsabilidade-do-medico-veterinario-no-enfrentamento-da-esporotricose-animal/. Acesso em: 01 de maio de 2024.

NEVES, Barbara Freitas *et al*. **Esporotricose: Relato de caso.** Revista de Ciências da Saúde Nova Esperança, v. 16, n. 1, p. 26-32, 2018.

OLIVEIRA, Juliany D.'arc Franco de. *et al*. **Esporotricose: a importância do diagnóstico para o controle da enfermidade: Sporotrichosis: the importance of diagnosis for controlling the disease.** Journal Archives of Health, v. 3, n. 2, p. 225-229, 2022.

OROFINO-COSTA, Rosane *et al*. **Sporotrichosis: an update on epidemiology, etiopathogenesis, laboratory and clinical therapeutics**. Anais brasileiros de dermatologia, v. 92, p. 606-620, 2017.

PIRES, Camila. **Revisão de literatura: esporotricose felina**. Revista de Educação Continuada em Medicina Veterinária e Zootecnia do CRMV-SP, v. 15, n. 1, p. 16-23, 2017.

RAPOZO, Marjorie Marini *et al*. **ESPOROTRICOSE NA MAMA: UM RELATO DE CASO RARO**. The Brazilian Journal of Infectious Diseases, v. 27, p. 103321, 2023.

RODRIGUES, Anderson Messias; DE HOOG, Sybren; DE CAMARGO, Zoilo Pires. Emergence of pathogenicity in the Sporothrix schenckii complex. Medical Mycology, v. 51, n. 4, p. 405-412, 2013.

ROCHA, Jaqueline Lemon Teixeira. OLIVEIRA, Maria Gabriela Xavier de. **Esporotricose felina: Sinais clínicos e prevenção em animais e humanos**. Pubvet,*[S. l.]*, v. 18, n. 05, p. e1591, 2024. DOI: 10.31533/pubvet.v18n05e1591. Disponível em: https://ojs.pubvet.com.br/index.php/revista/article/view/3599. Acesso em: 23 de Maio de 2024

SANTOS, Carla Regina GR *et al*. **Uso de Anfotericina B por via intralesional associada ao itraconazol oral para tratamento de recidiva de esporotricose nasal em um gato-relato de caso**. Clín. Vet., p. 48-54, 2018.

SILVA, Elisabete Aparecida da. *et al*. **Surto de esporotricose em gatos– investigação e ações de controle, município de São Paulo/SP. BEPA.** Boletim Epidemiológico Paulista, v. 12, n. 133, p. 1-16, 2015.

SILVA, Grasiene M. *et al*. **Surto de esporotricose felina na região metropolitana do Recife.** Pesquisa Veterinária Brasileira, v. 38, p. 1767-1771, 2018.

SILVA, José Eduardo *et al*. **Análise da evolução de esporotricose empregando modelo de regressão em casos de felinos de Timbaúba/PE–Brasil.** Research,

Society and Development, v. 10, n. 1, p. e51310112082-e51310112082, 2021.

STEFANELLO, THAIS BASTOS *et al*. **ESPOROTRICOSE FELINA–RELATO DE CASO**. Uningá Review, v. 34, n. S1, p. 29-29, 2019.

TECSA. Jornada do conhecimento: **Diagnóstico de esporotricose. Tecsa laboratórios**. 2015. 3 p. Disponível em: https://www.tecsa.com.br/assets/pdfs/Esporotricose%20Felina.pdf. Acesso em:7 mai. 2024.

TORO, Mendoza-Del *et al*. **Infecção esporotricose-símile causada por Mycobacterium abscessus após mordida de cão.** Anais Brasileiros de Dermatologia (Portuguese), v. 99, n. 1, p. 145-147, 2024.