FACULDADE REBOUÇAS

BACHARELADO EM MEDICINA VETERINÁRIA

PERITONITE POR RUPTURA DE VESÍCULA BILIAR EM CÃO: RELATO DE CASO

JOSÉ VICTOR GALDINO VERÍSSIMO BARRETO

ERIC OLIVEIRA FAUSTINO FÉLIX

Campina Grande

2023

JOSÉ VICTOR GALDINO VERÍSSIMO BARRETO

ERIC OLIVEIRA FAUSTINO FÉLIX

PERITONITE POR RUPTURA DE VESÍCULA BILIAR EM CÃO: RELATO DE CASO

Trabalho de conclusão de curso na modalidade *artigo científico*, apresentado como requisito para obtenção do título de bacharel em Medicina Veterinária pela Faculdade Rebouças.

Orientador(a): Prof. Severino Irlândeson da Silva

Campina Grande

2023

FACULDADE REBOUÇAS® DE CAMPINA GRANDE

JOSÉ VICTOR GALDINO VERÍSSIMO BARRETO
ERIC OLIVEIRA FAUSTINO FELIZ

PERITONITE POR RUPTURA DE VESÍCULA BILIAR EM CÃO: RELATO DE CASO

Trabalho de Conclusão de Curso na modalidade *Artigo Cientifico*, apresentado como requisito para obtenção do título de Bacharéis em Medicina Veterinária pela Faculdade Rebouças.

DATA DA AVALIAÇÃO: 05 de dezembro de 2023.

BANCA EXAMINADORA:

Severino Irlândeson da Silva

Prof. Esp. Severino Irlândeson da Silva
(Orientador - Faculdade Rebouças)

José Matias Porto Filho

Prof. Dr. José Matias Porto Filho
(Examinador Interno - Faculdade Rebouças)

Prof. Esp. José Wagner Amador da Silva
(Examinador Interno - Faculdade Rebouças)

AGRADECIMENTOS

Em primeiro lugar, a Deus, que nos permitiu ter chegado até aqui, com saúde e determinação para que conseguíssemos alcançar nosso objetivo de concluir o curso com sabedoria e destreza, afim de cumprirmos nossa missão de sermos médicos veterinários.

Aos nossos pais, irmãos, familiares e amigos, que foram de suma importância em toda essa trajetória, nos dando apoio de forma incondicional, nos orientando e fortalecendo a todo instante.

Aos professores e profissionais da área que estiveram ao nosso lado, durante toda a nossa trajetória, nos proporcionado o ensino e experiência de forma integra e com maestria.

A Faculdade Rebouças por proporcionar uma excelente estrutura de pesquisa e ensino durante todo o período de curso, que fizeram toda a diferença em nossa formação acadêmica.

ARTIGO

PERITONITE POR RUPTURA DE VESÍCULA BILIAR EM CÃO: RELATO DE CASO

Autor 1: José Victor Galdino Veríssimo Barreto
Autor 2: Eric Oliveira Faustino Félix
Orientador(a): Prof. Severino Irlândeson da Silva

RESUMO

O fígado é um órgão de suma importância do sistema digestório, desempenhando diversas funções, dentre elas, a formação e eliminação da bile, essencial na digestão e absorção de gorduras. A vesícula biliar é um órgão, localizado entre os lobos hepáticos medial direito e quadrado, sendo responsável pela secreção de mucinas, imunoglobulinas e ácidos biliares, auxiliando o intestino na digestão. Dentre as doenças que podem acometer esse órgão, são as de caráter obstrutivo, que podem desencadear uma distensão, causando aumento da mucocele em seu interior. Esse aumento da vesícula biliar pode ser justificado pela condição de hipercortisolismo, que pode provocar mudanças na composição dos sais biliares, levando assim o aumento da concentração desses ácidos, elevando a concentração exacerbada da mucina no interior da vesícula biliar. Os sinais clínicos mais característicos são de vômito, depressão, perda de peso, febre, desidratação, dores abdominais e fezes acólicas. Para o diagnóstico dessa afecção, a avaliação laboratorial e por meio de exames de imagem, como a ultrassonografia, são cruciais para elucidação do caso. Se essa condição não seja diagnosticada em tempo hábil, as chances de rompimento da vesícula biliar se tornam altas, assim ocorrendo o extravasamento de todo conteúdo da vesícula para a cavidade abdominal. O presente trabalho tem por objetivo relatar o caso de um cão que teve sua vesícula biliar rompida, detalhando todo seu acompanhamento clínico e cirúrgico para desfecho do seu tratamento.

Palavras-chave: colecistectomia; hipercortisolismo; mucocele.

ABSTRACT

The liver is an extremely important organ of the digestive system, performing several functions, including the formation and elimination of bile, essential in the digestion and absorption of fats. The gallbladder is an organ, located between the right medial and quadrate hepatic lobes, and is responsible for the secretion of mucins, immunoglobulins and bile acids, helping the intestine with digestion. Among the diseases that can affect this organ are those of an obstructive nature, which can trigger distension, causing an increase in mucocele inside it. This enlargement of the gallbladder can be explained by the condition of hypercortisolism, which can cause changes in the composition of bile salts, thus leading to an increase in the concentration of these acids, increasing the exacerbated concentration of mucin inside the gallbladder. The most characteristic clinical signs are vomiting, depression, weight loss, fever, dehydration, abdominal pain and acholic stools. To diagnose this condition, laboratory evaluation and imaging tests, such as ultrasound, are crucial to clarify the case. If this condition is not diagnosed in a timely manner, the chances of the gallbladder rupturing become high, causing the entire contents of the gallbladder to leak into the abdominal cavity. The present work aims to report the case of a dog that had its gallbladder ruptured, detailing all its clinical and surgical follow-up for the outcome of its treatment.

Keywords: cholecystectomy; hypercortisolism; mucocele.

1. INTRODUÇÃO

O fígado, um dos principais órgãos do sistema digestório, que desempenha função importante no metabolismo de carboidratos, lipídios e proteínas, na detoxificação de metabólitos e xenobióticos, no armazenamento de vitaminas, traços de metais, gordura e glicogênio, na regulação imunológica e na formação e eliminação da bile (ROTHUIZEN, MEYER, 2004; JOHNSON, SHERDING, 2006). A vesícula biliar situa-se no lado direito do fígado. A musculatura da parede e ducto da vesícula biliar, incluindo o esfíncter à entrada do duodeno, é suprida por nervos parassimpáticos. O esfíncter de Oddi controla a liberação da bile no interior do duodeno (ROTHUIZEN, 2001; DYCE et al., 2004).

A mucocele de vesícula biliar é uma afecção caracterizada por acúmulo progressivo de muco espesso na vesícula biliar, podendo se estender para ducto cístico, hepático e biliar comum, resultando em variáveis graus de obstrução de ductos biliares (CENTER, 2009). Além disso, animais com hiperadrenocorticismo, hipotireoidismo e hiperlipidemia também se mostraram predispostos a apresentarem mucocele da vesícula biliar (SMALLE et al., 2015).

Os sinais clínicos podem variar, como vômitos, dor abominal, letargia, anorexia, icterícia, febre, poliúria e polidipsia (CENTER, 2009; SMALLE et al., 2015; CORNEJO & WEBSTER, 2005). Porém, alguns animais podem ser assintomáticos. Se houver evolução para ruptura de vesícula biliar, os animais geralmente apresentam dor abdominal, distensão abdominal, taquicardia, taquipneia e palidez de mucosas (CORNEJO & WEBSTER, 2005; CENTER, 2009).

O presente trabalho, tem por objetivo, relatar o caso de um cão, que foi atendido na Cuidar Clínica Veterinária da cidade de Campina Grande/PB, com queixa de distensão abdominal. O animal possuía histórico de uso prolongado de corticoides para tratar problemas dermatológicos, sendo constado a ruptura da sua vesícula biliar, discriminando todos os detalhes da clínica apresentada, exames complementares solicitados, correção cirúrgica do extravasamento da bile na cavidade abdominal e por fim acompanhamento do seu pós-operatório, até sua alta médica.

2. FUNDAMENTAÇÃO TEÓRICA

A localização do fígado no cão não é tão assimétrica, as proporções para a direita e a esquerda do plano mediano são aproximadamente 3:2, quando comparado aos antimeros direito e esquerdo. Na maioria das espécies, é macroscopicamente dividido em lobos por uma série de fissuras que se estendem para o interior da margem ventral. O padrão teórico, que nomeia os lobos, são: lobo lateral esquerdo, lobo medial esquerdo, lobo lateral direito, lobo medial direito, lobo quadrado e lobo caudado, sendo esse último, é aumentado pelos processos papilar e caudado (HOWES, 2011). Geralmente o fígado apresenta coloração vermelho-acastanhado, com consistência friável e macio, sendo considerada a maior glândula do corpo e pesando entre 3% a 5% do peso corporal (DYCE et al., 2004).

Figura 01 – Anatomia do fígado do cão

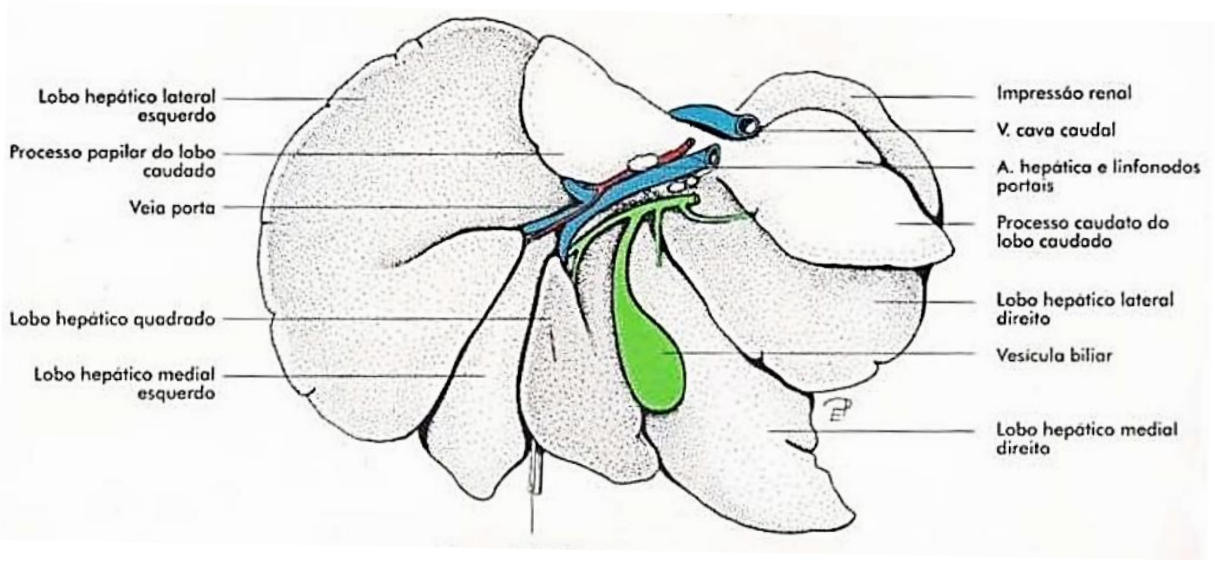

Fonte: Anatomia Animal

A vesícula biliar é responsável pelo armazenamento da bile que vem dos lobos hepáticos. Quando presente, ela situa-se entre os lobos hepáticos quadrado e medial direito (LEAL, 2021). A parede da vesícula biliar é composta por cinco camadas histologicamente distintas: o epitélio, submucosa, túnica muscular externa, túnica serosa e túnica adventícia, sendo que, o epitélio é altamente absortivo e responsável pela secreção de mucinas, imunoglobulinas e ácidos biliares, permitindo a concentração, modificação e acidificação da bile, respectivamente (QUINN, COOK, 2009).

As doenças que acometem o sistema hepatobiliar de cães, em particular a obstrução biliar extra-hepática ocorre quando há alteração no fluxo normal da bile, devido a diversas causas. Historicamente, a incidência de doenças restritas à vesícula biliar é baixa, no entanto, com o uso de diagnóstico de rotina de ultrassonografia abdominal, a incidência de mucocele da vesícula biliar e colelitíase têm aumentado (CENTER, 2009).

Em geral, são achados de exame e dificilmente implicam em sinais clínicos identificáveis, porque frequentemente estes são discretos, temporários e recidivantes. A icterícia é mais notada quando material lodoso ou cálculos causam a obstrução do ducto biliar (SLATTER, 1998). Também pode ser notados vômito, depressão, perda de peso, febre, desidratação, fezes acólicas e dores abdominais associadas à colecistite ou obstrução do ducto biliar (SLATTER 1998; WILLARD, FOSSUM 2005). A ultrassonografia pode auxiliar na detecção de obstrução de vias biliares e suas causas (WILLARD, FOSSUM 2005).

A produção de mucina é extremamente importante para proteger o epitélio do efeito citolítico dos ácidos biliares, porém, sua produção excessiva causa aumento da viscosidade da bile, fator que está associado ao surgimento da mucocele da vesícula biliar em cães. O fato dos gatos terem menos glândulas mucosas produtoras de mucina, pode explicar porque as mucoceles dificilmente se desenvolvem nessa espécie (CENTER, 2009).

A mucocele da vesícula biliar é considerada uma das principais causas de doença biliar extra-hepática em cães, definida como uma dilatação ou distensão do órgão, ocasionada por acúmulo de bile espessa, que pode gerar variados graus de obstrução do sistema biliar extra-hepático (COGLIATI et al., 2015). Além de necrose isquêmica, infecções oportunistas, peritonite biliar e até uma possível ruptura da vesícula ou de seus ductos (GALLEY et al., 2022).

Alguns estudos demonstram que o hipercortisolismo causa uma mudança na composição dos sais biliares e aumenta a concentração de ácidos biliares citotóxicos, os quais acabam por estimular a secreção de mucina (SMALLE et al., 2015). A idade média dos animais acometidos pela doença é de 10 anos (mínimo 3 anos), não havendo predisposição sexual. Aparentemente as raças mais acometidas são: Pastor de Shetland, Cocker Spaniels, Spitz Alemão, Chihuahua e Schnauzer miniatura

(SMALLE et al., 2015; CENTER, 2009; KUTSUNAI et al., 2014). Além disso, animais com hiperadrenocorticismo, hipotireoidismo e hiperlipidemia também se mostraram predispostos a apresentarem mucocele da vesícula biliar (SMALLE et al., 2015).

3. METODOLOGIA

Será relatado o caso de um cão, que foi atendido na Cuidar Clínica Veterinária da cidade de Campina Grande/PB. Utilizando-se de todas as informações fornecidas pela clínica, como também a revisão e citação de artigos científicos e periódicos, oriundos da base de dados do Google Acadêmico.

4. RESULTADOS E DISCUSSÃO

Foi atendido na Cuidar Clínica Veterinária da cidade de Campina Grande/PB, um canino, macho, da raça poodle, não castrado, com 12 anos e 9 meses de idade, pesando 8 quilos, com vermifugação em dia, protocolo vacinal atrasado, não tinha acesso a rua e contato com outros animais, alimentação baseada em ração e comida caseira (frutas, frango e embutidos). O tutor relatou que o animal apresentou distensão abdominal, há cerca de 15 dias, além de anorexia, oligúria e constipação. Diante do quadro, o tutor realizou administração por conta própria de ciprofloxacino, no qual não soube relatar a apresentação e dosagem utilizada, e um diurético, no qual ele não soube relatar qual utilizou, durante 5 dias, desse modo, relatou que apenas o odor da urina havia diminuído. O animal possuía histórico de convulsão, onde se fez uso regular de fenobarbital por um longo período e também problemas dermatológicos recorrentes, no qual, realizou uso de dexametasona por um longo período.

Após anamnese, possuindo 84 de frequência cardíaca, 35 de frequência respiratória, 38,7ºC de temperatura retal e mucosas normocoradas. Solicitou exame ultrassonográfico, bioquímicos e hemograma. No exame ultrassonográfico, o mesentério apresentava-se alterado, com visualização hiperecóica. Os rins com perda do padrão córtico-medular e hiperecóicos, além de um pequeno cisto no rim esquerdo (Figura 02). O fígado apresentou ecogenicidade aumentada, sendo possível notar algumas áreas hipoecogênicas nodulares em seu parênquima, sugerindo hepatopatia gordurosa (Figura 03). As adrenais estavam com dimensões aumentadas, sem visualização de nódulos (Figura 04). A vesícula biliar não foi visualizada no exame,

sugerindo ruptura da vesícula biliar e por fim observou-se presença de líquido livre em abundância (Figura 05), sendo realizado abdominocentese, sendo drenando aproximadamente três litros de líquido com aparência esverdeada.

Após a drenagem do líquido cavitário, foi realizada análise bioquímica e físico-química da amostra. No bioquímico, foi constatado uma alta concentração de bilirrubina, constatando uma coloração esverdeada (Figura 06). Na análise físico-química, a amostra apresentava eritrócitos ao fundo da lâmina, percebendo um infiltrado inflamatório com predominância de neutrófilos não degenerados (85%), macrófagos (8%) e linfócitos (7%). Observou-se também algumas células mesoteliais reativas, com presença de pigmentos biliares fagocitados e cristais de hematoidina extracelulares (Figura 07).

Figura 02 – Rim esquerdo



Fonte: Cuidar Clínica Veterinária

Figura 03 – Fígado

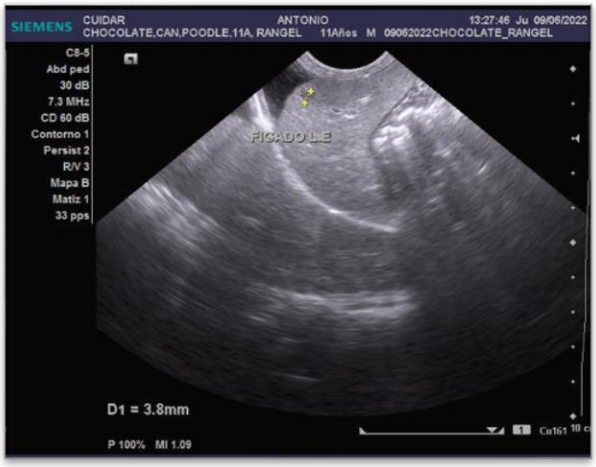

Fonte: Cuidar Clínica Veterinária

Figura 04 – Adrenal esquerda



Fonte: Cuidar Clínica Veterinária

Figura 05 – Líquido livre



Fonte: Cuidar Clínica Veterinária

Figura 06 – Bioquímico do líquido cavitário

BIOQUÍMICA DO FLUIDO DE EFUSÃO

Variáveis	Valor observado	Valor de referência
BT (mg/dL)	28,2	0,10 – 0,5

Observação: Coloração esverdeada.

Fonte: Cuidar Clínica Veterinária

Figura 07 – Análise do líquido cavitário

ANÁLISE DE LÍQUIDO CAVITÁRIO

Amostra: Efusão Abdominal

Avaliação Físico-química

Volume.....4 ml
Coloração..... Esverdeada
Aspecto..... Turvo
PH 7,0
Densidade..... 1.021
Sangue ..... ++
Proteínas .....++/ 3,0
Glicose .....+
Coagulação..... Negativa

Contagem total de células nucleadas: 1.800 Células/mm3

Descrição citológica:

Amostra hipocelular com presença de eritrócitos ao fundo da lâmina, percebe-se um infiltrado inflamatório com predominância de neutrófilos não degenerados (85%), macrófagos (8%) e linfócitos (7%). É possível notar algumas células mesoteliais reativas, presença de pigmentos biliares fagocitados por macrófagos e cristais de hematoidina extracelulares.

Classificação: Transudado modificado, sugestivo de peritonite biliar.

Fonte: Cuidar Clínica Veterinária

No hemograma observou-se anemia normocítica normocrômica, hipoproteinemia e plasma ictérico (Figura 08). Leucograma apresentou leucocitose por neutrofilia e monocitose, e linfopenia (Figura 09). No plaquetograma, constatou-se macroplaquetas e pequenos agregados plaquetários (Figura 10). Nos bioquímicos,

uma leve hipoalbuminemia, uma considerada hiperbilirrubinemia, nas bilirrubinas direta, indireta e total, também uma leve hipocreatinemia, uma hiperfosfateniemia bastante alta e por fim o soro foi concluído como ictérico (Figura 11).

Figura 08 – Hemograma

HEMOGRAMA (acima de 8 anos)

METODO: CONTAGEM AUTOMATIZADA ATRAVES DE CITOMETRIA DE FLUXO.

		Valor de referência
Hemácias (milhões/mm³)	4,33	5,7 - 7,4
Hemoglobina (g/dL)	11,0	14 - 18
Hematócrito (%)	31,9	38 - 47
VCM (fL)	73,8	63 - 77
CHCM (g/dL)	34,5	31 - 35
PT (plasma) (g/dL)	5,2	6,0 - 8,0

OBS: Anemia normocítica normocrômica; hipoproteinemia; plasma ictérico.

Fonte: Cuidar Clínica Veterinária

Figura 09 – Leucograma

LEUCOGRAMA

NOTA: CONTAGEM DIFERENCIAL DA SERIE LEUCOCITÁRIA CONFIRMADA POR MICROSCOPIA OPTICA.

	Valor relativo (%)	Valor de referência (%)	Valor absoluto (x10³/µℓ)	Valor de referência (x10³/µℓ)
Leucócitos			21,9	6,0 - 16,0
Mielócito	0	0	0	0
Metamielócito	0	0	0	0
N. bastonete	0	0 - 3	0	0 - 0,2
N. segmentado	91	60 - 77	19,929	3,3 - 12,8
Linfócito	2	12 - 30	0,438	0,78 - 6,4
Monócito	7	3 - 10	1,533	0,1 - 0,96
Eosinófilo	0	2 - 10	0	0,1 - 1,45
Basófilo	0	Raros	0	Raros

OBS: Leucocitose por neutrofilia e monocitose; linfopenia.

Fonte: Cuidar Clínica Veterinária

Figura 10 – Plaquetograma

PLAQUETOGRAMA

NOTA: CONTAGEM PLAQUETARIA CONFIRMADA POR MICROSCOPIA OPTICA.

		Valor de referência
Plaquetas (x10³/µℓ)	316	200 - 500

OBS: Macroplaquetas; pequenos agregados plaquetários.

Fonte: Cuidar Clínica Veterinária

Figura 11 – Bioquímica

BIOQUÍMICA

Variáveis	Valor observado	Valor de referência
Albumina (g/dL)	1,99	2,1 - 3,3
ALT (U/L)	69,9	21 - 102
BD (mg/dL)	0,69	0,06 - 0,12
BI (mg/dL)	2,44	0,01 - 0,49
BT (mg/dL)	3,13	0,10 - 0,5
Creatinina (mg/dL)	0,4	0,5 - 1,5
Fosfatase alcalina (U/L)	707	20 - 156

Observação: Soro ictérico.

Fonte: Cuidar Clínica Veterinária

Diante dos achados dos exames, o paciente foi encaminhado para realização de uma laparotomia exploratória de caráter emergencial. Como protocolo anestésico, foi utilizado como MPA uma associação de Lidocaína (administrado 0,3 mL, IV) e Fentanil (administrado de 1 mL, IV), na indução Propofol (administrado de 3 mL, IV) e como manutenção Sevoflurano (inalatório). Após abertura da cavidade abdominal, foi confirmada a ruptura da vesícula biliar, sendo realizado uma colecistectomia e em seguida a ligadura dos ductos biliares com fio de náilon 2-0, para correção do extravasamento da bile (Figura 12). Durante o procedimento foi observado várias lesões nos órgãos da cavidade abdominal, como o intestino, fígado e baço (Figura 11), como consequência do contato com a bile extravasada. Na sequência, optou-se por uma lavagem de toda a cavidade abdominal, com solução fisiológica de cloreto de sódio 0,9% aquecida a 38ºC, afim de melhorar o aspecto da cavidade abdominal e dos órgãos lesionados, sendo necessário repetir esse procedimento por algumas vezes, até se notar um bom aspecto de limpeza, logo após finalizou-se com o fechamento da cavidade.

Figura 12 – Laparotomia exploratória

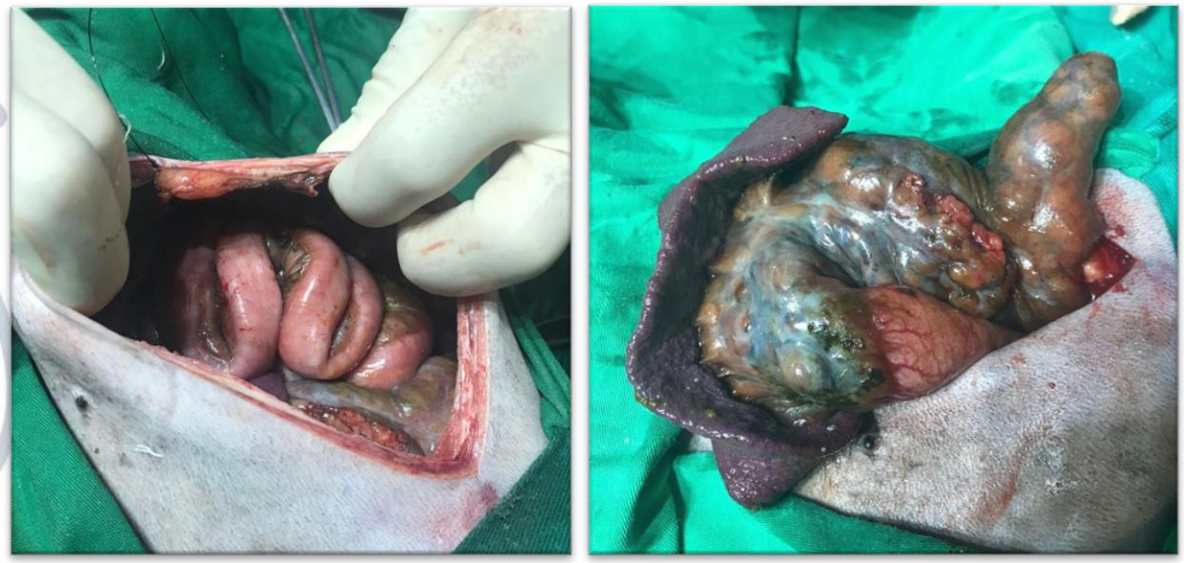

Fonte: Cuidar Clínica Veterinária

No pós-cirúrgico, o paciente se manteve no internamento da clínica, durante um período de 5 dias, sendo instituído como protocolo: Ceftriaxona administrado 25 mg/kg por via intravenosa (IV), duas vezes ao dia (BID), durante 05 dias, Metronidazol solução a 5% administrado 15 mg/kg por via intravenosa (IV), duas vezes ao dia (BID), durante 05 dias, Meloxican 0,2% administrado 0,1 mg/kg por via intravenosa (IV), uma vez ao dia (SID), durante 05 dias, Dipirona administrado 30 mg/kg por via intravenosa (IV), duas vezes ao dia (BID), durante 05 dias, Cloridrato de Tramadol administrado 2 mg/kg por via subcutânea (SC), duas vezes ao dia (BID), durante 05 dias, Citrato de Maropitant administrado 0,1 mL/kg por via intravenosa (IV), uma vez ao dia (SID), durante 05 dias, Glicopan Gold administrado 0,5 mL/kg por via oral (VO), uma vez ao dia (SID), durante 05 dias e limpeza da ferida cirúrgica com soro fisiológico, associada ao uso de Ganadol, com a devida troca do curativo, 02 vezes ao dia.

O quadro evolutivo do paciente se estabilizou como favorável, respondendo bem a terapêutica aplicada no seu pós-cirúrgico, tendo seu apetite alimentar e hídrico retomado, seu fluxo intestinal e urinário reestabelecido, sem apresentar nenhum dos sintomas do seu atendimento inicial. Desse modo, o mesmo recebeu alta do internamento, tendo sua terapêutica continuada em casa, no qual optou-se por: Cefadroxila administrado 22 mg/kg por via oral (VO), uma vez ao dia (SID), durante 10 dias, Meloxican administrado 0,1 mg/kg por via oral (VO), uma vez ao dia (SID),

durante 5 dias, Metoclopramida administrado 0,2 mg/kg por via oral (VO), três vezes ao dia (TID), durante 04 dias, Omeprazol administrado 1 mg/kg por via oral (VO), uma vez ao dia (SID), durante 10 dias e Glicopan Gold administrado 0,5 mL/kg por via oral (VO), uma vez ao dia (SID), durante 15 dias. Além dos cuidados pós-cirúrgico, no qual foi instituído o uso de roupa cirúrgica e colar elizabetano, durante o período de 15 dias, higienização diária da ferida cirúrgica (uma vez ao dia), com solução fisiológica associada ao uso de Ganadol, realizando a troca do curativo.

Após quinze dias, o paciente retornou até a clínica, sem queixas por parte do seu tutor, não apresentava nenhum quadro de dor, êmese, prostração, retornou ao apetite normal, as fezes e urina sem alterações, a ferida cirúrgica apresentou-se com boa aparência de cicatrização, sendo realizada a retirada dos pontos do procedimento que teve evolução bastante favorável e liberando o paciente de forma integral.

5. CONCLUSÃO

Pode-se concluir que o uso indevido de corticoides, por um longo período de tempo e sem supervisão de um médico veterinário, pode acarretar a condição de hiperadrenocorticismo, no qual, aumenta as chances de desencadear uma hiper estimulação da produção de bile, levando ao quadro de mucocele biliar e que se não tratada de maneira antecipada, pode-se levar a ruptura da vesícula biliar.

REFERÊNCIAS

ANDRADE et. al. Mucocele da vesícula biliar em canino. **Pubvet**, v. 14, n. 2, p. 137, 2020.

CENTER, S. A. Diseases of the gallbladder and biliary tree. **Veterinary Clinics: Small Animal Practice**, Ithaca, NY, v. 39, n.3, p. 543-598, 2009.

COGLIATI, B.; SILVA, R.D.; USHIKOSHI, W. S. Doenças hepáticas caninas. In JERICO, M.M.; NETO, J.P.A.; KOGIKA, M.M.; **Tratado de medicina interna de cães e gatos**. 1. Ed. Rio de Janeiro: Roca, 2015, v.1, p. 1035-1043.

CORNEJO, L.; WEBSTER, C.R.L. Canine gallbladder mucoceles. **Compend. Contin. Educ. Pract. Vet**, v. 27, n. 12, p. 912-930, 2005.

GALLEY, M. et al. Factors affecting survival in 516 dogs that underwent cholecystectomy for the treatment of gallbladder mucocele. **Can Vet** J, v. 63, p. 63-66, jan 2022.

HOWES, Flávia. Hepatopatias crônicas em cães. Santa Maria: UFSM, 2011.

JOHNSON, S. E.; SHERDING, R. G. Diseases of the liver and the biliary tract. In: BIRCHARD, S.J.; SHERDING, R. G. **Saunders Manual of Small Animal Practice**. 3 ed. Philadelphia, USA: Elsevier Inc. 2006, cap. 71, p. 747-809.

KUTSUNAI, M. et al. The association between gall bladder mucoceles and hyperlipidaemia in dogs: A retrospective case control study. **The Veterinary Journal**, Salvador, v, 199, n.1, p. 76-79, jan 2014.

LEAL, Leonado Martins. **Anatomia Veterinária**. São Paulo: Medvet, 2021.

QUINN, R.; COOK, A.K. An update on gallbladder mucoceles in dogs. **Veterinary Medicine**, v. 103, n. 4, p. 169-175, 2009.

ROTHUIZEN, J.; MEYER, H. P. Anamnese, exame físico e sinais da doença hepática. In: ETTINGER, S. J.; FELDMAN, E. C. In: **Tratado de medicina interna veterinária: doenças do cão e do gato**. 5. ed. Rio de Janeiro: Guanabara Koogan, 2004. v. 2, cap. 140, p. 1342- 1347

SLATTER, D. Fígado e Sistema Biliar, p. 783-798. In: Slatter D. (Ed.), **Manual de cirurgia de pequenos animais.** 2 ed., Manole, São Paulo, 1998.

SMALLE, T.M.; CAHALANE, A.K.; KÖSTER, L.S. Gallbladder mucocoele: **A review. Journal of the South African Veterinary Association**, África do Sul, v. 86, p. 1-6, dez 2015.

WILLIARD, M.D; FOSSUM, TW. Diseases of the Gallbladder and Extrahepatic Biliary System, p. 1478-1482. In: Ettinger S.J & Feldman E.C. (Eds), **Textbook of Veterinary Internal Medicine**, 6th ed., Elsevier, St. Louis, 2005.

ANEXOS / APENDICES

FACULDADE REBOUÇAS®
DE CAMPINA GRANDE

Dessa forma pedimos que preencha os itens que seguem:

Eu, RANGEL RANIER DA SILVA, nacionalidade BRASILEIRO, nascido aos 27/05/66, estado civil CASADO, profissão AUTÔNOMO, portador do RG 3.227.031 e CPF 338.558.934/68, residente e domiciliado na RUA MANOEL LEONARDO GOMES, número 484 complemento CASA bairro LIBERDADE, cidade CAMPINA GRANDE, Estado de PB telefone: (83) 99982-3375, declaro ser o proprietário e/ou responsável legal pelo animal designado como CHOCOLATE RANIER, espécie CANINA raça POODLE, sexo MACHO, pelagem/cor PRETO, idade 12 ANOS (meses/anos), de microchip e/ou registro sob número N/A (utilizar N/A caso não se aplique) e dessa forma, para todos os efeitos legais, AUTORIZO EXPRESSAMENTE, de forma gratuita e sem quaisquer ônus, ao pesquisador principal responsável:

1.1: o acesso e uso de prontuário médico-veterinário do animal acima descrito com seus respectivos dados clínicos, exames laboratoriais quaisquer que sejam, bem como de eventuais procedimentos terapêuticos realizados.

1.2: a utilização de imagem pessoal, dados digitais e também a cessão dos direitos sobre os mesmos, bem como dos direitos autorais dos trabalhos desenvolvidos, juntamente ou não com a minha imagem pessoal e do animal pelo qual me declaro responsável.

A presente autorização de utilização e cessão de direitos no uso de imagem e dados em meios acadêmicos e pedagógicos de divulgação possíveis, quer sejam na mídia impressa, falado ou eletrônica, são outorgadas livres e espontaneamente, em caráter gratuito, não incorrendo esta autorização em quaisquer ônus, sejam a que título for ratificando que ambas - AUTORIZAÇÃO/CESSÃO - são firmadas de minha livre e espontânea vontade.

FACULDADE REBOUÇAS® DE CAMPINA GRANDE

TERMO DE CONSENTIMENTO LIVRE E ESCLARECIDO

RELATO DE CASO

O Senhor (Sra.) está sendo convidado(a) a consentir a divulgação do caso clínico envolvendo a participação de seu animal no Relato de Caso intitulado: PERITONITE POR RUPTURA DE VESÍCULA BILIAR: RELATO DE CASO do(s) autor(es): JOSÉ VICTOR GALDINO VERÍSSIMO BARRETO e ERIC OLIVEIRA FAUSTINO FÉLIX, pesquisa sob responsabilidade do Médico Veterinário ANTÔNIO VIRGINIO DE ARAÚJO NETO e orientação do Prof. SEVERINO IRLÂNDESON DA SILVA que desenvolverão um trabalho para conclusão de curso de Bacharelado em Medicina Veterinária pela Faculdade Rebouças de Campina Grande.

Este documento, chamado Termo de Consentimento Livre e Esclarecido, visa assegurar seus direitos. Leia com atenção e calma, aproveitando para esclarecer suas dúvidas. Se houver perguntas antes, durante ou mesmo depois de assiná-lo, você poderá esclarecê-las com o pesquisador responsável.

O(s) objetivo(s) deste relato de caso consiste(m) em formar um trabalho de conclusão de curso, com toda conjuntura dos fatos realizados do caso.

Ao final os resultados esperados contribuirão para enriquecer o meio cientifico com informações relevantes do caso. Cumpre esclarecer que com este documento queremos pedir seu consentimento e cessão de direitos para o acesso e posterior utilização dos dados clínicos, exames laboratoriais quaisquer que sejam, bem como de procedimentos terapêuticos contidos no prontuário médico veterinário do animal pelo qual declara ter a responsabilidade legal.

Será resguardado seu direito de confidencialidade, privacidade e anonimização. A divulgação científica dos resultados, para a qual pedimos seu consentimento, será feita de forma a preservar a identidade do proprietário e/ou responsável legal e do animal e utilizada unicamente para fins de publicações e apresentações científicas, nacionais e/ou internacionais.

Entretanto, cumpre esclarecer que, nos casos em que houver a publicação de materiais que possam eventualmente identificar o participante e/ou animal, o Sr. será convidado a assinar abaixo o item “autorização de uso de imagem e cessão de direitos”

FACULDADE REBOUÇAS® DE CAMPINA GRANDE

Fica esclarecido, em linguagem clara e acessível, que os possíveis desconfortos e riscos deste relato de caso são: Relembrar aos tutores o caso, já que se deu por diversas intervenções, já que o diagnóstico do paciente era bastante desfavorável, podendo ter acometimento psicológico/traumático.

Não haverá benefícios diretos a você. Visto que os autores do trabalho serão os beneficiados em futuros ganhos que possam aparecer diante do caso.

Os pesquisadores assumem ainda que este relato de caso somente poderá ser iniciado e realizado após prévia e expressa aprovação da CEUA - Comissão de Ética no Uso de Animais à qual esta pesquisa será submetida, caso necessário.

Caso assim o queira, fica garantida ao Sr. a liberdade da retirada deste consentimento, sem a necessidade de justificativa prévia a qualquer momento, seja antes ou durante este relato de caso; bem como poderá deixar de participar da pesquisa em si, sem qualquer prejuízo à continuidade de eventual tratamento do animal na Instituição que porventura esteja ocorrendo.

É informado de que não há qualquer valor econômico envolvido, seja a pagar ou receber, pela sua participação.

Desde já, agradecemos sua atenção e participação e colocamo-nos à disposição para maiores informações. Esse termo, após ter sido lido ou ditado, e devidamente compreendido, terá todas suas páginas rubricadas pelo pesquisador principal responsável identificado abaixo e será assinado em duas vias, uma das quais uma ficará com o participante e a outra com o pesquisador principal, que permanece ao dispor.

Autores/Pesquisadores responsáveis:

JOSÉ VICTOR GALDINO VERÍSSIMO BARRETO (Autor)
(83) 98139-3066 | victorbarretovg@gmail.com
ERIC OLIVEIRA FAUSTINO FÉLIX (Autor)
(83) 99607-1729 | ericfaustino18@gmail.com
SEVERINO IRLÂNDESON DA SILVA (Orientador)
(81) 99114-0283 | irlandesonsilva@gmail.com

FACULDADE REBOUÇAS®
DE CAMPINA GRANDE

Após ter recebido esclarecimentos sobre a natureza do relato de caso, seus objetivos, métodos, benefícios previstos, potenciais riscos e o incômodo que este possa acarretar, aceito participar de forma livre e esclarecida deste relato de caso e para isso assino abaixo.

CAMPINA GRANDE/PB, 22/05/2023

Local e data

Rangel Ranier da Silva

Assinatura do Proprietário e/ou Responsável Legal

José Victor Caldeira Verissimo Barreto.

Eric Oliveira Faustino Felix

Assinatura dos Autores

Sérvio Wanderson da Silva

Assinatura do Pesquisador Responsável