FACULDADE REBOUÇAS
BACHARELADO EM ODONTOLOGIA

MIÍASE ORBITAL:

RELATO DE CASO E REVISÃO DE LITERATURA

JOSÉ LEONARDO PEREIRA MENDES

JULIANY ILIZABELY MACIEL DA SILVA

Campina Grande

2024

JOSÉ LEONARDO PEREIRA MENDES

JULIANY ILIZABELY MACIEL DA SILVA

MIÍASE ORBITAL:

RELATO DE CASO E REVISÃO DE LITERATURA

Trabalho de conclusão de curso na modalidade artigo científico, apresentado como requisito para obtenção do título de bacharel em Odontologia pela Faculdade Rebouças.

Orientadora: Profa. Clenia Emanuela De Sousa Andrade

Campina Grande

2024

FACULDADE REBOUÇAS®
DE CAMPINA GRANDE

FACULDADE REBOUÇAS®
DE CAMPINA GRANDE

JOSÉ LEONARDO PEREIRA MENDES
JULIANY ILIZABELY MACIEL DA SILVA

MIÍASE ORBITAL: RELATO DE CASO E REVISÃO DE LITERATURA

Trabalho de Conclusão de Curso na modalidade *Artigo Cientifico*, apresentado como requisito para obtenção do título de Bacharéis em Odontologia pela Faculdade Rebouças.

DATA DA AVALIAÇÃO: 17 de maio de 2024.

BANCA EXAMINADORA:

Clenia Emanuela de Sousa Andrade
Profª. Esp. Clenia Emanuela de Sousa Andrade
(Orientadora - Faculdade Rebouças)

Jeanne Paula Torres do Nascimento
Profª. Ma. Jeanne Paula Torres do Nascimento
(Examinadora Interna - Faculdade Rebouças)

Reginaldo Fernandes da Silva
Prof. Esp. Reginaldo Fernandes da Silva
(Examinador Interno - Faculdade Rebouças)

AGRADECIMENTOS

José Leonardo Pereira Mendes

Gostaria de expressar minha gratidão a Deus, que me concedeu a oportunidade de viver este sonho. Diante da minha realidade, parecia impossível cursar e concluir um curso tão belo, mas repleto de sacrifícios e desafios financeiros como a Odontologia. Entretanto, Deus não apenas me permitiu ingressar na faculdade, mas está agora concluindo este capítulo tão significativo da minha história.

Não tenho palavras para agradecer à minha mãe, Raquel, que nunca mediu esforços para me ajudar e manter este sonho vivo. Lembro-me de um dia, durante a pandemia, quando saí para Campina Grande para assistir aula. Na despedida, minha mãe mencionou que não tinha sequer um centavo para me dar, nem mesmo para comprar uma pipoca no caminho, mas que iria ficar orando por mim. Tenho certeza, mãe, de que, se não fossem suas orações, eu não teria tido forças para concluir nosso sonho. Sim, é nosso sonho. Obrigado por sonhar comigo.

Minha gratidão se estende à minha família por todo o sacrifício e cuidado dispensados a mim. À minha irmã Luana, que esteve sempre ao meu lado, apoiando-me e incentivando-me, com carinho e entusiasmo, inclusive nos dias em que a faculdade testava minha sanidade, rsrs. Ao meu pai de coração, Geraldo, que sempre esteve presente, ajudando-me, apoiando-me e incentivando-me a aproveitar ao máximo a faculdade. Ao meu pai, Luciano, que, mesmo estando um pouco distante, apoiou-me significativamente ao longo desta jornada, sempre com muita admiração. Um agradecimento especial aos meus avós, Luiz Pereira e Luzia Pereira (in memoriam), que, embora não possam testemunhar o desfecho desta jornada, foram fundamentais com seus conselhos, suas orações e seu amor incondicional. Agradeço também a Luciana por todo apoio e paciência durante este período de TCC, e às minhas irmãs de coração, Bianka e Sophia.

Agradeço aos meus tios e tias, Fabinho, Civaldo, Bel, Paulinho, Quinha, Flávio e Neidinha, que sempre me aconselharam com palavras amigas. Aqui também estendo meu agradecimento aos meus primos, Fernanda, Priscila, Eduardo, Bruno, Levi, Davi e David.

Aos amigos, expresso minha gratidão: Gabriel Braga, Lucas Alves, Renan, Augusto, Renyer, Anderson, Mateus Fernandes, Mateus Nogueira, Paulo Cesar, Luana Farias, Annyelle e Maressa. À minha dupla Juliany, construímos algo bom e duradouro, crescendo e evoluindo juntos, com cada erro e acerto, assim como aos demais que sempre demonstraram carinho e respeito: Catia, Renaly, Artur, Maryana, Simone, Wellington e Alana. A amizade que construímos ao longo do curso é inestimável.

Aos meus queridos professores, agradeço profundamente. O sucesso e profissionalismo começam dentro da faculdade, ao observar professores tão humanos e apaixonados pelo que fazem. Nesta jornada, não faltaram professores com tais qualidades.

Um agradecimento especial à Dra. Clenia Emanuela, que sempre esteve disposta a nos ajudar para que este trabalho de conclusão fosse realizado da melhor maneira possível. Com sua paciência e carinho, alcançamos nosso objetivo.

"O choro pode durar uma noite, mas a alegria vem pela manhã." - Salmos 30:5.

AGRADECIMENTOS

Juliany Ilizabely Maciel Da Silva

Quero agradecer primeiramente a Deus pelo dom da vida e por ter me proporcionado chegar até aqui, dedico tudo isso a minha mãe Érica Maciel que sem ela eu jamais teria conseguido pois sempre me incentivou e deu toda força para não desistir, obrigada mãe a senhora foi minha maior inspiração, a minha base, eu tenho muito orgulho de ser sua filha. Dedico ao meu pai Marcone que não está presente, mas tenho certeza que ele estaria muito orgulhoso da sua filha.

Agradeço ao meu esposo Fernando Júnior por sempre me ajudar e me apoiar em todas a decisões que tomei durante esses 5 anos, obrigada por estar ao meu lado, pois os seus esforços e amor me encorajaram para que eu pudesse realizar o meu sonho; a minha família que me apoiou nessa minha trajetória e sempre tiveram muito orgulho de mim.

Agradeço aos meus amigos que me apoiaram e acreditaram que eu iria conseguir ir até o fim, em especial agradeço a minha amiga de infância, Luana Barbosa, que acreditou, sempre via minha luta e estava feliz por mim, por estar conseguindo terminar o meu curso e uma frase que ela sempre me fala é ¨Grandes coisas estão por vir¨ e nunca vou esquecer de tudo que fez por, obrigada por ser tão importante na minha vida além de uma amiga você é a irmã que nunca tive.

Agradeço aos meus amigos da faculdade, a Cátia que foi a primeira pessoa que conheci antes de entrar na sala de aula e que não imaginava que seriamos amigas, ela sempre estava ali ao meu lado me apoiando e ajudando sempre que eu precisasse, a minha dupla Leozinho mesmo as vezes a gente brigando mas sempre íamos conversar para nos acertarmos rs, você se tornou uma pessoa muito especial durante essa nossa jornada, a Wellington, Artur e em especial a uma pessoa que se tornou uma amiga da qual eu posso confiar, sei que Deus está nos unindo cada vez mais, Maryana, vivemos momentos inesquecíveis, que vamos levar para sempre em nossas vidas.

Agradeço aos professores que sempre estiveram dispostos a ajudar a contribuir para um melhor aprendizado em especial a minha orientadora Clenia Emanuela, agradeço

também a minha instituição por ter me dado todas as chances e ferramentas que me permitiram chegar ao final desse ciclo de maneiras satisfatória.

Por fim sou grata a todos que de forma direta ou indireta participaram da realização desse sonho, pois a perseverança e foco foram essenciais para superar os desafios e chegar até aqui. Durante essa jornada, aprendi lições valiosas que me tornaram uma profissional mais preparada. Concluir este TCC é a realização de um sonho que me motiva a seguir em frente.

MIÍASE ORBITAL: RELATO DE CASO E REVISÃO DA LITERATURA

José Leonardo Pereira Mendes
Juliany Ilizabely Maciel da Silva
Clenia Emanuela de Sousa Andrade

RESUMO

A miíase é uma infestação nos tecidos humanos por larvas de moscas ou vermes que invadem a pele ou orifícios naturais, como nariz, ouvido e olhos, alimentando-se do tecido subcutâneo para completar seu ciclo de vida. Apresenta formas distintas, como miíase furuncular, migratória, e as cavitárias, sendo as oftalmomiíases e a miíase orbital notáveis por sua complexidade. O diagnóstico clínico é essencial, baseando-se na identificação das larvas parasitas, enquanto o tratamento tradicional prioriza a remoção mecânica das larvas sob anestesia. A ivermectina, agente antiparasitário de amplo espectro, emerge como uma alternativa não invasiva promissora. A miíase acomete em maior parte países em subdesenvolvimento ou com padrões de higiene e saneamento precários. O objetivo deste trabalho foi apresentar um relato de caso de uma paciente com miíase na região da órbita; além disso, também foi realizada uma pesquisa bibliográfica, utilizando as seguintes bases de dados: PubMed e Google Scholar. A miíase orbital é uma condição incomum, porém grave, que pode resultar em complicações devastadoras, incluindo a perda completa do globo ocular. A manutenção rigorosa da higiene pessoal é fundamental para evitar a contaminação do paciente. Portanto, medidas preventivas e educacionais devem ser amplamente difundidas, visando não apenas o tratamento eficaz, mas também a prevenção desta condição e suas possíveis complicações.

Palavras-chave: Miíase; Orbital miíase; Diagnóstico e Tratamento.

ABSTRACT

Myiasis is an infestation in human tissues by larvae of flies or worms that invade the skin or natural orifices, such as the nose, ear and eyes, feeding on the subcutaneous tissue to complete their life cycle. It presents different forms, such as furuncular, migratory, and cavitary myiasis, with ophthalmomyiasis and orbital myiasis notable for their complexity. Clinical diagnosis is essential, based on the identification of parasitic larvae, while traditional treatment prioritizes mechanical removal of larvae under anesthesia. Ivermectin, a broad-spectrum antiparasitic agent, emerges as a promising non-invasive alternative. Myiasis mostly affects underdeveloped countries or with precarious hygiene and sanitation standards. The objective of this work was to present a case report of a patient with myiasis in the orbital region; in addition, a bibliographical search was also carried out, using the following databases: PubMed and Google Scholar. Orbital myiasis is an uncommon but serious condition that can result in devastating complications, including complete loss of the eyeball. Strict maintenance of personal hygiene is essential to prevent patient contamination. Therefore,

preventive and educational measures must be widely disseminated, aiming not only at effective treatment, but also at preventing this condition and its possible complications.

Keywords: Myiasis, Orbital myiasis, Diagnosis and Treatment.

1. INTRODUÇÃO

As miíases, enquadradas como zoodermatoses, são caracterizadas pela infestação de larvas de moscas ou vermes nos tecidos e órgãos de seres humanos e animais vertebrados. Predominantemente observadas em nações subdesenvolvidas com condições precárias de higiene e saneamento, essas infestações impactam principalmente idosos, crianças e indivíduos debilitados, afetando frequentemente áreas expostas do corpo, como pernas, braços e face. A classificação dessas infestações considera a localização, a biologia da mosca responsável e o tecido infectado. As larvas invadem a pele ou orifícios naturais, como nariz, ouvido e olhos, alimentando-se do tecido subcutâneo para completar seu ciclo de vida (Barnabé et al., 2016).

A identificação dessas infestações pode ser desafiadora e exigente. O conhecimento específico dos aspectos morfológicos da larva é essencial para a identificação da espécie, uma tarefa geralmente desempenhada por um entomologista treinado. Vários aspectos da larva precisam ser analisados antes que a espécie final seja determinada, o que nem sempre é possível (Francesconi, Lupi, 2012; Hakeem, Bhattacharyya, 2009).

No entanto, a identificação da espécie responsável por um caso de miíase raramente é feita. Dados epidemiológicos sobre a miíase humana são escassos, e o registro dos casos geralmente não é obrigatório. Profissionais de saúde muitas vezes consideram a miíase uma doença de menor importância, levando a um registro inadequado do caso, com larvas e curativos frequentemente descartados sem uma análise mais aprofundada. Em alguns países, os tratamentos domésticos e empíricos dos pacientes são conduzidos por familiares, o que reduz o número de casos atendidos em unidades médicas (Junior; Barros e Marcos 2018).

Existem várias classificações para a miíase, incluindo miíase cutânea, furuncular, migratória de feridas e cavitária. A miíase cutânea, juntamente com a miíase de feridas, é a forma clínica mais frequentemente encontrada (92%). A miíase

cavitária refere-se à infestação de cavidades naturais do corpo, recebendo o nome da região anatômica afetada. Órgãos internos podem ser afetados por larvas de dípteros, como visto em exemplos como miíase nasal e oftalmomiíase (Barnabé et al., 2016; Diaz, 2009; Otranto et al., 2009).

O objetivo desta revisão da literatura foi investigar e apresentar de forma detalhada os diferentes tipos de miíase encontrados na literatura, além de analisar criticamente as diversas abordagens de diagnóstico e as opções terapêuticas disponíveis para essa condição. Além disso, foi incluído um relato de caso de um paciente com miíase em órbita, demonstrando os aspectos clínicos relevantes e os procedimentos terapêuticos realizados.

2. FUNDAMENTAÇÃO TEÓRICA

A miíase pode ter origem em parasitas categorizados como obrigatórios, facultativos ou acidentais. Parasitas obrigatórios necessitam viver e se alimentar dos hospedeiros. Já os facultativos preferem alimentar-se de matéria em decomposição e geralmente evitam invadir tecidos saudáveis. Por outro lado, parasitas acidentais resultam da inalação ou ingestão inadvertida de ovos ou larvas. As categorias clínicas de infestação abrangem furuncular, ferida, intestinal e cavitária. Nas áreas da cabeça e do pescoço, parasitas obrigatórios e facultativos são mais prevalentes, frequentemente causando infestação de feridas (Francesconi; Lupi, 2012; Villwock; Harris, 2014).

Em seres humanos, a miíase é classificada com base na localização, biologia da mosca e tecido infectado. A região mais comum de infestação é em feridas na pele, enquanto áreas menos frequentes incluem olhos, nariz, seios paranasais, garganta e trato urogenital. Essa condição é comumente associada a ambientes tropicais e subtropicais, baixos padrões de higiene, condições habitacionais precárias e estado geral de debilitação. Fatores predisponentes à miíase incluem idade avançada (acima de 60 anos), baixo nível socioeconômico e comorbidades médicas, como comprometimento vascular ou respiratório (Barnabé et al., 2016; Norouzi, Manochehri e Zarrin, 2017; Villwock; Harris, 2014).

Oftalmomiíase Externa

Oftalmomiíase, também conhecida como oculomiíase, é a infestação que afeta qualquer estrutura anatômica do olho. Este fenômeno é subdividido em oftalmomiíase externa, que se refere à infestação superficial, e oftalmomiíase interna. A miíase orbital, ou "oftalmomiíase profonde" (termo francês que significa profundo), é utilizado para abranger tanto a infestação palpebral ou periocular quanto a miíase intraocular (Huynh et al., 2005; Pandey et al., 2016).

Na oftalmomiíase externa, a infestação atinge superficialmente o tecido ocular. A forma mais comum é a miíase conjuntival, uma condição geralmente leve, autolimitada e benigna. Os pacientes frequentemente relatam uma sensação aguda de corpo estranho acompanhada de lacrimejamento, que se inicia abruptamente. No exame oftalmológico, é comum observar uma manifestação unilateral da doença, e o movimento da larva pode ser sentido pelo paciente (Anane e Hssine, 2010).

Durante o exame oftalmológico, o movimento da larva pela superfície externa do globo ocular pode causar sintomas como olho vermelho, fotofobia, hiperemia conjuntival, edema palpebral, hemorragias conjuntivais pontilhadas, formação de pseudomembrana e ceratopatia puntiforme superficial. Oestrus ovis é o principal agente causador da miíase ocular externa, outros agentes implicados nesta forma de doença são Rhinoestrus purpureus, D. hominis, C. bezziana, Lucilia spp. (Jenzeri, 2008; Otranto et al., 2009).

Oftalmomiíase Interna

Oftalmomiíase interna é um termo empregado quando a infestação afeta o segmento anterior ou posterior do globo ocular. A larva da mosca pode ser visualizada no segmento anterior, no espaço vítreo e sub-retiniano. Este quadro clínico pode se desenvolver como uma complicação da Oftalmomiíase externa. No entanto, o local de entrada frequentemente não é aparente, sugerindo que essas larvas provavelmente penetram na esclera e migram para o olho. Geralmente, apenas uma larva é encontrada no interior do olho, no entanto, também foram relatados casos de duas a

três larvas no mesmo olho e envolvimento bilateral pode ocorrer (Foley, Rueda e Wilkerson, 2007; Junior, Marcos e Barros 2018).

Os sintomas associados à oftalmomiíase interna incluem olhos vermelhos, perda de visão, moscas volantes, dor ocular e escotomas. A perda de visão pode ser significativa e está mais frequentemente associada à presença de Hypoderma tarandi. No diagnóstico diferencial, a oftalmomiíase interna deve ser considerada em casos de descolamento de retina, panuveíte, celulite orbitária, coriorretinite e endoftalmite (Hakeem e Bhattacharyya, 2009; Norouzi, Manochehri e Zarrin , 2017).

Miíase Orbital

A miíase orbital predominantemente afeta os idosos, especialmente aqueles com comprometimento da barreira ocular ou periocular, originado por fatores como traumas, intervenções cirúrgicas e úlceras (Francesconi, Lupi, 2012; Khardenavis et al., 2018). A presença da miíase orbital está notavelmente vinculada a tumores malignos, especialmente o câncer de pele na região periocular. A negligência dessas lesões orbitais pode resultar em danos significativos aos tecidos orbitais, desencadeando inflamações graves e propiciando o desenvolvimento de infecções secundárias. Em situações extremas, as larvas podem causar destruição além da órbita, envolvendo os seios da mucosa e até mesmo invadindo intracranianamente, tornando-se potencialmente fatal (Norouzi, Manochehri e Zarrin, 2017; Pandey et al., 2016).

3. RELATO DE CASO

A revisão da literatura foi realizada nas seguintes bases de dados: PubMed e Google Scholar, utilizando os descritores: “Myiasis OR Orbital myiasis AND Diagnosis AND Treatment”. Não foi aplicado restrição de nacionalidade e a janela temporal esteve entre os anos de 2014 a 2024. Após leitura de título e resumo 35 artigos relacionados à miíase orbital foram selecionados, destes, 26 artigos foram incluídos após leitura do texto completo.

Durante a busca, foram excluídos os artigos que não contribuíam diretamente para o entendimento dos aspectos patológicos da miíase, formas de diagnóstico e

tratamento. O foco da investigação foi direcionado para compreender a fisiopatologia da miíase orbital, os métodos diagnósticos mais eficazes e as opções terapêuticas disponíveis. Portanto, a revisão dos métodos de diagnóstico e a avaliação das estratégias terapêuticas mais eficazes desempenham um papel fundamental nesta pesquisa.

Após análise bibliográfica da miíase orbital, foi apresentado um relato de caso de uma paciente idosa, que foi atendida no Hospital de Trauma em Campina Grande – PB. Com presença de diversas larvas na região orbital esquerda e na cavidade nasal, no qual foi feita a remoção das larvas, aplicado o tratamento e posteriormente a paciente foi encaminhada a um Hospital de Referência em Câncer.

Paciente com idade de 84 anos, moradora da zona rural da cidade de Campina Grande - PB, foi atendida pelo serviço de cirurgia e traumatologia buco-maxilo-facial do Hospital de Trauma Dom Luiz Gonzaga na cidade de Campina Grande – Paraíba-Brasil, apresentando quadro de desorientação e agitação, a paciente relatava que sentia “morder seu olho” (sic). Ao exame clínico foi observado extenso ferimento no lado esquerdo da face que envolvia a região frontal, nasal, orbital e periorbital, havia presença de diversas larvas na região orbital esquerda e na cavidade nasal com sinal de epistaxe e odor fétido, o globo ocular esquerdo mostrava-se atrofiado e havia ausência do olho direito (Foto 1).

Foto 1. Paciente após intubação, antes da limpeza cirúrgica.



Fonte: Programa de residência em cirurgia e traumatologia bucomaxilofacial do Hospital de Trauma Dom Luiz Gonzaga.

Segundo o cuidador, a paciente apresentou histórico de neoplasia em região orbital direita com enucleação de globo ocular, e nova lesão neoplásica se desenvolveu na órbita esquerda com metástase para a base de crânio. Quando questionado sobre doenças de base e medicações de uso contínuo, foi informado que a paciente era diabética tipo II, porém não estava em acompanhamento médico e não fazia uso de medicamentos para tal condição, fazia uso contínuo de Alprazolan 1mg e Paracetamol 500mg + Fosfato de Codeína 30mg. Negaram alergia medicamentosa e discrasias sanguíneas.

No atendimento inicial foi realizado procedimento de remoção manual das larvas em centro cirúrgico sob anestesia geral e intubação orotraqueal, foram removidas 121 larvas (Foto 2) sob irrigação a base de soro fisiológico 0,9% e clorexidina degermante 2%. Após a remoção das larvas visíveis realizou aplicação de Calomelano tópico na região orbital afetada.

Foto 2. Larvas removidas pós procedimento.



Fonte: Programa de residência em cirurgia e traumatologia bucomaxilofacial do Hospital de Trauma Dom Luiz Gonzaga.

Nos cortes tomográficos foi observado detritos necróticos no olho esquerdo com perda das estruturas anatômicas normais da órbita esquerda na cavidade orbital esquerda além de aspecto “roído por traça” dos ossos da base do crânio, além do frontal, nasal, maxila e zigoma (Foto 3).

Foto 3. Reconstrução 3D visualização da destruição causada pela neoplasia.



Fonte: Programa de residência em cirurgia e traumatologia bucomaxilofacial do Hospital de Trauma Dom Luiz Gonzaga.

A paciente seguiu para internação e foi prescrito Ceftriaxona 1G a cada 12 horas, Tramadol Cloridrato 100mg/2ml a cada 08 horas e Ivermectina 6mg 01 comprimido a cada 24 horas (01 comprimido a cada 30 kg durante 02 dias) além de hidratação venosa e cuidados gerais. Os resultados dos exames hematológicos foram: Hemograma com série vermelha abaixo da normalidade (hemoblobina 9,2 g/dL e hematócrito 27,0 %) leucocitose de 28.500 mm3, proteína C reativa – quantitativa: 128 mg/L, glicemia capilar: 120 mg/dL, uréia elevada: 64 mg/dL bem como creatinina: 1,4 mg/dL.

No segundo dia de internação foram retiradas 30 larvas que estavam mortas na superfície da lesão, no terceiro dia não foi observada larvas e o uso da Ivermectina foi suspenso (Foto 4 e 5). A paciente foi encaminhada a um Hospital de Referência em Câncer para cuidados paliativos e não foi possível realizar acompanhamento.

Foto 4. Larvas removida no segundo dia.



Foto 5. Segundo dia de limpeza.



Fonte: Programa de residência em cirurgia e traumatologia bucomaxilofacial do Hospital de Trauma Dom Luiz Gonzaga.

4. DISCUSSÃO

A miíase orbital afeta principalmente os indivíduos idosos, em especial aqueles cuja barreira ocular ou periocular está danificada, com causas que incluem trauma, cirurgia e úlceras. Na nossa pesquisa, as idades dos pacientes variaram de 12 a 98 anos, com uma média na idade de 56,8 (Khardenavis et al., 2018).

Esta condição está associada principalmente a tumores malignos, especialmente câncer de pele ao redor dos olhos, essas feridas orbitais negligenciadas podem gerar destruição maciça dos tecidos orbitais e serem acompanhadas por inflamações graves e infecções secundárias e em casos extremos, as larvas podem causar destruição além da órbita com seios da mucosa e invasão intracraniana que pode ser fatal (Huang, Liu e Liang, 2020).

Provavelmente o principal fator predisponente para a infestação de larvas em nossa paciente foi o grande leito de tecido necrótico oferecido pela neoplasia presente, além disso, o estado geral de saúde precário, a falta de autocuidado e comunicação foram outros fatores possíveis. Dos casos pesquisados as neoplasias em região orbital ganharam mais destaque, seguido de pacientes que apresentaram doenças sistêmicas não compensadas como a diabetes e hipertensão e que viviam

em zona rural. Os demais fatores de risco foram: trauma, picada de inseto, alcoolismo, fratura em face, implante de córnea, e paciente internado e sedado (Pandey et al., 2016).

Os principais sinais e sintomas apresentados pelos pacientes foram: dor, formigamento ou sensação de rastejamento na área afetada por larvas, fotossensibilidade ou diminuição da acuidade visual, área necrótica, odor e secreção fétidas, edema e sensação de corpo estranho (Huang, Liu e Liang 2020).

A miíase é diagnosticada clinicamente com base na presença de vermes parasitas de moscas. A remoção mecânica de larvas sob anestesia local ou geral é o tratamento tradicional e comprovado para casos infestados de miíase. Nas infestações mais profundas, a aplicação local de várias substâncias, como óleo de terebentina, óleo mineral, éter, clorofórmio, cloreto de etila, cloreto de mercúrio, creosoto, solução salina, fenol, calomelano, azeite de oliva ou iodofórmio pode ser usada para garantir a remoção completa de todas as larvas (Balasubramanya et al., 2003; Parwani et al., 2014).

A ivermectina é um agente antiparasitário de amplo espectro que nos últimos anos vem sendo usado com sucesso como um meio não invasivo para tratar miíase orbitária. Pertence à classe dos macrolídeos semissintético que foi introduzido como um anti-helmíntico seguro em mamíferos. A dose oral de ivermectina é de 200 µg / kg de peso corporal (Puthran et al., 2012). A paciente apresentada no relato de caso deste artigo recebeu doses de ivermectina durante 02 dias.

A metabolização da ivermectina é pelo fígado e é quase completamente excretada nas fezes. O medicamento é contraindicado na gravidez, pois efeitos teratogênicos foram observados em estudos em camundongos. Além disso, não há dados de segurança e eficácia para uso em crianças com peso <15 kg. Outra contraindicação é a alergia conhecida ao medicamento. Os efeitos colaterais da ivermectina são raros devido ao seu mecanismo de ação específico do parasita, os efeitos colaterais listados são tontura, prurido, diarreia, náusea, dor abdominal e fadiga (Mansukhani et al., 2017).

O prognóstico dos pacientes acometidos por essa condição depende de uma variedade de fatores, incluindo o tempo decorrido desde o início dos sintomas, a extensão da infestação e a presença de outras condições associadas. Em casos

graves, podem ocorrer danos permanentes, como perda de visão, necrose tecidual e até mesmo complicações sistêmicas. O tratamento mais rápido possível é fundamental para evitar complicações. Contudo, é importante monitorar de perto os pacientes afetados pela miíase orbital durante o processo de recuperação, para detectar precocemente qualquer sinal de complicações ou recorrência da infestação (Mansukhani et al., 2017; Parwani et al., 2014).

5. CONCLUSÃO

A miíase orbital é uma condição incomum, porém grave, que pode resultar em complicações devastadoras, incluindo a perda completa do globo ocular. Reconhecer os sinais precoces e agir prontamente com a remoção cuidadosa das larvas é essencial para o tratamento bem sucedido. Além disso, a prevenção desempenha um papel crucial na gestão dessa condição. A manutenção rigorosa da higiene pessoal é fundamental para evitar a infestação por moscas que depositam os ovos, enquanto a conscientização da população de risco é vital para identificar e tratar casos precocemente. Isso é particularmente importante em pacientes com lesões cancerígenas, onde a presença de larvas pode agravar ainda mais a condição. Portanto, medidas preventivas e educacionais devem ser amplamente difundidas, visando não apenas o tratamento eficaz, mas também a prevenção da miíase orbital e suas possíveis complicações.

REFERÊNCIAS

ANANE, S., HSSINE, L.B.. **Miíase humana conjuntival [sic] por Oestrus ovis no sul da Tunísia.** Touro. Soc. Patol. Exot. 2010.

BALASUBRAMANYA, R., PUSHKER, N., BAJAJ, M. S., RANI, A.. **Massive orbital and ocular invasion in ophthalmomyiasis.** Canadian Journal of Ophthalmology, 2003.

BARNABÉ, A. S. et al.. **Epidemiologia da miíase cutânea: Revisão da literatura.** Atas de Ciências da Saúde. São Paulo, 2016.

DIAZ, J.H.. **Miíase e tungíase, capítulo 295. Em Mandell GL, Bennett JE, Dolin R. (ed), Princípios e práticas de doenças infecciosas de Mandell, Douglas e Bennett, vol 2.** Churchill, Livingstone, Elsevier, Filadélfia, PA. 2009.

FERNANDES, L.F., PIMENTA, F.C., FERNANDES, F.F.. **Primeiro relato de miíase humana no estado de Goiás, Brasil: frequência dos diferentes tipos de miíase, seus diversos agentes etiológicos e fatores associados.** J. Parasitol. 2009.

FOLEY, D.H., RUEDA, L.M., WILKERSON, R.C.. **Informações sobre a biogeografia global de mosquitos a partir de registros de espécies de países.** J. Med. Entomol. 2007.

FRANCESCONI, F.; LUPI O.. **Myiasis.** Clin Microbiol Rev. 2012.

HAKEEM, M.J., BHATTACHARYYA, D.N.. **Miíase humana exótica.** Viagem Médica. Infectar. 2009.

HUANG, Y. L., LIU, L., LIANG, H. et al.. **Orbital myiasis: A case report and literature review.** Medicine, 2020.

HUYNH, N., DOLAN, B., LEE, S., WHITCHER, J.P., STANLEY, J**.. Manejo da oftalmomiíase externa feniciática.** Ir. J. Oftalmol. 2005.

JENZERI, S. et al.. **Oftalmomiíase externa manifestando-se com ceratouveíte.** Internacional Oftalmol. 2008.

JUNIOR, A. S. C., MARCOS, A. A. A., BARROS, G. S. S., Moraes, G. N.. **Oftalmomiíase externa.** Revista Brasileira De Oftalmologia, 2018.

JUNIOR, J. C. M., KEIM, F. S., IAROCRINSKI, J.. **Oftalmomiíase pós-traumática: relato de caso e revisão de literatura.** Revista Brasileira De Oftalmologia, 2010.

KHARDENAVIS, S. J., KULKARNI, S., KHARDENAVIS, V., DESHPANDE, A.. **Ophthalmomyiasis in a case of basal cell carcinoma of eyelid.** BMJ Case Reports, 2018.

KOKCAM, I., SAKI, C.E.. **Um caso de miíase cutânea causada por Wohlfahrtia magnifica.** J. Dermatol. 32 : 459–463. 2005.

MAHAL, J.J., SPERLING, J.D.. **Furuncular myiasis from Dermatobia hominus: a case of human botfly infestation**. J Emerg Med. 2010.

MANSUKHANI, S. A., NICHOLSON, A. D., AGRAWAL, A. H., HUSSAIN, F. S. **Orbital myiasis presenting in a patient with fungating squamous cell carcinoma : Is there a role for ivermectin ?** Case Report, 2017.

MCGRAW, T.A., TURIANSKY, G.W.. **Miíase cutânea**. Geléia. Acad. Dermatol. 58 : 907–926. 2008.

NOROUZI, R., MANOCHEHRI, A., ZARRIN, S.. **External ophthalmomyiasis caused by Lucilia sericata (Diptera: Challiphoride) larva**. Iranian Journal of Parasitology, 2017.

OTRANTO, D., CANTACESSI, C., SANTANTONIO,. M., RIZZO, G.. **Oestrus ovis causando miíase ocular humana: do campo ao centro da cidade.** Clin. Exp. Oftalmol. 2009.

PANDEY, T. R., SHRESTHA, G. B., SITAULA, R. K., SHAH, D. N.. **A Case of Orbital Myiasis in Recurrent Eyelid Basal Cell Carcinoma Invasive into the Orbit.** Case Reports in Ophthalmological Medicine, 2016.

PARWANI, R. N., PATIDAR, K. A., PARWANI, S. R., WANJARI, S. P.. **Exuberant oral myiasis caused by Musca domestica (Housefly).** Journal of Global Infectious Diseases, 2014.

PUTHRAN, N., HEGDE, V., ANUPAMA, B., ANDREW, S.. **Ivermectin treatment for massive orbital myiasis in an empty socket with concomitant scalp pediculosis.** Indian Journal of Ophthalmology, 2012.

ROYCE, L.A., ROSSIGNOL, P.A., KUBITZ, M.L., BURTON, F.R.. **Recuperação de uma larva de Gasterophilus de segundo ínstar em uma criança humana: um relato de caso.** Sou. J. Trop. Med. Hig. 1999.

SHERMAN, R.A.. **Miíase de feridas em áreas urbanas e suburbanas dos Estados Unidos.** Arco. Estagiário. Med. 2004.

VILLWOCK, J. A., HARRIS, T. M.. **Head and neck myiasis, cutaneous malignancy, and infection: A case series and review of the literature.** Journal of Emergency Medicine, 2014.

ANEXOS

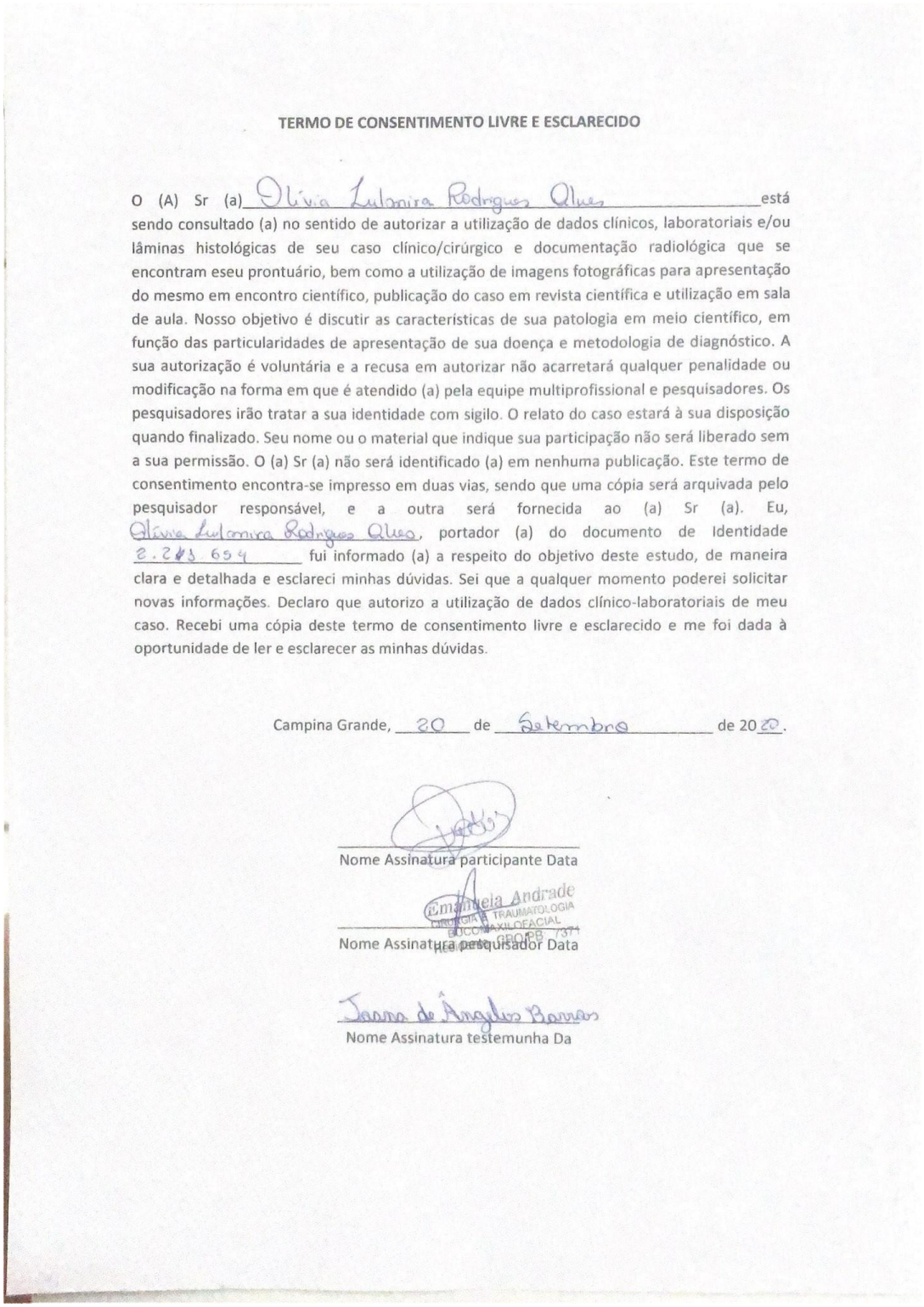

TERMO DE CONSENTIMENTO LIVRE E ESCLARECIDO

O (A) Sr (a) Olívia Lulamira Rodrigues Alves está sendo consultado (a) no sentido de autorizar a utilização de dados clínicos, laboratoriais e/ou lâminas histológicas de seu caso clínico/cirúrgico e documentação radiológica que se encontram eseu prontuário, bem como a utilização de imagens fotográficas para apresentação do mesmo em encontro científico, publicação do caso em revista científica e utilização em sala de aula. Nosso objetivo é discutir as características de sua patologia em meio científico, em função das particularidades de apresentação de sua doença e metodologia de diagnóstico. A sua autorização é voluntária e a recusa em autorizar não acarretará qualquer penalidade ou modificação na forma em que é atendido (a) pela equipe multiprofissional e pesquisadores. Os pesquisadores irão tratar a sua identidade com sigilo. O relato do caso estará à sua disposição quando finalizado. Seu nome ou o material que indique sua participação não será liberado sem a sua permissão. O (a) Sr (a) não será identificado (a) em nenhuma publicação. Este termo de consentimento encontra-se impresso em duas vias, sendo que uma cópia será arquivada pelo pesquisador responsável, e a outra será fornecida ao (a) Sr (a). Eu, Olívia Lulamira Rodrigues Alves, portador (a) do documento de Identidade 2.283.654 fui informado (a) a respeito do objetivo deste estudo, de maneira clara e detalhada e esclareci minhas dúvidas. Sei que a qualquer momento poderei solicitar novas informações. Declaro que autorizo a utilização de dados clínico-laboratoriais de meu caso. Recebi uma cópia deste termo de consentimento livre e esclarecido e me foi dada à oportunidade de ler e esclarecer as minhas dúvidas.

Campina Grande, 20 de Setembro de 2020.

Nome Assinatura participante Data

Emanuela Andrade
CIRURGIÃ TRAUMATOLOGIA BUCOMAXILOFACIAL
CROPB 7371

Nome Assinatura pesquisador Data

Joana de Ângelus Barros

Nome Assinatura testemunha Da