FACULDADE REBOUÇAS DE CAMPINA GRANDE
BACHARELADO EM MEDICINA VETERINÁRIA

CÓLICA POR COMPACTAÇÃO DE COLÓN EM EQUINO – RELATO DE CASO

IOHANA RAISSA GOMES DE FRANÇA
NATANAEL FRANCISCO DOS SANTOS

Campina Grande-PB,
2024

IOHANA RAISSA GOMES DE FRANÇA
NATANAEL FRANCISCO DOS SANTOS

CÓLICA POR COMPACTAÇÃO DE COLÓN EM EQUINO – RELATO DE CASO

Trabalho de conclusão de curso na modalidade *artigo científico*, apresentado como requisito para obtenção do título de bacharel em Medicina Veterinária pela Faculdade Rebouças.

Orientador: Prof. Me. Esp. Lucas Beserra de Carvalho

Campina Grande-PB,

2024

IOHANA RAISSA GOMES DE FRANÇA
NATANAEL FRANCISCO DOS SANTOS

CÓLICA POR COMPACTAÇÃO DE COLÓN EM EQUINO – RELATO DE CASO

Trabalho de Conclusão de Curso na modalidade *Artigo Cientifico*, apresentado como requisito para obtenção do título de Bacharéis em Medicina Veterinária pela Faculdade Rebouças.

DATA DA AVALIAÇÃO: 04 de junho de 2024.

BANCA EXAMINADORA:

Prof. Esp. Lucas Beserra de Carvalho
(Orientador - Faculdade Rebouças)

Prof. Dr. José Matias Porto Filho
(Examinador Interno - Faculdade Rebouças)

Prof. Me. Thyago Araújo Gurjão
(Examinador Interno - Faculdade Rebouças)

AGRADECIMENTOS

Em primeiro lugar, a Deus, que fez com que meus objetivos fossem alcançados, durante todos os meus anos de estudos.

Aos meus pais Lailma e Luciano, que me incentivaram nos momentos difíceis e compreenderam minha ausência enquanto eu me dedicava ao curso e à realização deste trabalho, os senhores foram e continuam sendo minha base por toda a vida.

Aos meus irmãos Yasmim e Igor, por sempre acreditarem que eu seria capaz de chegar até aqui, por segurarem a minha mão quando pensei em desistir, quando eu achei que não seria capaz, vocês são pilares fundamentais na minha vida e no meu crescimento profissional.

A minha sobrinha Sarah Vitória, que me fez conhecer o amor de tia e que me faz acreditar que o meu amor pelos animais me levaria longe e que seria essa a maior herança que eu deixaria para ela.

Ao meu esposo, Artulio, externo minha gratidão por tudo que abdicou para que eu pudesse chegar até aqui, todas as idas e vindas para a faculdade, para os estágios e todo o impulso que me deu durante esses 5 anos de graduação, você é um dos pilares mais importantes que segura o meu alicerce e sem você eu não teria chegado até aqui.

Aos meus amigos, Daniela, Erick, Jessyca, Úrsula, Luiza, Carlos, sou grata por cada palavra de incentivo, por cada lágrima que compartilhei e vocês enxugaram e me mostraram que aquele seria mais um dia difícil que passaria logo e que o último dia de curso estaria próximo e seria incrível, sem o apoio de vocês eu não seria hoje médica veterinária.

A minha dupla Natan, por todo o estresse compartilhado, pelo desafio enorme que enfrentamos juntos e por sempre me fazer acreditar que seríamos capazes de chegar até aqui e olha só conseguimos.

Aos meus colegas de curso em especial (Gabrielly, Thallya, Katarine, Anderson e José Claúdio) com quem convivi intensamente durante os últimos anos, pelo companheirismo e pela troca de experiências que me permitiram crescer não só como pessoa, mas também como formando.

Ao professor Lucas Carvalho, por ter sido nosso orientador e ter desempenhado tal função com dedicação e amizade.

Aos amigos de profissão que conquistei durante os estágios finais, obrigada por todo conhecimento compartilhado, por todo o carinho e cuidado que me receberam em cada dia desse momento único e por me fazerem ter total certeza da escolha que fiz para a minha vida.

Iohana Raissa Gomes de França

Primeiramente, agradeço a Deus, pela força, saúde e sabedoria concedidas durante toda a minha trajetória acadêmica e segundo aos meus familiares, em especial meus pais e irmãos, pois sem eles tudo teria sido mais difícil. Sou profundamente grato por terem confiado e apostado no meu potencial. Mesmo diante das dificuldades, tudo acabou se encaixando e dando certo. Em vários momentos pensei em desistir, mas vocês sempre estiveram firmes e fortes, me dando o suporte necessário para superar todos os obstáculos.

Agradeço também a alguns amigos de Pirpirituba-PB, que me apoiaram durante todo o processo da graduação. Aos meus colegas de curso, pela parceria, troca de ideias e momentos de descontração que tornaram a caminhada mais leve e agradável. Em especial, aos amigos Thalya, Gabrielly, Iohana e Katarine, obrigado pelo apoio e incentivo durante os desafios encontrados ao longo do curso. Gratidão especial aos meus amigos Anthony, Teofilho e Júlio Dias, que esteve e está presente em minha vida nos difíceis, e que independente de qualquer coisa foi uma ponte de suporte.

Meu grande amigo e companheiro Lucas, obrigado por me apoiar e ser uma pessoa incrível durante grande parte deste processo, especialmente nesta reta final. Obrigado por tudo. Com certeza, Deus tem planos incríveis para nossas vidas.

Por fim, gostaria de agradecer a todos os locais que abriram as portas para estágio, especialmente meus colegas Jesus Cavalcante e Isa Maria.

Gostaria de expressar minha sincera gratidão ao meu orientador, Lucas Beserra, por seu apoio inestimável ao longo de todo este processo. Sua orientação, paciência e vasto conhecimento foram fundamentais para o desenvolvimento deste trabalho. Agradeço por todas as reuniões, pelas sugestões valiosas e pela confiança depositada em mim. Sem sua dedicação e orientação, a conclusão deste trabalho não teria sido possível. Sua expertise e capacidade de motivar foram essenciais para superar os desafios e alcançar os objetivos propostos. Muito obrigado, Lucas por ser um mentor exemplar e por todo o apoio que me proporcionou durante esta jornada acadêmica.

Natanael Francisco dos Santos.

CÓLICA POR COMPACTAÇÃO DE COLÓN EM EQUINO– RELATO DE CASO

Iohana Raissa Gomes de França
Natanael Francisco dos Santos
Orientador: Prof. Esp. Lucas Beserra Carvalho

RESUMO

O principal enfoque está na cólica por compactação, uma obstrução intestinal decorrente do acúmulo de alimentos desidratados. O relato de caso apresenta uma análise detalhada da anatomia e fisiologia do sistema digestivo dos cavalos, ressaltando a complexidade e a relevância de cada órgão e estrutura envolvida. Também aborda os sintomas clínicos, diagnóstico e tratamento da cólica equina, com ênfase na cólica por compactação. Através da descrição de um caso clínico, o estudo demonstra a aplicação prática dos conhecimentos teóricos abordados, exemplificando o caso de um cavalo da raça Quarto de Milha que foi admitido em uma clínica veterinária com sintomas de cólica por compactação. O caso ressalta os procedimentos de diagnóstico e tratamento realizados, assim como a evolução do paciente até o desfecho fatal, destacando a gravidade dessa condição e a importância de um tratamento precoce e adequado. Ao unir embasamento teórico com um relato de caso clínico, o trabalho colabora para a compreensão e a abordagem da cólica equina, oferecendo perspectivas valiosas para profissionais veterinários e do ramo equino.

Palavras-chave: Equino; Veterinária; Diagnóstico.

ABSTRACT

The main focus is on impaction colic, an intestinal obstruction resulting from the accumulation of dehydrated food. The case report presents a detailed analysis of the anatomy and physiology of the horse's digestive system, highlighting the complexity and relevance of each organ and structure involved. It also addresses the clinical symptoms, diagnosis, and treatment of equine colic, with an emphasis on impaction colic. Through the description of a clinical case, the study demonstrates the practical application of the theoretical knowledge discussed, exemplifying the case of a Quarter Horse admitted to a veterinary clinic with symptoms of impaction colic. The case highlights the diagnostic and treatment procedures performed, as well as the patient's progression to a fatal outcome, emphasizing the severity of this condition and the importance of early and adequate treatment. By combining theoretical background with a clinical case report, the work contributes to the understanding and approach to equine colic, offering valuable insights for veterinary professionals and those in the equine field.

Keywords: Equine; Veterinary; Diagnosis.

1. INTRODUÇÃO

O Brasil se destaca como o país com maior número de equinos dentro do contexto latino-americano, sendo assim considerado a pedra angular do complexo do agronegócio no quesito cavalos. A indústria equina gera aproximadamente 7,3 bilhões de reais em renda e é responsável pela criação de 3,2 milhões de empregos, tanto diretos quanto indiretos. Por essa razão, o Brasil se destaca como o principal produtor de cavalos, contabilizando um número total de oito milhões de animais. (Neves, et. al. 2020)

A síndrome cólica ou abdômen agudo em equinos trata-se de uma condição que surge a partir de uma série de problemas no trato gastrointestinal, manifestando-se através de sintomas como dor abdominal, que geralmente têm sua origem neste mesmo local. A cólica é bastante comum na medicina veterinária de equinos, sendo uma das principais causas de morte da espécie. Diversos fatores podem desencadear essa condição, sendo a compactação uma das principais causas. (Silva, et al. 2024).

A cólica por compactação é a obstrução do intestino onde fica bloqueado grandes massas de comida desidratada, o que causa a obstrução do lúmen intestinal. Em geral, as compactações ocorrem em locais onde o intestino apresenta mudança de movimento e ocorre redução de seu lúmen, como em algumas partes onde diferentes regiões do intestino se encontram ou em áreas onde ele é naturalmente mais estreito. Os locais mais frequentes incluem o ceco, a flexura pélvica e o cólon transverso. (Travassos e Silva. 2021).

Portanto, o objetivo é relatar um caso clínico de cólica por compactação em equinos da raça Quarto de Milha, fornecendo uma análise abrangente das causas, sintomas, diagnóstico, tratamento e desfecho do caso, com o intuito de contribuir para o conhecimento e a compreensão dessa condição específica em uma das raças mais populares entre os equinos.

2. FUNDAMENTAÇÃO TEÓRICA

2.1 Anatomia

O esôfago tem início na região dorsal, e se move para o lado esquerdo na altura do pescoço. Em seguida, se aproxima gradualmente para uma posição mediana. Embora o esôfago se encontre mais ventral à traqueia, se encontra de forma imediata antes de entrar no tórax. Assume um trajeto mais reto quando o pescoço se estende. Ele é macio para ser identificado na palpação, no entanto, a sua posição é revelada quando o animal realiza o processo de deglutição. (Reed et al. 2018).

O estômago dos equinos encontra-se dentro da porção esquerda do abdome, assim como outros estômagos simples, ele consiste basicamente em duas partes que se encontram em um ângulo ventral, a parte esquerda, pré-pilórica, a região direita ou pilórica é estreita e se estende por cima da linha mediana até se unir ao duodeno. (Keith M. 2004).

Anatomicamente, a parte interna do estômago é dividida em quatro regiões: cárdica, fúndica, corpo e pilórica. Sua parede é formada por diferentes camadas, incluindo a serosa, três camadas musculares, submucosa e mucosa. A mucosa contém áreas pavimentosa e secretora, formando assim um estômago unicavitário composto. A região onde essas áreas se encontram é chamada de margo plicatus e é mais propensa a lesões ulcerativas. (Aranzales e Alves 2013).

Destaca-se a importância de ter em mente que a alimentação dos equinos deve ser adequada às suas características fisiológicas. Os equinos têm um estômago relativamente pequeno, sendo que o excesso de comida pode levar à distensão, ocorrência de cólicas ou dores abdominais, fermentação e problemas como diarreias, eczemas e até mesmo congestão pélvica. (Silva, 1998).

O intestino delgado é constituído por três partes: duodeno, jejuno e íleo. Inicia no piloro e finaliza no ceco, onde tem início o intestino grosso. Tem capacidade média de de 40 a 50 litros de armazenamento e cerca de 22 metros de comprimento. Quando o intestino está cheio, seu diâmetro varia de 7,5 a 10 centímetros. E a sua principal função é realizar a digestão e a absorção dos alimentos. (Souza, 2019).

Nos cavalos, os intestinos ocupam uma grande parte da cavidade abdominal. Enquanto o intestino delgado passa despercebido, o intestino grosso passa por uma grande expansão e alteração. Ele serve como uma câmara para fermentação microbiana e adquire uma forma e disposição que tornam difícil identificar semelhanças entre suas partes e as de outros animais. No entanto, essas

semelhanças podem ser inferidas a partir das conexões e do suprimento de sangue, e confirmadas por meio do desenvolvimento. (Keith M, 2004).

O intestino delgado dos equinos é subdividido em três partes principais: o duodeno, o jejuno e o íleo. O duodeno é a primeira porção do intestino delgado e recebe substâncias digestivas do pâncreas e da vesícula biliar através do ducto biliar comum. O jejuno é responsável por grande parte da absorção de nutrientes, enquanto o íleo conecta-se ao ceco, onde ocorre a fermentação da fibra e absorção adicional de nutrientes. A estrutura do intestino delgado dos cavalos inclui vilosidades intestinais, que aumentam significativamente a área de absorção, e glândulas intestinais que liberam enzimas digestivas. A irrigação sanguínea do intestino delgado é abundante, levando sangue oxigenado e nutrientes para as células intestinais. Além disso, uma inervação adequada é essencial para uma função correta do intestino delgado, coordenando os movimentos peristálticos e a absorção de nutrientes. Portanto, é fundamental ter um entendimento detalhado da estrutura do intestino delgado nos equinos para o manejo da nutrição e a identificação de problemas gastrointestinais nesses animais. (Getty, R. 2009).

O intestino grosso dos equinos é uma estrutura de grande importância do sistema digestório, nele encontramos microrganismos que atuam na fermentação dos nutrientes e das fibras que o intestino delgado não absorve. Medindo aproximadamente 7 metros de comprimento, sendo dividido em cólon (subdividido em cólon dorsal esquerdo e direito, o ventral esquerdo e direito e o cólon menor, e reto. (Hillebrant e Dittrich, 2015).

O intestino grosso do cavalo é formado por seções grandes, bem estruturadas e divididas em compartimentos. Na parte final do íleo está o ceco, que tem uma capacidade média de 25 a 35 litros e está ligado ao ceco direito, fazendo parte do ceco maior, que tem aproximadamente o dobro da capacidade. O intestino grosso é composto pelo ceco direito, pelo ceco esquerdo, e pelas partes esquerda e direita do ceco ventral, totalizando cerca de 3 a 4 metros de comprimento. As quatro seções do intestino grosso estão conectadas por dobras conhecidas como flexuras, que são significantes devido à alteração na população microbiana de uma região para outra. (Brandi, Furtado. 2009).

O cólon maior começa no ceco e segue cranialmente pela parte ventral da parede abdominal direita, onde se direciona para a esquerda, formando a flexura

esternal. Continua caudalmente na parede abdominal esquerda, em direção à pelve, onde diminui de diâmetro e faz um giro dorsal de 180 graus, originando a flexura pélvica. A flexura diafragmática é formada na região do diafragma e se transforma em cólon transverso. O cólon menor é a continuação direta do cólon transverso e termina dentro da cavidade pélvica, sendo reto. (Nunes e Bromerschenkel, 2017).

A função geral do ceco e do cólon é de recuperar eletrólitos e líquidos da ingestão que deixa o íleo. Na maioria das espécies de herbívoros, a função foi expandida para a inclusão da digestão fermentativa. As funções que se completam nos cólons dos herbívoros não ruminantes são as fermentativas e absortivas. A estrutura deste sistema favorece a interação sofisticada entre fermentação e absorção; no entanto, essa relação acarreta uma dependência mútua entre os dois processos, de modo que perturbações na fermentação podem causar impactos significativos na absorção e vice-versa. (Klein, 2014).

No início do cólon existe um marca-passo que produz ondas lentas que levam o material no sentido peristáltico, e um outro no terço médio do cólon que produz no sentido oral ondas que se chama antiperistáltico, já no sentido aboral peristáltico, faz com que a digestão fique um maior período na região ventral do cólon. Todavia, após a região do terço médio do cólon a digesta depende exclusivamente da ação do marca-passo, que irá liberar outro tipo de onda, conhecida por sucessão de picos migratórios, provocando a contração dos músculos lisos do órgão, promovendo a o transporte no sentido aboral da digesta. (Souza, 2019).

O reto é uma parte importante do sistema digestivo dos cavalos, continuando o cólon descendente além da entrada pélvica. Ele fica totalmente envolvido por tecido conjuntivo rico em tecido adiposo, o que o protege e o sustenta. A posição do reto pode variar dependendo do preenchimento do intestino e do sexo do animal. Nas éguas, o reto geralmente está localizado sobre o útero e a vagina. No entanto, às vezes, essas estruturas podem se deslocar lateralmente, o que é bastante comum. Isso permite que o reto entre em contato com a bexiga urinária. Nos machos, a superfície ventral do reto fica sobre a bexiga urinária, a uretra e as glândulas genitais acessórias. Essas interações são importantes para entender as relações anatômicas dentro do corpo do cavalo. (Keith M. 2004).

O ânus dos cavalos desempenha um papel crucial no processo de excreção de resíduos. Situada na parte posterior do sistema digestivo, essa estrutura é formada

por uma mistura de músculos esfincterianos e pele, criando assim um orifício controlado. Essa passagem possibilita a liberação das fezes para fora do corpo durante a evacuação. Além disso, o reto é revestido internamente por uma mucosa que auxilia na passagem das fezes e protege contra possíveis danos durante o processo de eliminação. A anatomia detalhada do ânus dos equinos desempenha um papel essencial na promoção da saúde digestiva e no bem-estar geral desses animais. (Yutian et. al 2018).

2.2 Cólica equina

Cólica ou abdômen agudo é caracterizado por uma dor intensa e aguda na região abdominal, seguida de sinais sistêmicos, que podem levar a óbito o animal, fazendo assim necessária a intervenção médica, com o auxílio clínico ou cirúrgico. Para a escolha correta do tratamento, é necessário se basear nos sinais clínicos apresentados, anamnese, achados laboratoriais. (Francellino, et al. 2015).

O termo cólica por compactação é empregado para descrever a obstrução do interior do intestino por acúmulo de alimentos desidratados que levam a um bloqueio simples do fluxo intestinal e que normalmente não resultam em morte do tecido ou falta de oxigênio, sendo a principal razão de cólicas em cavalos. (Ferreira, et al, 2009)

Os sinais clínicos da cólica são caracterizados por uma dor abdominal aguda, que vai de discreta a moderada, tornando-se intermitente ou contínua. Diante das ações mostradas pelos animais com dor abdominal aguda, é possível observar o escoicear e rolar ao chão, golpear o abdômen e olhar para o flanco. É possível ainda observar uma intensa sudorese, distensão abdominal, perda do apetite e a posição de micção. Na avaliação dos achados clínicos, a frequência cardíaca pode estar levemente alterada devido aos episódios de dor. As descargas abdominais e burburinhos abdominais quase sempre se encontram diminuídas e em alguns casos ausente. (Nunes e Bromerschenkel, 2017).

Os diferentes tipos de cólicas podem ser classificados de acordo com a área de origem e as causas principais. Podemos, dessa forma nomeá-los: dores de estômago, do intestino delgado ou do intestino grosso, por bloqueio ou impactação de alimentos, por desidratação, por obstrução estrangulante, por hérnias diafragmáticas, inguinais ou iguino escrotais e umbilicais, por obstrução funcional do íleo, cólicas espasmódicas, por deslocamento do cólon esquerdo ou direito, presença de

enterólitos e areias intestinais. As dores mais comuns incluem: por bloqueios, causados por obstruções no intestino grosso e por excesso de ingestão de alimentos não digeríveis; dor gasosa, relacionada à distensão do intestino grosso; espasmódica, associada ao acúmulo excessivo de gases no sistema digestivo. A dor causada por parasitas é o resultado de um grande número de vermes no trato gastrointestinal, resultando em obstruções e associada à colite e inflamação do intestino grosso. O deslocamento ou torção, conhecido como vólvulo, envolve o enrolamento ou posição incorreta do intestino. (Silva, et al. 2021).

No estômago dos equinos, acontece uma parte da digestão proteica e uma degradação fragmentada dos alimentos, ou melhor, a digestão enzimática ou química. Apresenta também uma porção aglandular de epitélio escamoso estratificado que não possui mecanismos de defesa contra o suco gástrico. É considerado que nessa região existe uma predominação de processos digestivos baseados no alto teor de matéria orgânica e pH enquanto as atividades microbianas degradam carboidratos simples em açúcares e amido, elas também podem decompor proteínas usando enzimas vegetais. Quando se trata de dietas com alto teor de grãos, o pH aumenta rapidamente devido à secreção mais lenta de gastrina na presença de grãos, em comparação com dietas ricas em alimentos volumosos. (Silva, 2022).

O capim elefante é amplamente cultivado no Brasil devido à sua alta produtividade e adaptabilidade. Devido ao alto teor de fibra, principalmente após 180 dias de crescimento, seu consumo tem sido relacionado a cólicas por compactação. Além das compactações no cólon maior associadas a este volumoso, foram registrados dois casos deste problema devido ao consumo de palha de feijão, que também é um volumoso de qualidade inferior. A qualidade do volumoso, a disponibilidade de água, problemas de dentição, falta de exercício e mudanças recentes no manejo (de extensivo para intensivo) podem desencadear cólicas por compactação. (Pessoa, 2011).

A terapia clínica para as compactações consiste basicamente em hidratar e lubrificar materiais para facilitar e fazer com que essa massa intestinal diminua a sua dimensão para que possa ser excretado por sua motilidade gastrointestinal normal. Algumas das compactações correspondem ao tratamento clínico, caso o tratamento seja intervindo de imediato e consiste basicamente no controle da dor, hidratação do

paciente e laxantes para o amolecimento da compactação, redução dos espasmos da musculatura intestinal da região afetada. (Ferreira, et al, 2009).

A sonda nasogástrica é necessária para identificar o refluxo e facilitar a eliminação de gases. Além disso, essa técnica contribui para aliviar o desconforto do animal causado por uma provável sobrecarga no estômago. (Nunes e Bromerschenkel, 2017).

Ela tem um papel fundamental no diagnóstico e no tratamento da cólica equina, permitindo que seja administrado fluidos, medicações e a remoção dos fluidos gástricos, caso haja necessidade. É frequentemente usada para a descompressão do estômago e do intestino delgado, promovendo alívio da distensão do abdômen e redução do risco de complicações associadas à síndrome cólica. (Larson e Pierce, 2017).

A punção ou aspiração abdominal, conhecida como paracentese, é uma técnica comum no diagnóstico e tratamento de cólica em cavalos. (Kohn & White, 2005).

Este método possibilita a coleta de líquido peritoneal para análises laboratoriais, sendo essencial para identificar as causas da cólica e avaliar sua gravidade. Além disso, a paracentese também pode servir como tratamento ao remover líquidos em excesso do abdômen, aliviando a distensão e a pressão nos órgãos. (Larson & Pierce, 2017).

No entanto, é fundamental que apenas profissionais veterinários experientes realizem esse procedimento, uma vez que há riscos associados, como danos aos órgãos e risco de infecções decorrentes. (Frazer, 2015).

2.3 Manejo Alimentar

Garantir a alimentação correta é crucial para garantir o bem-estar e a saúde dos cavalos. Uma dieta balanceada que atenda às necessidades nutricionais específicas da espécie é essencial para evitar uma série de problemas de saúde, incluindo distúrbios gastrointestinais, como a cólica. Oferecer forragem de alta qualidade, como feno de boa procedência, é uma prática indispensável, pois auxilia na manutenção da saúde digestiva dos equinos, fornecendo as fibras essenciais para o correto funcionamento do sistema gastrointestinal. (NRC, 2007).

Para assegurar que os equinos obtenham os nutrientes essenciais para suas atividades diárias - seja para trabalho, competição ou lazer, é vital uma gestão apropriada no uso de concentrados e suplementos. É fundamental evitar dietas excessivamente ricas em grãos, que poderiam elevar o risco de problemas como a laminite. Assim, é imprescindível manter um equilíbrio prudente entre fibras e concentrados, visando preservar a saúde digestiva e o bem-estar geral dos equinos. (Geor, Harris, & Coenen, 2013).

Recentemente, devido à elevada relação concentrado: Volumoso nas dietas de equinos, associada, entre outros fatores, aos distúrbios do trato digestivo, diversos estudos têm sido realizados com o intuito de aumentar a disponibilidade de energia por meio da inclusão de volumosos mais ricos em energia, tais como a polpa de beterraba, a casca de soja e a polpa cítrica. A casca de soja é um ingrediente abundante em pectinas, celulose e hemicelulose, com baixo teor de lignina, o que lhe confere ótima palatabilidade e digestibilidade. (Brandi e Furtado, 2009).

3. RELATO DO CASO

Um equino macho, oito anos, da raça Quarto de Milha, deu entrada na clínica veterinária Equestre com sinais clínicos de cólica (Inquietação, sudorese, patear o chão, alterações em postura, deitar e rolar, aumento da frequência cardíaca e respiratória). Não tinha histórico de vermifugação, de 430 Kg, sendo alimentado com capim elefante, capiaçu triturado e uma ração confeccionada pelo próprio proprietário sendo uma mistura de milho e trigo. No histórico Clínico, de acordo com o proprietário, o equino se alimentou com palha de cana e, posteriormente, apresentou os sinais clínicos. Foi administrado dez ml de flunixina niglumine, onde os sinais diminuíram.

Após retornar à alimentação concentrada, manifestou novamente sinais de dor e o proprietário ainda relatou que após ingerir qualquer alimento, observou sinais de desconforto. O dono realizou palpação retal e, posteriormente, lavagem interna do com auxílio de uma mangueira.

No dia 9 de novembro, o equino retornou a clínica apresentando desconforto abdominal. Foi administrado as medicações da tabela (Figura 1), no entanto, houve recidiva da dor e então no primeiro exame físico o animal revelou dor moderada, mucosas congestas, desidratação 8% e sinais de hipomotilidade nos quatro

quadrantes abdominais. Após o exame físico, a principal suspeita foi a de compactação. O tratamento instituído para redução da dor e controlar os demais sinais clínicos foi a sondagem nasogástrica, tiflocentese, fluidoterapia, anestésico, antiflamatório, suplemento, antitóxico, glicose e potássio foram administrados. Evolução: Até o segundo dia de internação, o paciente não evoluiu nos sintomas vindo a óbito após dois dias de terapia clínica.

Nesse sentido, os achados da necropsia, evidenciaram a compactação em todos os segmentos do cólon maior e cólon menor, o conteúdo apresenta-se em sua totalidade por capim e em uma massa ressecada, 2/3 do segmento do cólon menor apresenta isquemia, sendo visualizada com segmentos cianóticos, notou-se também, conteúdo intestinal seco e firme obstruindo todo o lúmen intestinal, baço apresentando discreta palidez.

Figura 1. (a) Presença de conteúdo alimentar distribuído em todo o cólon menor, cólon maior e cólon transverso; (b) Baço apresenta discreta palidez; (c) Respectivas alças apresentação cianose e isquemia; (d) Conteúdo intestinal seco e firme obstruindo todo o lúmen intestinal.

(a) **(b)**





(c) **(d)**





Fonte: Dados da Pesquisa, 2024

Tabela 1. Dados relativos ao Tratamento clínico aplicado nesta pesquisa.

Fármaco	Dose	Via de administração	Frequência
D-Sorbitol	100 a 200 ml por animal	IV	BID
Gluconato de cálcio	200ml por animal	IV	BID
Metoclopramida	0,25 mg / kg	IV	SID
Dipirona 50 g / Hioscina 0,4 g / Veículo q.s.p. 100 mL	20 a 30 mL por animal	IV	BID
Soro NaCL	16 litros	IV	BID
Sucralfato	4 flaconetes	VO	SID
Dexametasona (fosfato de sódio)	2 a 4 mL	IV	BID
Cloreto de Colina3,50 g. Acetilmetionina10,00 g	1 mL/20 kg	IV	BID
Flunixina Meglumina	1,1mg/kg	IV	SID
Cloridrato de lidocaína	10- 20 mL / animal	IV	BID
Cálcio-fosforilcloreto de colina 5% + caseína-péptidos 5% + Vitamina B12 0,005%	1 mL/20 Kg	IV	BID
Glicose	100 - 500 mL / animal	IV	BID
Potássio	20 - 40 mEq / litro de solução	IV	SID

Fonte: Dados da Pesquisa, 2024

Tabela 2. Primeiro hemograma

Hemograma	Resultados	Valores de referência
RBC (Hémacias)	6,54	6,8 a 12,9 milhões/mm
HGB (Hemoglobina)	11.0	11,0 a 19,0 g/l
HCT (Hematócrito)	31.4L	32 a 53%
MCV (Volume corpuscular)	48.1	37 a 58 n
MCH (Hemoglobina Corpuscular média)	16.8L	19 a 23 pg
MCHC	35.0	31 a 36%
Plaquetas	103.000	100,000 a 350,000mm

Fonte: Clínica equestre, 2023

Tabela 3. Segundo Hemograma

Hemograma	Resultados	Valores de referência
RBC (Hémacias)	8,54	6,8 a 12,9 milhões/mm
HGB (Hemoglobina)	14.7	11,0 a 19,0 g/l
HCT (Hematócrito)	43.7	32 a 53%
MCV (Volume corpuscular)	48.7	37 a 58 n
MCH (Hemoglobina) Corpuscular média)	16.3L	19 a 23 pg
MCHC	33.6	31 a 36%
Plaquetas	109.000	100,000 a 350,000mm

Fonte: Clínica equestre, 2023

O hemograma uma base da saúde do paciente no momento da coleta. As informações que ele fornece podem nos dar pistas sobre possíveis doenças que o

paciente possa estar enfrentando. Antes, esse tipo de exame era reservado apenas para animais de competição, que passavam por avaliações de saúde rigorosas. Mas agora, os donos de animais de estimação também estão levando seus animais para realizar esses exames em clínicas veterinárias. Isso ajuda a garantir que recebam o tratamento necessário, muitas vezes evitando situações em que esses queridos amigos peludos tenham que ser sacrificados. (Soares, et al. 2013)

Enquanto um cavalo com cólica, ele pode sentir uma dor intensa e ficar estressado, o que desencadeia a liberação de compostos como catecolaminas e cortisol. Essas substâncias têm o poder de provocar a contração dos vasos sanguíneos, aumentando a resistência nas regiões periféricas e reduzindo o fornecimento de sangue aos órgãos do abdômen. Esse quadro pode causar uma redução no fluxo sanguíneo para os órgãos, como o intestino, levando a um quadro de diminuição na oxigenação dos tecidos. (Koenig et al. 2012)

A hipóxia tecidual pode desencadear uma série de respostas fisiológicas, como a ativação do sistema renina-angiotensina-aldosterona (SRAA). Tal ativação pode causar retenção de água e sódio pelos rins, resultando no aumento do volume sanguíneo. Isso leva a uma diluição relativa das células sanguíneas, incluindo os glóbulos vermelhos, podendo temporariamente reduzir o hematócrito. (Crumpton et al, 2015)

O aumento dos níveis de catecolaminas e cortisol pode levar à contração dos vasos sanguíneos periféricos e à alteração na distribuição do sangue, favorecendo órgãos vitais como o coração e o cérebro. Essa contração dos vasos periféricos pode diminuir o fluxo sanguíneo para os pequenos vasos dos tecidos periféricos, incluindo a medula óssea, onde é produzida a hemácias (glóbulos vermelhos). (Wilson, 2011).

Uma redução no fluxo de sangue para a medula óssea pode temporariamente diminuir a produção de glóbulos vermelhos, impactando indiretamente a concentração de hemoglobina média corpuscular. Adicionalmente, a desidratação causada pela cólica pode resultar em uma maior concentração de hemoglobina devido à hemoconcentração, afetando a relação entre a concentração de hemoglobina e o volume plasmático, o que também pode influenciar a hemoglobina corpuscular média. (McConachie, 2015).

4. DISCUSSÃO

O equino deste relato apresentou sinais clínicos como inquietação, sudorese, patear o chão e alterações na postura. Esses achados corroboram as observações de Nunes e Bromerschenkel (2017), que afirmam que os sinais clínicos de cólica são caracterizados por dor abdominal aguda, frequentemente acompanhada de comportamentos como escoicear, rolar no chão, golpear o abdômen e olhar para o flanco.

Conforme observado por Francelino et al. (2015), a cólica em cavalos é identificada por alterações no sistema digestivo e pode estar relacionada a diversos fatores, como a fermentação de alimentos. Esse fato é evidenciado no presente relato, uma vez que o proprietário do animal relatou a alimentação com palhada de cana, seguida pelo aparecimento dos sinais clínicos de cólica.

De acordo com Mariano et al. (2011), o tratamento da síndrome cólica envolve o uso de analgesia e sedação, administração de fluidos e correção dos desequilíbrios eletrolíticos e ácido-base. No caso relatado, o manejo da dor do animal incluiu fluidoterapia, cálcio, Lidovet, Roboforte, antitóxico, glicose e potássio, confirmando a abordagem descrita pelos autores.

Um dos exames laboratoriais realizados foi o hemograma, que revelou uma redução do hematócrito. Esse achado apoia a ideia de Crumpton et al. (2015), que afirmam que a hipóxia tecidual pode desencadear uma série de respostas fisiológicas, resultando na diluição relativa das células sanguíneas, incluindo os glóbulos vermelhos, o que pode levar a uma redução temporária do hematócrito.

Segundo McConachie (2015), a desidratação resultante da cólica pode levar à hemoconcentração, aumentando a concentração de hemoglobina no sangue. Isso altera a relação entre a concentração de hemoglobina e o volume plasmático, impactando também a hemoglobina corpuscular média (HCM). No presente relato de caso, um dos achados laboratoriais evidenciou que o animal apresentou uma baixa taxa de hemoglobina corpuscular média, refletindo essa condição.

5. CONCLUSÃO

A análise detalhada do caso clínico de cólica por compactação em equinos da raça Quarto de Milha fornece insights importantes sobre os desafios enfrentados na prática veterinária e destaca a complexidade dessa condição específica. Os equinos,

com seu sistema digestivo sensível e propenso a distúrbios, requerem uma abordagem cuidadosa em termos de manejo alimentar e monitoramento de saúde.

Através da necropsia, foi possível confirmar a presença de compactação em todos os segmentos do cólon maior e menor, revelando a gravidade da obstrução. O conteúdo intestinal ressecado, predominante em capim, e a isquemia observada em partes do cólon menor destacam a severidade do caso e suas consequências.

Além disso, a terapia clínica administrada, envolvendo uma variedade de medicamentos e procedimentos, ilustra os esforços para aliviar a dor, promover a descompressão intestinal e restaurar a função gastrointestinal. No entanto, a recidiva dos sintomas e a falta de evolução do paciente evidenciam os desafios enfrentados no tratamento da cólica equina, especialmente em casos graves como este.

Este estudo destaca a necessidade contínua de pesquisa e educação na área da medicina veterinária equina, visando aprimorar o diagnóstico, tratamento e prevenção de distúrbios gastrointestinais em equinos, contribuindo assim para o bem-estar e a saúde dessa importante espécie animal no contexto do agronegócio brasileiro.

REFERÊNCIAS

ARANZALES, José Ramón Martinez; ALVES, Geraldo Eleno Silveira. **O estômago equino: Agressão e mecanismos de defesa da mucosa.** Disponível em: https://www.scielo.br/j/cr/a/4dhLdMrkdchTgPvFNgn4mKM/. Acesso em: 22 mar. 2024.

BRANDI, Roberta Ariboni; FURTADO, Carlos Eduardo. Importância nutricional e metabólica da fibra na dieta de equinos. **Revista Brasileira de Zootecnia**, v. 38, p. 246-258, 2009.

CHEN, Yutian et al. Sample efficient adaptive text-to-speech. arXiv preprint arXiv:1809.10460, 2018.GEOR, Raymond J.; HARRIS, Patricia; COENEN, Manfred. Equine applied and clinical nutrition: health, welfare and performance. **Elsevier Health Sciences**, 2013.

CRUMPTON, S. M. et al. Diagnostic value of gastric mucosal biopsies in horses with glandular disease. **Equine Veterinary Journal**, v. 47, p. 9-9, 2015.

CUNNINGHAM. Tratado de Fisiologia Veterinária. 5. ed. Rio de Janeiro: **Elsevier**, 2014. MONTEIRO, S. G. p. 834-844.

DA SILVA, Thamires Priscyla; RODRIGUES, Milenna Karoline Fernandes; RODRIGUES, Flávia Melo. Estado da arte sobre a síndrome cólica por compactação em equinos. **Pubvet**, v. 18, n. 02, p. e1552-e1552, 2024.

DYCE, Keith M. Tratado de anatomia veterinária. Rio de Janeiro: **Elsevier Brasil**, 2004.

FERREIRA, Cintia et al. Cólicas por compactação em equinos: Etiopatogenia, diagnóstico e tratamento. Disponível em: https://www.researchgate.net/profile/Ubiratan-Melo/publication/277161629_COLICAS_POR_COMPACTACAO_EM_EQUINOS_ETIOPATOGENIA_DIAGNOSTICO_E_TRATAMENTO/links/567419e908ae502c99c77acb/COLICAS-POR-COMPACTACAO-EM-EQUINOS-ETIOPATOGENIA-DIAGNOSTICO-E-TRATAMENTO.pdf. Acesso em: 21 mar. 2024.

FRANCELLINO, Juliana Oliveira Rabello et al. Pronto atendimento de síndrome cólica em equinos–revisão de literatura. Revista Científica de Medicina Veterinária, Garça/SP, v. 25, p. 12-12, 2015.

FRANCELLINO, Juliana Oliveira Rabelo et al. Pronto atendimento de síndrome cólica em equino - revisão de literatura. Disponível em: http://www.faef.revista.inf.br/imagens_arquivos/arquivos_destaque/bwxbnxnrxxe1shy_2015-11-27-12-13-3.pdf. Acesso em: 20 mar. 2024.

HILLEBRANT, Rhuana Sabrina; DITTRICH, João Ricardo. Anatomia e fisiologia do aparelho digestório de equinos aplicadas ao manejo alimentar. Disponível em: http://www.gege.agrarias.ufpr.br/grupeequi/racequi/artigos/anatomia%20e%20fisiologia.pdf. Acesso em: 20 mar. 2024.

KOENIG, Judith B. et al. Clinical indications, complications, and long-term outcome of esophageal surgeries in 27 horses. The Canadian Veterinary Journal, v. 57, n. 12, p. 1257, 2016.

KOHN, C. W.; WHITE, N. A. The use of abdominocentesis in horses: 22 cases (1985–2002). Journal of Veterinary Emergency and Critical Care, v. 15, n. 3, p. 170-176, 2005.

KÖNIG, H. E.; LIEBICH, H.-G. Anatomia dos Animais Domésticos - Texto e Atlas Colorido. 6. ed. Porto Alegre: Artmed, 2016. p. 327-376.

LARSON, M. M.; PIERCE, V. The Role of Abdominocentesis in Colic Management. **Veterinary Clinics of North America**: Equine Practice, v. 33, n. 2, p. 393-404, 2017.

LARSON, M. M.; PIERCE, V. The Role of Nasogastric Intubation in Colic Management. **Veterinary Clinics of North America**: Equine Practice, v. 33, n. 2, p. 373-391, 2017.

MARIANO, Renata Sitta Gomes et al. Síndrome cólica equina – Revisão de Literatura. **Revista Científica Eletrônica de Medicina Veterinária**, p. 91-16, 2011.

MCCONACHIE, Erin Lynn. Cardiovascular system assessment and multiple organ dysfunction in horses with acute gastrointestinal disease. 2015. Tese (Doutorado) – University of Georgia.

NATIONAL RESEARCH COUNCIL et al. Nutrient requirements of horses. Washington, DC: National Academies Press, 1989.

NUNES, Robson Diego Maia; BROMERSCHENKEL, Ingrid. Cólica por compactação em equinos. Disponível em: https://www.researchgate.net/profile/Ingrid-Bromerschenkel-2/publication/373554779_COLICA_POR_COMPACTACAO_EM_EQUINOS_Impaction_colic_in_the_equines/links/64f16af3b55e1d341593c82f/COLICA-POR-COMPACTACAO-EM-EQUINOS-Impaction-colic-in-the-equines.pdf. Acesso em: 17 mar. 2024.

OLIVEIRA, J. et al. O complexo do agronegócio cavalo em relação ao comportamento animal, visando o bem-estar de equinos, submetidos à reprodução. [s.l: s.n.]. Disponível em: https://eventos.uceff.edu.br/eventosfai_dados/artigos/cibea2016/231.pdf. Acesso em: 12 mar. 2024.

PESSOA, André Flávio Almeida. Cólica gastrointestinal em equídeos no semiárido nordestino. Disponível em: http://dspace.sti.ufcg.edu.br:8080/jspui/handle/riufcg/25412. Acesso em: 21 mar. 2024.

SILVA, Luana Ferreira et al. Cólica em equinos. Disponível em: https://repositorio.ufmg.br/bitstream/1843/51308/2/C%C3%B3lica%20em%20equinos.pdf. Acesso em: 22 mar. 2024.

SILVA, Maria Carolina da. A influência da alimentação na incidência de enterolítiase no trato gastrointestinal de equinos. 2022. Trabalho de Conclusão de Curso – [Instituição não informada], Brasil.

SILVA, Thamires Priscyla et al. Estado da arte sobre a síndrome cólica por compactação em equinos. Disponível em: https://ojs.pubvet.com.br/index.php/revista/article/view/3497/3521. Acesso em: 17 mar. 2024.

SOARES, Bruno Ferreira et al. Estudo comparativo entre o hemograma humano e veterinário. Ensaios e Ciência C Biológicas Agrárias e da Saúde, v. 16, n. 4, 2012.

SOUZA, Jefferson Andrade. CÓLICA SECUNDÁRIA A OBSTRUÇÃO INTRALUMINAL DO CÓLON MENOR DE UM EQUINO: RELATO DE CASO. Disponível em: https://repositorio.ufpb.br/jspui/bitstream/123456789/14923/1/JAS01072019.pdf. Acesso em: 17 mar. 2024.

TRAVASSOS, Antônio Eurico Vieira; SILVA, Janaína. Cólica equina - Revisão de Literatura. Disponível em: https://diversitas.emnuvens.com.br/diversitas_journal/article/view/1698/1340. Acesso em: 16 mar. 2024.

WILSON, David. Clinical veterinary advisor: the horse. St. Louis: ELSEVIER Health Sciences, 2011.

ANEXOS

Anexo A. Termo de Consentimento Livre e Esclarecido para Relato de Caso Clínico (TCLE).

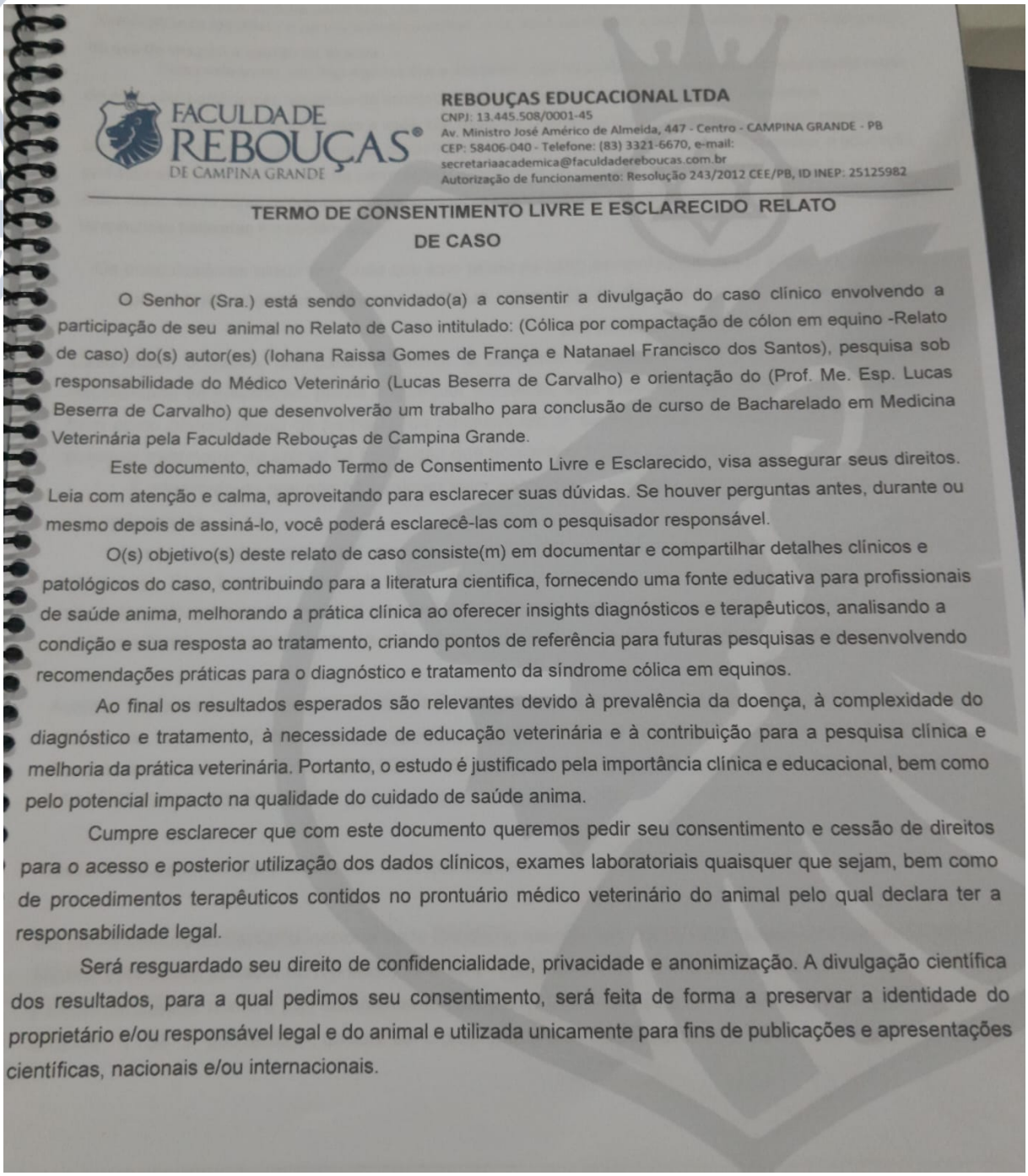

FACULDADE REBOUÇAS DE CAMPINA GRANDE

REBOUÇAS EDUCACIONAL LTDA
CNPJ: 13.445.508/0001-45
Av. Ministro José Américo de Almeida, 447 - Centro - CAMPINA GRANDE - PB
CEP: 58406-040 - Telefone: (83) 3321-6670, e-mail:
secretariaacademica@faculdaderebouças.com.br
Autorização de funcionamento: Resolução 243/2012 CEE/PB, ID INEP: 25125982

TERMO DE CONSENTIMENTO LIVRE E ESCLARECIDO RELATO DE CASO

O Senhor (Sra.) está sendo convidado(a) a consentir a divulgação do caso clínico envolvendo a participação de seu animal no Relato de Caso intitulado: (Cólica por compactação de cólon em equino -Relato de caso) do(s) autor(es) (Iohana Raissa Gomes de França e Natanael Francisco dos Santos), pesquisa sob responsabilidade do Médico Veterinário (Lucas Beserra de Carvalho) e orientação do (Prof. Me. Esp. Lucas Beserra de Carvalho) que desenvolverão um trabalho para conclusão de curso de Bacharelado em Medicina Veterinária pela Faculdade Rebouças de Campina Grande.

Este documento, chamado Termo de Consentimento Livre e Esclarecido, visa assegurar seus direitos. Leia com atenção e calma, aproveitando para esclarecer suas dúvidas. Se houver perguntas antes, durante ou mesmo depois de assiná-lo, você poderá esclarecê-las com o pesquisador responsável.

O(s) objetivo(s) deste relato de caso consiste(m) em documentar e compartilhar detalhes clínicos e patológicos do caso, contribuindo para a literatura cientifica, fornecendo uma fonte educativa para profissionais de saúde anima, melhorando a prática clínica ao oferecer insights diagnósticos e terapêuticos, analisando a condição e sua resposta ao tratamento, criando pontos de referência para futuras pesquisas e desenvolvendo recomendações práticas para o diagnóstico e tratamento da síndrome cólica em equinos.

Ao final os resultados esperados são relevantes devido à prevalência da doença, à complexidade do diagnóstico e tratamento, à necessidade de educação veterinária e à contribuição para a pesquisa clínica e melhoria da prática veterinária. Portanto, o estudo é justificado pela importância clínica e educacional, bem como pelo potencial impacto na qualidade do cuidado de saúde anima.

Cumpre esclarecer que com este documento queremos pedir seu consentimento e cessão de direitos para o acesso e posterior utilização dos dados clínicos, exames laboratoriais quaisquer que sejam, bem como de procedimentos terapêuticos contidos no prontuário médico veterinário do animal pelo qual declara ter a responsabilidade legal.

Será resguardado seu direito de confidencialidade, privacidade e anonimização. A divulgação científica dos resultados, para a qual pedimos seu consentimento, será feita de forma a preservar a identidade do proprietário e/ou responsável legal e do animal e utilizada unicamente para fins de publicações e apresentações científicas, nacionais e/ou internacionais.

Entretanto, cumpre esclarecer que, nos casos em que houver a publicação de materiais que possam eventualmente identificar o participante e/ou animal, o Sr. será convidado a assinar abaixo o item "autorização de uso de imagem e cessão de direitos"

Fica esclarecido, em linguagem clara e acessível, que os possíveis desconfortos e riscos deste relato de caso são: Lembranças negativas do acontecido, possibilidade de despertar gatilhos emocionais.

Não haverá benefícios diretos a você. Um relato de caso sobre síndrome cólica em equino oferece benefícios coletivos, incluindo o avanço do conhecimento veterinário, a melhoria da prática clínica, a educação profissional, o compartilhamento de informações, a promoção do bem-estar animal e conscientização pública. Além disso, serve como referência para pesquisas futuras e contribui para o desenvolvimento de diretrizes terapêuticas baseadas em evidências.

Os pesquisadores assumem ainda que este relato de caso somente poderá ser iniciado e realizado após prévia e expressa aprovação da CEUA - Comissão de Ética no Uso de Animais à qual esta pesquisa será submetida, caso necessário.

Caso assim o queira, fica garantida ao Sr. a liberdade da retirada deste consentimento, sem a necessidade de justificativa prévia a qualquer momento, seja antes ou durante este relato de caso; bem como poderá deixar de participar da pesquisa em si, sem qualquer prejuízo à continuidade de eventual tratamento do animal na Instituição que porventura esteja ocorrendo.

É informado de que não há qualquer valor econômico envolvido, seja a pagar ou receber, pela sua participação.

Desde já, agradecemos sua atenção e participação e colocamo-nos à disposição para maiores informações. Esse termo, após ter sido lido ou ditado, e devidamente compreendido, terá todas suas páginas rubricadas pelo pesquisador principal responsável identificado abaixo e será assinado em duas vias, uma das quais uma ficará com o participante e a outra com o pesquisador principal, que permanece ao dispor.

Autores/ Pesquisadores responsáveis: Iohana Raissa Gomes de França, Rua Antônio Guedes de Andrade, 190, Catolé, (83) 986983260, iohanafranca.vet@gmail.com. Natanael Francisco Dos Santos, Rua Antônio Guedes de Andrade, 190, Catolé. (83) 988738165, natanvetcontato@gmail.com. Lucas Beserra de Carvalho, CRMV-PB 02113, (83) 999122314, lucascarvalhomedvet@gmail.com.

Dessa forma pedimos que preencha os itens que seguem:

Eu, Lucas Beserra de Carvalho, nacionalidade Brasileira, nascido aos 05/12/1997, estado civil Solteiro, profissão Médico Veterinário, portador do RG 4058719 e CPF 702.610.964/27, residente e domiciliado na Manoel de Oliveira número 239 complemento N/A bairro São José, cidade Guarabira, Estado de PB telefone: (83) 99912-2314, declaro ser o proprietário e/ou responsável legal pelo animal designado como Menino, espécie Equino raça quarto de milha, sexo macho, pelagem/cor palomino, idade 8 anos

Menino, espécie Equino raça quarto de milha, sexo macho, pelagem/cor palomino, idade 8 anos (meses/anos), de microchip e/ou registro sob número N/A (utilizar N/A caso não se aplique) e dessa forma, para todos os efeitos legais, AUTORIZO EXPRESSAMENTE, de forma gratuita e sem quaisquer ônus, ao pesquisador principal responsável:

1.1: o acesso e uso de prontuário médico-veterinário do animal acima descrito com seus respectivos dados clínicos, exames laboratoriais quaisquer que sejam, bem como de eventuais procedimentos terapêuticos realizados.

1.2: a utilização de imagem pessoal, dados digitais e também a cessão dos direitos sobre os mesmos, bem como dos direitos autorais dos trabalhos desenvolvidos, juntamente ou não com a minha imagem pessoal e do animal pelo qual me declaro responsável.

A presente autorização de utilização e cessão de direitos no uso de imagem e dados em meios acadêmicos e pedagógicos de divulgação possíveis, quer sejam na mídia impressa, falado ou eletrônica, são outorgadas livres e espontaneamente, em caráter gratuito, não incorrendo esta autorização em quaisquer ônus, sejam a que título for ratificando que ambas - AUTORIZAÇÃO/CESSÃO - são firmadas de minha livre e espontânea vontade.

Após ter recebido esclarecimentos sobre a natureza do relato de caso, seus objetivos, métodos, benefícios previstos, potenciais riscos e o incômodo que este possa acarretar, aceito participar de forma livre e esclarecida deste relato de caso e para isso assino abaixo.

06, de Março de 2024

Local e data

Assinatura do Proprietário e/ou Responsável Legal

Ithana Raissa Gomes de França

Natanael Francisco dos Santos

Assinatura dos Autores

Assinatura do Pesquisador Responsável