FACULDADE REBOUÇAS DE CAMPINA GRANDE
BACHARELADO EM MEDICINA VETERINÁRIA

CARCINOMA ESPINOCELULAR EM ELEVADA DIFERENCIAÇÃO EM UM CÃO: RELATO DE CASO

GABRIELLY SOARES DA SILVA

THALLYA SILVA DOS SANTOS

Campina Grande-PB,

2024

GABRIELLY SOARES DA SILVA
THALLYA SILVA DOS SANTOS

CARCINOMA ESPINOCELULAR EM ELEVADA DIFERENCIAÇÃO EM UM CÃO: RELATO DE CASO

Trabalho de conclusão de curso na modalidade *artigo científico*, apresentado como requisito para obtenção do título de bacharel em Medicina Veterinária pela Faculdade Rebouças.

Orientador(a): Prof. MSc. Thyago Araújo Gurjão

Campina Grande-PB,

2024

FACULDADE REBOUÇAS DE CAMPINA GRANDE

GABRIELLY SOARES DA SILVA
THALLYA SILVA DOS SANTOS

CARCINOMA ESPINOCELULAR EM ELEVADA DIFERENCIAÇÃO EM UM CÃO: RELATO DE CASO

Trabalho de Conclusão de Curso na modalidade *Artigo Cientifico*, apresentado como requisito para obtenção do título de Bacharéis em Medicina Veterinária pela Faculdade Rebouças.

DATA DA AVALIAÇÃO: 04 de junho de 2024.

BANCA EXAMINADORA:

Prof. Me. Thyago Araújo Gurjão
(Orientador - Faculdade Rebouças)

Prof. Dr. José Matias Porto Filho
(Examinador Interno - Faculdade Rebouças)

Prof. Esp. Lucas Beserra de Carvalho
(Examinador Interno - Faculdade Rebouças)

AGRADECIMENTOS

A realização deste trabalho é o culminar de uma jornada repleta de desafios, aprendizado e superação. Esta conquista não seria possível sem o apoio e a colaboração de várias pessoas, às quais expresso minha mais profunda gratidão.

Primeiramente, quero agradecer à minha mãe, Adriana. Sua força, amor incondicional e palavras de encorajamento foram fundamentais para que eu pudesse enfrentar e superar cada obstáculo ao longo desta jornada. Mainha, você sempre foi minha maior inspiração e meu porto seguro.

Às minhas avós, Da Guia e Da Luz, cujo amor e cuidado me ampararam em todos os momentos. A ajuda de vocês foi um alicerce essencial para minha caminhada. Agradeço por todo o apoio que sempre me proporcionaram.

Aos meus outros familiares, que sempre estiveram ao meu lado, torcendo pelo meu sucesso.

Ao meu namorado, Elton, por estar ao meu lado em cada passo deste percurso. Seu amor, paciência e compreensão foram vitais nos momentos de dúvida e cansaço. Obrigada por sempre acreditar em mim e me incentivar a seguir em frente.

À minha amiga e dupla, Thallya, pela parceria e cumplicidade que construímos ao longo dos anos. Juntas, enfrentamos inúmeros desafios, rimos e choramos, nos ajudamos e passamos vergonha nos estágios. Amiga, sem você essa caminhada teria sido muito mais difícil. Obrigada por ser minha companheira em todas as etapas, a gente conseguiu!

Aos colegas de curso, especialmente Natanael e Thaysa, por compartilharem esta jornada comigo. Agradeço pelas trocas de conhecimento, pelas risadas que aliviaram o estresse e pelo companheirismo que tornou tudo mais leve. Vocês são parte essencial desta conquista.

Ao meu orientador, Thyago Gurjão, pela dedicação, paciência e pelos valiosos ensinamentos que me guiaram neste curso. Sua forma de lecionar é cativante e nos inspira a ser grandes profissionais como você. Agradeço por acreditar em meu potencial e por me ajudar a aprimorar meus conhecimentos.

Aos demais professores da graduação, pela transmissão de conhecimento, pela inspiração e pelo suporte durante a minha formação. Cada um de vocês contribuiu de maneira única para o meu crescimento profissional e pessoal.

À médica veterinária Wanessa, pelos ensinamentos práticos e pelo apoio durante meu período de estágio. Sua experiência e dedicação enriqueceram significativamente meu aprendizado.

Aos preceptores dos estágios, por me proporcionarem experiências práticas valiosas e por sua paciência em me guiar na aplicação dos conhecimentos adquiridos. Agradeço pela confiança e por me ajudarem a desenvolver minhas habilidades profissionais.

Enfim, a todos vocês, meu mais sincero e profundo agradecimento. Este trabalho é uma conquista coletiva, e cada um de vocês tem um lugar especial nele. Muito obrigada por fazerem parte desta trajetória e por contribuírem para a realização deste sonho.

AGRADECIMENTOS

Gostaria de expressar minha profunda gratidão a Deus, que me guiou e abençoou em toda esta jornada. O Senhor tem sido meu refúgio e fortaleza. Toda honra e toda glória sejam dadas a Ele!

Agradeço aos meus pais, Naldo e Nelly, por todo amor, carinho, educação e incentivo ao longo desta trajetória, e por serem um porto seguro. Aos meus irmãos, Leandro e Talita, pela constante presença e apoio. Sou igualmente grata aos meus avós, Antonieta e Zacharias, que sempre me encorajaram a buscar meus objetivos. Não consigo imaginar a realização desta conquista sem todos vocês ao meu lado. Amo vocês! Agradeço ainda ao restante da minha família pelo apoio, carinho e amor.

Às minhas melhores amigas, Ana Letícia e Karen, que sempre estiveram ao meu lado, enchendo meus dias com risadas, apoio e amor incondicional. Seja nos momentos de alegria, de tristeza, de sucesso ou de desafio. A amizade de vocês é um verdadeiro presente.

Aos amigos que me apoiaram e torceram por mim desde o início, sou profundamente grata.

Aos queridos colegas de sala pelos momentos compartilhados durante a graduação, especialmente Alan Yuri, José Dinart, Iohana, Natanael, Katarine e Thaysa, que se tornaram amigos de coração, dividindo alegrias, desafios, caronas, ajudas e conselhos. Vocês foram essenciais, serei eternamente grata por tudo.

À minha amiga e dupla Gabrielly, que esteve ao meu lado desde o início da graduação. Juntas, enfrentamos estágios e trabalhos acadêmicos, bem como rimos, choramos, desabafamos e superamos as dificuldades. Gabi, estou orgulhosa do que alcançamos juntas e serei eternamente grata por ter tido a oportunidade de compartilhar esta jornada ao seu lado.

A Lucas, que tive o prazer de conhecer durante a rotina dos estágios, que se tornou meu melhor amigo e companheiro. Você tem sido meu maior apoiador, encorajando-me, motivando-me e celebrando comigo cada pequena conquista e ensinando-me com paciência. Sua presença trouxe conforto nos momentos de desafios e alegria nos momentos de triunfo. Conhecer você foi um presente da vida!

Ao excelente professor e orientador Thyago Gurjão, que sempre lecionou com dedicação, amor e paciência. Suas aulas foram fundamentais para o meu desenvolvimento acadêmico e pessoal. A maneira clara e apaixonada com que transmite o conhecimento fez toda a diferença em minha aprendizagem. Suas palavras e ensinamentos continuarão a me guiar.

Ao longo desses anos, tive o privilégio de aprender com mestres dedicados e apaixonados pelo que fazem, portanto, agradeço também aos professores da graduação que contribuíram para minha formação através das disciplinas e conselhos ao longo do curso. A cada um de vocês, deixo aqui meu reconhecimento pelo trabalho incansável e pela capacidade de inspirar.

Por fim, expresso minha gratidão aos médicos veterinários e preceptores dos estágios, especialmente Wanessa Otoni, por ensinarem com paciência e transmitirem seus conhecimentos e práticas. Sou grata por todas as oportunidades de crescimento e pelo ambiente de aprendizagem acolhedor que vocês criaram.

.

ARTIGO

CARCINOMA ESPINOCELULAR EM ELEVADA DIFERENCIAÇÃO EM UM CÃO: RELATO DE CASO

Gabrielly Soares da Silva
Thallya Silva dos Santos
Thyago Araújo Gurjão

RESUMO

O aumento da incidência de tumores detectados em atendimentos clínicos evidencia a importância crescente da oncologia veterinária. Os carcinomas, especialmente o carcinoma espinocelular, têm sido frequentemente identificados, sendo o segundo tumor mais comum em cães. Sua etiologia envolve diversos fatores, incluindo exposição à radiação ultravioleta e inflamações crônicas, se manifestando como lesões ulceradas, com aspecto semelhante a couve-flor. O diagnóstico requer exames detalhados, como citologia e histopatologia, e o tratamento inclui a excisão cirúrgica, podendo ser associada a terapias adjuvantes em casos avançados. Nesta pesquisa, foi relatado um caso de carcinoma espinocelular em córnea de um cão Shih Tzu, atendido no Centro Médico Veterinário de Campina Grande, apresentando sintomas oculares e histórico de ceratoconjuntivite seca bilateral. O diagnóstico foi confirmado por análise histopatológica e a intervenção escolhida foi a exenteração ocular em conjunto com terapia medicamentosa pós-operatória, não havendo recidiva relatada. A diversidade de manifestações clínicas e histológicas do carcinoma espinocelular destaca a necessidade de uma abordagem multifacetada, tornando a investigação contínua fundamental para aprimorar o entendimento e o manejo dessa condição, visando sempre o bem-estar dos pacientes caninos.

Palavras-chave: Oncologia veterinária; Córnea; Oftalmologia.

ABSTRACT

The increase in the incidence of tumors detected in clinical care highlights the growing importance of veterinary oncology. Carcinomas, especially squamous cell carcinoma, have been frequently identified, being the second most common tumor in dogs. This etiology involves several factors, including exposure to ultraviolet radiation and chronic inflammation, manifesting as ulcerated lesions, with an appearance similar to cauliflower. Diagnosis requires detailed examinations, such as cytology and histopathology. The treatment includes surgical excision, which may be associated with adjuvant therapies in advanced cases. In this research, a case of squamous cell carcinoma in the cornea of a Shih Tzu dog, treated at the Campina Grande Veterinary Medical Center, was reported, presenting ocular symptoms and a medical history of bilateral keratoconjunctivitis sicca. The diagnosis was confirmed by histopathological analysis and the intervention chosen was ocular exenteration in conjunction with postoperative drug therapy, with no recurrence reported. The diversity of clinical and histological manifestations of squamous cell carcinoma highlights the need for a multifaceted approach, making continued investigation essential to improve the understanding and management of this condition, always aiming for the well-being of canine patients.

Keywords: Veterinary oncology; Cornea; Ophthalmology.

1. INTRODUÇÃO

Nos últimos anos, os avanços na medicina veterinária têm melhorado significativamente a qualidade de vida dos animais de companhia, resultando em uma expectativa de vida mais longa. Isso tem levado a um aumento na identificação de casos de tumores em clínicas veterinárias devido ao prolongamento do tempo de exposição desses animais aos agentes carcinogênicos, indicando a importância crescente da oncologia veterinária na compreensão e tratamento dessas doenças progressivas (Kimura *et al*., 2015; Reis, 2019).

O surgimento de uma neoformação está relacionado a alterações genéticas cumulativas e progressivas, resultando em mutações no DNA junto de um crescimento celular descontrolado e da presença de células que podem evoluir para metástase (Daleck *et al*., 2016). Os carcinomas são definidos como tumores malignos associados ao epitélio, possuindo recorrência na clínica de cães e gatos (Sicchieri *et al*., 2023).

O carcinoma espinocelular (CE) é segundo tumor mais comum em cães (Esplin, 2003) e pode ser denominado como carcinoma de células escamosas (CCE), carcinoma epidermóide ou carcinoma escamocelular, tratando-se de uma neoplasia maligna das células epiteliais que se origina nos queratinócitos (Grandi; Rondelli, 2016) e pode surgir na epiderme ou mucosa, comumente com invasão localizada e com baixo potencial metastático (Santos *et al.*, 2016).

A etiologia do CE foi pouco esclarecida, porém a exposição crônica à radiação ultravioleta (UV) é regularmente relacionada ao seu desenvolvimento, seguida de outros potenciais fatores como a falta de pigmentação da pele, doenças inflamatórias crônicas, imunossupressão e associação por papilomavírus oncogênico (Willcox *et al*., 2019). Com isso, as áreas mais afetadas pelo carcinoma espinocelular incluem orelhas, pálpebras, narinas, lábios e dígitos (Rodaski; Werner, 2009).

Com relação ao CE ocular, mais encontrado em gatos e raramente relatado em cães, ele pode surgir de várias estruturas, incluindo o epitélio das conjuntivas do limbo e bulbar, da membrana nictitante e epiderme das palpebral (Kaps *et al*., 2005; Karasawa; Matsuda; Tanaka, 2008; Latimer; Kaswan; Sundberg, 1987; Montiani-Ferreira *et al*., 2008; Ward; Latimer; Askren, 1992; Werner *et al*., 1998). Ainda, são evidenciadas possíveis causas para o aparecimento do carcinoma, envolvendo

contínua irritação da superfície ocular e exposição à radiação solar (Cossi; Lima; Andrade, 2015; Montiani-Ferreira *et al*., 2008).

A apresentação macroscópica das lesões do carcinoma espinocelular depende da etiologia e estágio da formação (Rodaski; Werner, 2009). Portanto, o diagnóstico requer um exame clínico detalhado junto de procedimentos diagnósticos como citologia e histopatologia para identificar a origem, localização e extensão da neoplasia (Montiani-Ferreira *et al*., 2009).

O tratamento desse carcinoma geralmente inclui a excisão cirúrgica total com ampla margem de segurança, isto quando há um diagnóstico precoce sem sinais de metástase (Pascoli; Moraes; Nardi, 2022). Porém, em casos de estágio avançado da neoplasia ou onde a ressecção cirúrgica completa não é viável, é realizada a inclusão de terapias adjuvantes, como quimioterapia e criocirurgia (Brollo *et al*., 2014).

Levando em conta os aspectos fisiopatológicos dessa categoria de formação tumoral, esta pesquisa tem como objetivo relatar um caso de carcinoma espinocelular em córnea de um cão atendido no Centro Médico Veterinário (CMV) da Faculdade Rebouças de Campina Grande, na Paraíba, oferecendo dados relevantes que possam auxiliar a comunidade científica e profissionais veterinários na determinação do melhor método diagnóstico e nas abordagens terapêuticas a serem tomadas diante de ocorrências semelhantes desta patologia.

2. FUNDAMENTAÇÃO TEÓRICA

2.1. Anatomia do globo ocular

O globo ocular, um órgão sensorial complexo, é composto por várias estruturas (Figura 1) essenciais para a visão (Gelatt *et al.,* 2021; Mendes *et al.,* 2009), todas capazes de captar estímulos luminosos do ambiente, transformando-os em sinais elétricos que o sistema nervoso processa para a percepção visual (Liebich, 2011). Sua anatomia inclui o bulbo ocular, o nervo óptico e estruturas adjacentes, alojadas na cavidade óssea denominada órbita, onde o bulbo dividido é em três camadas protetoras - a externa ou túnica fibrosa (córnea e esclera), a média ou úvea (íris, corpo ciliar e coroide) e a central ou túnica nervosa (retina e nervo óptico) (Teodoro, 2019; Silva, 2017).

Figura 1. Estrutura do globo ocular e seus anexos.

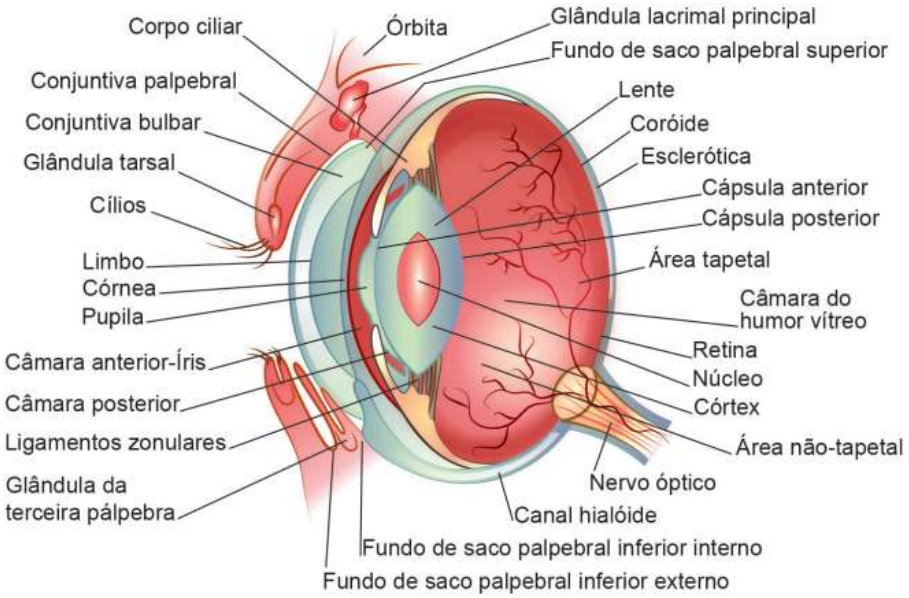

Fonte: Oftalmologia veterinária (2017).

A córnea, uma película transparente e sem vasos sanguíneos, atua como uma janela no globo ocular, permitindo a entrada de luz (Magrane, 1977; Krachmer *et al.*; Mannis; Holland, 2011). Sua espessura varia entre raças e indivíduos caninos, assim como entre diferentes áreas dentro do olho, sendo mais espessa na periferia do que no centro (Samuelson, 2013; Maggs, 2008; Ledbetter *et al.*, 2013). Embora não seja vascularizada, a córnea recebe nutrientes e oxigênio por meio da difusão dos vasos perilímbicos presentes na córnea periférica, humor aquoso na câmara anterior e filme lacrimal pré-corneal (Southwick, 2012).

Histologicamente, a córnea canina é composta por quatro camadas distintas: epitélio, estroma, membrana de Descemet e endotélio, com o filme lacrimal funcionando como a camada mais externa, apesar de não ser identificado em cortes histológicos (Slatter, 2005).

O epitélio corneano possui natureza estratificada escamosa não queratinizada e é composto por células basais, aladas e escamosas não queratinizadas (Lobo *et al.*, 2021). Logo abaixo encontra-se a membrana basal, à qual as células basais se ancoram firmemente por meio de hemidesmossomos e fibrilas colágenas do tipo IV, VI e VII, além de laminina, hialuronato e fibronectina (Meekins *et al.*, 2021). O estroma,

constituído por ceratócitos, fibrócitos e diversas fibras de colágeno, representa aproximadamente 90% da composição da córnea (Samuelson, 2013).

A membrana de Descemet, produzida pelo endotélio, consiste em finas fibrilas de colágeno. Sua espessura aumenta ao longo da vida devido à secreção contínua pelas células endoteliais (Maggs *et al*., 2017). Ainda, o endotélio desempenha um papel crucial na regulação da hidratação corneana através da bomba de sódio-potássio, garantindo a transparência da córnea ao evitar pigmentação e vascularização (Liebich, 2011). A inervação da córnea é fornecida por ramos do nervo ciliar longo e pequenos ramos das divisões oftálmicas do quinto par craniano (Stades *et al.*, 1999; Miller, 2001).

A transição entre a córnea e a esclera é conhecida como limbo, onde começa a pigmentação e a vascularização na periferia corneana, sendo o ponto de partida principal dos vasos que fornecem aporte sanguíneo durante processos inflamatórios e de reparação na córnea (Wrycha, 2004).

Partindo para a esclera, é opaca e contínua com a córnea e constitui principalmente a túnica fibrosa, oferecendo suporte ao globo ocular e proteção física contra fatores externos ao conteúdo intraocular. Composta por tecido conjuntivo rico em fibras colágenas entrelaçadas, sua orientação geral segue direções paralelas à superfície ocular (Silva *et al*., 2013).

A íris é a parte externa da úvea que determina o formato da pupila, como o de sulco vertical nos felinos (Klein, 2014). Organizada em uma rede fina de vasos sanguíneos, nervos e fibras musculares, a íris é responsável pela coloração dos olhos e regula a dilatação e contração da pupila em resposta à luminosidade (Cunha, 2008; Nagata, 2012).

O corpo ciliar apresenta uma subdivisão estrutural em duas partes distintas: a pars plicata, e a pars plana. A pars plicata engloba os processos ciliares, que são projeções digitiformes que realizam a produção do humor aquoso. É nessa região que estão presentes as zônulas, as quais desempenham um papel crucial no posicionamento adequado da lente ocular. A pars plana está situada logo atrás da pars plicata e é relativamente sem vascularização, possuindo uma bicamada de células cuboides: o epitélio pigmentar, na parte mais externa, e o epitélio não pigmentar, na parte mais interna, que estão conectados ao epitélio pigmentar da retina e à retina neurossensorial, respectivamente. O estroma do corpo ciliar é uma

combinação de tecido conjuntivo, pigmentos, vasos sanguíneos, nervos e músculo ciliar (Silva *et al*., 2013).

A coroide desempenha o papel vital de fornecer sangue, oxigênio e nutrientes ao epitélio pigmentar da retina, localizando-se entre a esclera e a retina. Uma região da coroide, chamada *tapetum lucidum*, é levemente refletora e apresenta uma variedade de cores, sendo distintas em diferentes espécies (Leite; Oliveira; Baraldi-Artoni, 2013).

A retina, sendo a camada mais interna do globo ocular, possui a estruturação mais complexa, pois converte a luz em impulsos nervosos através do nervo óptico, transmitindo essas informações ao cérebro através dos neurônios (Dyce *et al*., 2010). Por fim, o nervo óptico, também conhecido como segundo par de nervo craniano, é composto pela união dos axônios das células ganglionares da retina, se tornando mielinizado ao passar da região crivosa da esclera para a coroide (König; Liebich, 2011).

2.2. Carcinoma Espinocelular

Uma neoplasia é originada de múltiplas mudanças genéticas nas células, alterando o equilíbrio entre a divisão celular e a apoptose (Cardona *et al.*, 2013); e essas transformações progressivas no DNA conduzem ao crescimento descontrolado das células e à possibilidade de metástase (Daleck *et al*., 2016). Os carcinomas são tipos de neoplasias malignas associadas ao epitélio, sendo identificados com recorrência na prática clínica de cães e gatos (Sicchieri *et al*., 2023).

O carcinoma espinocelular (CE) é uma forma de neoplasia epitelial maligna que se origina dos queratinócitos, podendo ser conhecido por diferentes termos, como carcinoma de células escamosas, carcinoma escamocelular ou carcinoma epidermoide (Fernando *et al.,* 2017).

O comportamento biológico do CE é caracterizado por invasão local na derme e nos tecidos subcutâneos adjacentes, apresentando um crescimento gradual e potencial para metástase. Além disso, pode manifestar-se clinicamente sob a forma de escamas, papilas ou massas fungiformes, variando de um diâmetro com poucos milímetros a vários centímetros (Mineshige *et al.*, 2018; Tillmann *et al*., 2017). Outros

sinais clínicos comuns incluem alopecia, eritema, afinamento da epiderme, ulceração e descamação seguida de formação de crostas (Rosolem *et al.,* 2012).

A maioria dos CEs associados à essa exposição se manifestam como múltiplas lesões (Figura 2), podendo se apresentar com aspecto erosivo e ulcerado, proliferativo e friável (aspecto de couve-flor) (Rodaski; Werner, 2009).

Figura 2. Carcinoma espinocelular em abdome de cão da raça American Pitbull, apresentando lesões com superfície ulcerada e eritematosa.



Fonte: Oncologia em cães e gatos (2016).

Com a característica crônica, essas úlceras podem aumentar em dimensão e profundidade, tornando-se suscetíveis a infecções bacterianas secundárias e à produção de exsudato purulento. Tais mudanças podem perdurar por extensos intervalos de tempo e geralmente estão associadas a lesões que não cicatrizam (Cardona *et al.,* 2013; Rosolem *et al.*, 2012; Tillmann *et al*., 2017).

Nos carcinomas em pálpebra, a conjuntivite surge como o principal indicativo clínico. Já em casos no plano nasal, pode-se observar epistaxe, espirros, aumento de tamanho, oclusão nasal, estertor e dispneia como sintomas mais frequentes (Guim, 2010; Rodaski; Werner, 2009). Ainda, o carcinoma de células escamosas multicêntrico *in situ* em caninos, também conhecido como Doença de Bowen ou doença bowenoide, está ligado ao papilomavírus e suas manifestações podem apresentar-se com aspecto crostoso ou verrucoso, possuindo lesões alopécicas/eritematosas, únicas ou

múltiplas. Pode apresentar-se em regiões com ou sem pigmentação, como face, pescoço, membros torácicos e dígitos (Hauck, 2013).

O CE do tipo proliferativo apresenta uma aparência papilar, podendo variar de tamanho e com uma superfície ulcerada que tende a sangrar facilmente. O do tipo erosivo é o mais prevalente e é identificado por úlceras profundas que formam cavidades cobertas por crostas (Fernandes, 2001).

Os carcinomas espinocelulares cuja causa é a inflamação crônica, condições dermatológicas degenerativas como cicatrizes de queimaduras ou imunosupressão, apresentam uma maior frequência de metástases (Gross *et al.*, 2005).

2.2.1. Carcinoma Espinocelular em córnea

Os tumores primários da córnea e da esclera são raros em cães (Galera; Laus; Oriá, 2008), tornando a compreensão da etiopatogenia do tumor de células escamosas na córnea incompleta, porém estudos têm explorado várias teorias sobre seu desenvolvimento (Cossi; Lima; Andrade, 2015; Montiani *et al.,* 2008; Takiyama; Terasaki; Uechi, 2010). Essas neoplasias corneanas geralmente surgem como uma extensão secundária de lesões em outros segmentos do bulbo ocular, como massas conjuntivais ou limbares (Latimer, Kaswan, Sundberg, 1987; Ward, Latimer, Askren, 1992).

De acordo com Radostits *et al.* (2002), as lesões podem surgir na pálpebra ou outra estrutura da bolsa conjuntiva, com exceção da córnea avascular ou da pálpebra pigmentada. Essas lesões progridem em três estágios, com os dois primeiros, placa e papiloma, geralmente não malignos e com alta taxa de regressão, enquanto o terceiro estágio representa o carcinoma espinocelular, que não regride.

O CE se manifesta como uma massa com tonalidade avermelhada ou esbranquiçada, multilobulada e irregular, protrudindo da superfície epitelial corneana (Figura 3), podendo estar associada a metástases (Pigatto *et al*., 2010), que apesar de raras, podem ocorrer em linfonodos regionais da cabeça. A proliferação local agressiva pode se estender para tecidos adjacentes (Ward, Latimer, Askren, 1992).

Figura 3. CE na superfície da córnea de um cão da raça Bulldogue, juntamente de entrópio e ceratoconjuntivite seca.



Fonte: Oncologia em cães e gatos (2016).

Do ponto de vista morfológico, o CE em córnea invade diretamente e profundamente o estroma da córnea, alcançando próximo à membrana de Descemet. Essa membrana parece ser resistente à invasão da neoplasia, ao contrário da membrana basal da córnea, e sua penetração nunca foi observada. Quando gerado no limbo, o carcinoma espinocelular pode infiltrar-se mais profundamente e desenvolver-se conjuntamente à membrana de Descemet, infiltrando o trabeculado, o ângulo iridocorneal do olho e progredindo para a área mais interna, dentro do músculo ciliar, processo ciliar ou íris (Kaps *et al*., 2005).

2.2.2. Epidemiologia

O carcinoma espinocelular não possui uma causa claramente definida, mas a exposição à luz ultravioleta (UV) é considerada a mais provável, resultando em danos ao ácido desoxirribonucleico (DNA) e associados à capacidade mutagênica (Rosolem *et al.*, 2012). Além disso, é reconhecido que indivíduos com imunossupressão têm maior predisposição a desenvolver essa condição (Ribeiro, 2016).

A exposição à luz UV induz mutações características no gene supressor tumoral conhecido como p53, contribuindo para entre 53% e 32% dos casos de CEs

em caninos e felinos. Entretanto, a mutação do gene p16, também um gene supressor tumoral, é identificada em 100% das queratoses actínicas (Gross *et al.*, 2005).

O CE é classificado como uma forma de carcinogênese física. Diversos elementos além da exposição à luz ultravioleta podem desencadear o desenvolvimento dessa neoplasia, como a presença de áreas alopécicas, lesões traumáticas e infecções por papilomavírus, cujo processo viral se desencadeia pela proliferação na área onde o vírus foi inoculado (Goldschimdt, 2017).

Medicamentos imunossupressores, como prednisolona, ciclosporina, azatioprina e piroxicam, estão sendo amplamente utilizados na prática veterinária para tratar diversas doenças, evidenciando a possibilidade de que o uso excessivo desses medicamentos imunossupressores possa aumentar a incidência da transformação maligna das lesões ligadas ao papilomavírus em cães (Thaiwong *et al.*, 2018).

Também, a ciclosporina e outros medicamentos que inibem a calcineurina têm o efeito de bloquear a ação da proteína p53, o que pode aumentar o potencial de desenvolvimento de tumores (Papavasileiou *et al*., 2009). Já a azatioprina, inibidor da síntese das purinas, aumenta a sensibilidade à luz UVA, tornando a pele mais suscetível a danos causados pelo estresse oxidativo, mesmo sem causar lesões diretas ao DNA (Shulstad; Proper, 2010).

Segundo Daleck *et al.* (2016), as espécies mais comumente afetadas incluem cães, gatos, equinos e bovinos e, dos animais de pequeno porte, os idosos são os mais propensos devido ao longo período de exposição a agentes carcinogênicos ambientais. Além disso, novos crescimentos podem surgir em diversas partes do corpo, como cabeça, orelhas, boca, focinho, membros e abdômen.

Conforme apontado por Jones (2000), o carcinoma espinocelular geralmente se desenvolve em áreas sem pelos, com pouca pigmentação ou despigmentadas, afetando o epitélio escamoso estratificado e várias membranas mucosas. Em gatos com pelagem branca, as regiões mais frequentemente afetadas incluem as partes despigmentadas dos pavilhões auriculares, as pálpebras e o região nasal. Por outro lado, em cães com pelagem branca ou levemente pigmentada na região ventral do abdômen e inguinal, a exposição solar pode levar ao desenvolvimento da doença nessas áreas (Kraegel; Madewell, 2004; Goldschmidt; Hendrick, 2002). Raças como Basset Hound, Beagle, Boxer, Poodle, American Pitt Bull Terrier, Scottish Terrier, Dachshund, Dálmata, e cães sem raça definida (SRD) têm maior predisposição ao

desenvolvimento desse tipo de formação (Rodaski; Werner, 2009; Rosolem *et al*., 2012; Willcox *et al.*, 2019).

Os locais mais comuns para metástase do CE incluem os gânglios linfáticos regionais, os ossos e os pulmões (Mineshige *et al*., 2018; Tillmann *et al*., 2017). Esse carcinoma representa aproximadamente de 4% a 10% de todas as neoplasias cutâneas em cães (Rodaski; Werner, 2009; Willcox *et al*., 2019), e os tipos menos comuns de carcinoma espinocelular em animais incluem acantolítico, de células fusiformes, carcinoma decorrente da doença de Bowen, forma verrucosa e ceratoacantoma desmoplástico (Gross *et al.*, 2005).

Já o carcinoma espinocelular (CE) primário da córnea é mais comum em animais de grande porte, como equinos e bovinos, do que em pequenos animais (Fischer *et al.,* 2002). Ele surge principalmente do epitélio conjuntival do limbo, conjuntiva bulbar, membrana nictitante ou da epiderme palpebral (Kaps *et al*., 2005; Karasawa; Matsuda; Tanaka, 2008; Latimer; Kaswan; Sundberg, 1987; Montiani-Ferreira *et al*., 2008; Ward; Latimer; Askren, 1992; Werner *et al.*, 1998).

A etiopatogênese do CE na região ocular e periocular também não é inteiramente elucidada, mas várias causas potenciais foram identificadas, como trauma contínuo, agentes virais, alterações hormonais, genéticas e imunológicas, pigmentação reduzida nos tecidos perioculares, irritação crônica da região ocular, ceratoconjuntivite seca (CCS), ceratite pigmentar e exposição crônica à radiação solar, sendo esta última considerada o agente carcinogênico mais provável (Kaps *et al*., 2005; Montiani-Ferreira *et al*., 2008; Webb *et al*., 2009).

O grau de pigmentação periocular e corneoescleral pode estar relacionado à raça, influenciando o aparecimento dessa neoplasia, enquanto fatores ambientais, como a incidência de raios UV, contribuem para uma maior prevalência em áreas de baixas latitudes, com maior exposição direta (Anderson; Badzioch, 1991; Radostits *et al.*, 2002; Blowey; Weaver, 2006).

Montiani-Ferreira *et al*. (2008) relataram um caso de CE corneal canino com evidente expressão da proteína p53 por imuno-histoquímica, sugerindo que uma mutação pode ser responsável por tumores primários, além de destacar a relação entre exposição solar e uma possível mutação do gene TP53.

E, embora importante, há poucos relatos sobre a identificação da p53 em CEs oculares de animais domésticos, sendo ainda mais raro encontrar essa proteína

especificamente em CEs corneais (Teifke; Lohr, 1996; Sironi *et al*., 1999; Montiani-Ferreira *et al*., 2008).

2.2.3. Diagnóstico

A identificação do diagnóstico do carcinoma espinocelular pode ser alcançada ao considerar o histórico do paciente, a aparência macroscópica das lesões e a identificação de fatores que podem predispor, juntamente dos resultados da avaliação citológico e/ou histopatológica (Barros *et al*., 2008). A análise citológica oferece um diagnóstico preliminar, enquanto a realização de uma biópsia, seguida da avaliação histopatológica, é o método utilizado para o diagnóstico definitivo (Jericó *et al*., 2015).

Ainda nos exames complementares, a avaliação hematológica e bioquímica normalmente não contribui significativamente para o diagnóstico de neoplasias cutâneas, mas oferece informações valiosas sobre o estado clínico geral do paciente. Enquanto a radiografia pode ser utilizada para determinar se há comprometimento ósseo ou dos linfonodos periféricos, dada a natureza invasiva dos tumores (Rodaski; Werner, 2009).

Em virtude das características visíveis do CE, é necessário realizar um diagnóstico diferencial entre afecções causadas por fungos e bactérias, assim como entre lesões hiperplásicas, granulomatosas, inflamatórias e mediadas pelo sistema imunológico (Rodaski; Werner, 2009; Tillmann *et al*., 2017). Entre essas possibilidades estão doenças como leishmaniose, esporotricose, dermatofitose, pênfigo e condições alérgicas, sendo importante distinguir também de outras formas de neoplasias de pele, como melanoma, mastocitoma, hemangioma, hemangiossarcoma, papiloma escamoso e carcinoma basoescamoso (Rosolem *et al.,* 2012).

Ao observar um corte da formação, é possível visualizar uma textura firme que envolve a epiderme e a derme, com uma estrutura compacta de contorno pouco definido e uma tonalidade esbranquiçada (Rodaski; Werner, 2009; Rosolem *et al.,* 2012). Ademais, na análise citológica pode-se detectar infiltrados inflamatórios neutrofílicos, ligados a um epitélio escamoso displásico ou imaturo, e se a superfície neoplásica apresentar erosão, é possível que ocorra contaminação bacteriana (Ribeiro, 2016).

No exame histopatológico, os carcinomas de células escamosas são classificados como bem diferenciados, moderadamente diferenciados ou pouco diferenciados. O epitélio neoplásico pode consistir em células individuais ou aglomerados aderentes, sendo que em tumores bem diferenciados pode-se observar escamas e um epitélio escamoso angular com queratinização elevada e núcleos atípicos. Quando organizadas, essas células são chamadas de pérolas de queratina, visíveis na histologia, e a emperi-polese também pode estar presente, indicando a penetração ativa de uma célula em outra maior (Gross *et al.*, 2005).

Neoplasias moderadamente diferenciadas exibem células angulares em pequena quantidade e células displásicas ovais ou arredondadas ultrapassam de 50%, enquanto tumores pouco diferenciados são caracterizados por células arredondadas individuais, com alta proporção núcleo-citoplasma, e o pleomorfismo celular e nuclear é proeminente. Em contrapartida, a vacuolização perinuclear pode indicar a presença de grânulos ceratohialinos incolores, frequentemente observados em tipos neoplásicos bem diferenciados (Gross *et al.*, 2005).

Do ponto de vista histológico, os carcinomas espinocelulares se manifestam como massas irregulares ou cordões de ceratinócitos que se proliferam na derme, tendo como características comuns a formação de queratina, de pérolas córneas, pontes intercelulares, mitoses e atipia (Morris; Dobson, 2007), e as células afetadas são pequenas e apresentam hipercromatismo (Muller; Kirk, 1996).

Ainda, na avaliação clínica do CE ocular, uma gama de sinais clínicos pode ser identificada no tecido acometido ou nas estruturas próximas. Tais sinais incluem opacidade nos meios oculares, desconforto e alterações na forma do bulbo ocular, além da possibilidade da presença de uma "massa", que pode assumir diferentes características, como lesão superficial, ulcerada, proliferativa, elevada ou até mesmo com formato de "couve-flor" (Montiani-Ferreira *et al*., 2009; Webb *et al*., 2009).

O diagnóstico definitivo de neoplasias oculares geralmente envolve os exames histopatológico, imunohistoquímico e/ou citológico. Ao examinar histologicamente a amostra, é possível identificar massas expansivas locais, compostas por células pleomórficas com citoplasma abundante e eosinofílico, além de anisocariose e anisocitose pronunciadas, juntamente de neovascularização e infiltrado de macrófagos, linfócitos e células plasmáticas. O diagnóstico é baseado na aparência morfológica da amostra (Takiyama; Terasaki; Uechi, 2010).

Devido à acessibilidade da córnea e da conjuntiva, é possível realizar exames precisos e obter material para análise morfológica. Portanto, um exame clínico detalhado, combinado com procedimentos diagnósticos adequados, é fundamental para classificar a neoplasia ocular de acordo com sua categoria, localização e extensão (Montiani-Ferreira *et al*., 2009). E, levando em consideração a diversidade de enfermidades que podem gerar confusão diagnóstica, a confirmação utilizando a avaliação histopatológica se torna crucial.

2.2.4. Tratamento

O manejo terapêutico para o carcinoma espinocelular deve ser determinado conforme a fase do tumor, a condição geral do paciente, a disponibilidade dos recursos medicamentosos e equipamentos essenciais, bem como a disposição do responsável pelo animal em relação às possíveis alterações estéticas e efeitos secundários do tratamento (Rosolem *et al*., 2012).

No geral, como tratamento primário de CE, a ressecção cirúrgica completa com margens de segurança amplas tem demonstrado eficácia significativa na erradicação da doença, especialmente quando a neoplasia é identificada em estágios iniciais e não há sinais de disseminação metastática (Pascoli *et al.*, 2022). Contudo, em situações de estágio avançado da neoplasia ou em que a excisão completa não é viável, faz-se uso de terapias complementares, tais como quimioterapia, radioterapia, terapia fotodinâmica, eletroquimioterapia e criocirurgia (Brollo *et al*., 2014).

A utilização de fármacos antineoplásicos de liberação lenta, com administração intratumoral, oferece concentrações elevadas e prolongadas da substância no local afetado. A quimioterapia de forma sistêmica é empregada para proporcionar alívio paliativo em casos de lesões disseminadas ou metastáticas em cães e gatos, onde piroxicam, cisplatina, mitoxantrona e bleomicina têm sido identificados como agentes potencialmente ativos contra o CE (Kraegel; Madewell, 2004). Porém, a eficácia desse método tem sido variável e apresenta taxas de resposta baixas, resultando em uma sobrevida relativamente curta, especialmente em gatos com carcinoma localizado na região da cabeça (Hirschmann *et al.*, 2008).

As probabilidades de recorrência permanecem elevadas em casos de exposição solar. Portanto, para manter o controle a longo prazo, é essencial adotar

medidas como monitoramento rigoroso, intervenção precoce, restrição da exposição à radiação UV e uso tópico de protetor solar (Otrubova, 2016).

Ainda, o tratamento das neoplasias oculares é frequentemente cirúrgico, principalmente porque são detectadas em estágios avançados (Martin, 2010). Em casos de tumores secundários, é crucial considerar a quimioterapia sistêmica, dependendo da natureza da neoplasia e, quando possível, a remoção da massa neoplásica é preferível, permitindo a preservação do globo ocular e a realização de uma excisão cirúrgica com margens de segurança, sem afetar regiões adjacentes (Silva *et al.*, 2013).

Para neoplasias melanocíticas de limbo, o tratamento padrão é a excisão cirúrgica com margens de segurança, muitas vezes combinada a enxertos. Terapias adicionais, como quimioterapia tópica, crioterapia, hipertermia ou radioterapia, podem ser empregadas para prevenir recidivas (Donaldson; Sansom; Adams, 2006; Featherstone *et al*., 2009; Lewin, 1999; Maggio *et al*., 2012; Wilkie; Wolf, 1991; Yang *et al*., 2017).

No que diz respeito às técnicas cirúrgicas, a enucleação é considerada em casos de comprometimento grave do bulbo ocular, enquanto a exenteração é reservada para situações em que o tumor penetra na esclera e a remoção das células tumorais é necessária (Grahn *et al*., 2012 *apud* Santiago, 2017).

Para carcinomas espinocelulares, a ceratectomia associada à crioterapia é comumente empregada, embora a quimioterapia tópica, especialmente com 5-fluorouracil 1%, tenha sido eficaz em alguns casos (Overton *et al*., 2014; Dorbandt; Driskell; Hamor, 2016).

Alguns estudos exploram a ablação a laser, como o laser de diodo ou o laser de monóxido de carbono (CO), para retirada de tumores da córnea e do limbo, reduzindo a recorrência por meio da destruição das margens do tumor. No entanto, o uso do laser em tumores corneais pode não oferecer vantagens significativas em relação à ceratectomia, especialmente devido ao período prolongado de cicatrização. Apesar disso, o laser de CO pode ser benéfico em tumores limbais envolvendo a episclera e a esclera muito vascularizada, proporcionando hemostasia e melhorando a visualização durante a cirurgia (Gilmour, 2003).

O laser de diodo também pode ser utilizado em casos específicos, como melanomas epibulbares com extensão na córnea, desde que aplicado corretamente para prevenir lesões às estruturas intraoculares (Gilmour, 2003).

Também, a mitomicina C tem sido estudada na medicina veterinária como uma possível opção de tratamento para o CE ocular (Delgado, 2020; Karasawa, Matsuda; Tanaka, 2008; Seavers, Robsonb; Weingartha, 2020), devido às suas propriedades antitumorais, inibindo a mitose das células ao impedir a síntese de DNA, e sua ação moduladora em cicatrização de feridas (Marquez *et al*., 2019).

O prognóstico das neoplasias corneais geralmente é reservado a desfavorável. Um diagnóstico precoce e um tratamento adequado são cruciais para determinar o desfecho a longo prazo e melhorar a qualidade de vida dos pacientes (Dobson; Morris, 2001).

Portanto, com o aumento da identificação de casos de carcinoma espinocelular na clínica de cães e gatos, juntamente de novos surgimentos dessa neoplasia em córnea ou outras regiões do bulbo ocular, faz-se necessária a ampliação de pesquisas nesse contexto para evidenciar dados que possam contribuir com a comunidade científica e auxiliar na caracterização da melhor forma de diagnóstico e terapêutica.

3. RELATO DO CASO

Foi atendido no Centro Médico Veterinário (CMV) da Faculdade Rebouças de Campina Grande, na Paraíba, um cão da raça Shih Tzu, macho, não castrado, com 5 anos, pesando sete quilogramas, com histórico de úlcera de córnea já cicatrizada e ceratoconjuntivite seca (CCS) bilateral crônica. A tutora relatou o aparecimento de uma massa no olho direito há 4 dias, apresentando secreção, além de aparência esbranquiçada no olho contralateral.

Na avaliação clínica, foi observado aumento dos linfonodos submandibulares, mucosa ocular hiperêmica e uma formação na córnea direita com coloração rosada e aspecto friável semelhante a um couve-flor (Figura 4).

Foram solicitados exames sanguíneos como hemograma e bioquímicos, onde foi possível observar no eritrograma uma anisocitose e rouleaux eritrocitário em lâmina. No leucograma, identificou-se linfócitos reativos e monócitos ativados.

Evidenciando, assim, uma inflamação crônica e uma reação do organismo às células neoplásicas.

Figura 4: Carcinoma espinocelular na superfície da córnea de um cão da raça Shih Tzu, além de ceratoconjuntivite seca.



Fonte: Arquivo pessoal de Wanessa Otoni.

Então, foi instituída uma terapêutica paliativa com 1 gota do colírio Tobrasyn no olho direito, a cada 6 horas, durante 7 dias, e recomendado uso de colar elisabetano durante todo o tratamento. Junto a isso, realizou-se o encaminhamento do paciente a um oftalmologista para uma avaliação de emergência, onde foi solicitada um exame anatomo-patológico para fins de diagnóstico e escolha da conduta terapêutica.

Na análise anatomopatológica macroscópica, identificou-se o bulbo ocular medindo 3,5 x 3,0 x 1,9 cm, parcialmente encoberto por tecido pardo-claro. Ademais, observou-se a existência de uma lesão verrucosa, amarelada, elevada, medindo 1.0 x 0,6 cm na córnea. Aos cortes constatou-se lesão em região adjacente a lesão externa alçando a córnea, medindo 1,3 x 1,0 cm.

A análise microscópica indicou fragmentos de bulbo ocular apresentando área superficial extensa na córnea/conjuntiva, de formação neoplásica densa, pobremente delimitada, infiltrativa, superficial e não encapsulada. As células neoplásicas sendo do tipo epiteliais, grandes, com citoplasma escasso à abundante e eosinofílico, núcleo grande, com cromatina frouxa e nucléolo evidente. Pleomorfismo moderado e índice

mitótico elevado (> 18 mitoses em 10 campos de 400x). As células epiteliais dispondo-se em padrão lobular, por vezes circundando pérolas córneas. Constatou-se presença de erosão/ulceração multifocais e intensas. Concluindo-se com o diagnóstico de carcinoma espinocelular bem diferenciado de córnea com a identificação de margem cirúrgica de segurança, lateral e profunda, nos fragmentos analisados.

Seguido a obtenção do laudo, foi indicada a lavagem do olho direito com soro fisiológico a cada 12 horas, até a realização do procedimento cirúrgico e a administração de ¾ do comprimido de Doxiciclina 100 mg, BID, durante 28 dias. E, para o olho esquerdo, para terapêutica da CCS, foi prescrita 1 gota de colírio de Dexametasona, BID, por 30 dias, juntamente de uma fina camada, BID, da pomada oftálmica manipulada com 15g e Ciclosporina na concentração de 1%, com uso contínuo até novas orientações.

Com isso, foi agendado o retorno do paciente para nova avaliação para realização do procedimento cirúrgico, onde não foi autorizada a repetição do hemograma e fez-se a elaboração de um novo receituário pré-cirurgia, incluindo ¾ do comprimido de Omeprazol 10 mg, SID, por 10 dias e ½ comprimido de Ácido Tranexânico 250 mg, BID, durante 3 dias, para prevenção de hemorragia trans-cirúrgica.

Após 2 dias, a tutora retornou para realização da internação do paciente e realização da cirurgia, onde foi utilizada a técnica de exenteração ocular. Esse procedimento foi realizado após a tricotomia ampla e antissepsia da região ocular com o uso de Clorexidina alcoólica, com o paciente em decúbito esternal, utilizando sedação e bloqueio locorregional adequados.

Iniciou-se a cirurgia com uma cantotomia lateral e divulsão do tecido subcutâneo. Após isso, fez-se o pinçamento do bulbo ocular e a sua ressecção, juntamente da excisão das bordas da pálpebra. Em seguida, foi realizada a sutura do tecido subcutâneo em padrão simples contínuo utilizando fio de sutura de Poliglecaprone 2-0 e a brefarorrafia com padrão de sutura Wolf e fio de Nylon 2-0.

No internamento pós-cirúrgico, foi instituído um protocolo incluindo a administração do inibidor de secreção ácido-gástrica Omeprazol (1 mg/kg) por via intravenosa, SID; do analgésico Tramadol (1 mg/kg) por via subcutânea, BID; do anti-inflamatório Meloxicam 3% (0,2 mg/kg) por via intravenosa, SID e do antibiótico Doxiciclina 50 mg (1 comprimido / 5 kg) por via oral, BID. A terapêutica teve duração

de 2 dias e o paciente recebeu alta médica para continuar o tratamento de forma domiciliar com troca do antibiótico para Amoxicilina Tri-hidratada + Clavulanato de Potássio, BID, por 10 dias; Meloxicam, SID, durante 4 dias e alteração do analgésico para Dipirona, BID, por 5 dias.

4. DISCUSSÃO

Conforme observado por Rodaski e Werner (2009), as raças que demonstram maior predisposição incluem Basset Hound, Beagle, Boxer, Poodle, American Pit Bull Terrier, Scottish Terrier, Dachshund, Dálmata e cães sem raça definida (SRD); todavia, o canino do presente relato pertence à raça Shih Tzu. O paciente possuía 5 anos de idade, favorecendo a ideia de Daleck *et al.* (2016), que indica uma maior propensão de desenvolvimento em animais com idade mais avançada devido ao longo período de exposição a agentes carcinogênicos ambientais.

Também, Jones (2000) afirma que o carcinoma espinocelular geralmente se desenvolve em áreas sem pelos, com pouca pigmentação ou despigmentadas. Porém, o animal do presente caso possuía pelagem castanha e região periocular pigmentada.

Além disso, de acordo com as pesquisas de Kaps *et al.* (2005), Montiani-Ferreira *et al.* (2008) e Webb *et al.* (2009), a ceratoconjuntivite seca (CCS) pode ser considerada como uma das etiologias possíveis. No contexto deste estudo, o animal apresentava um histórico de ceratoconjuntivite seca crônica bilateral, confirmando a citação dos respectivos autores.

Já Pigatto *et al.* (2010) cita que o CE se manifesta como uma massa de tonalidade avermelhada ou esbranquiçada. O que pode ser observado neste relato, visto que a tutora menciona ter notado o aparecimento de uma massa no olho direito do animal com aparência esbranquiçada.

Ainda, durante a avaliação clínica, constatou-se uma lesão na córnea direita com coloração rosada, textura friável e forma semelhante à de um couve-flor. Essa constatação corrobora as informações de Rodaski e Werner (2009), os quais afirmam que a maioria dos CEs se apresentam como múltiplas lesões, podendo exibir características erosivas, ulcerativas, proliferativas e friáveis (com aparência de couve-flor).

Os pesquisadores Takiyama, Terasaki e Uechi (2010) destacam que durante a análise histológica da amostra, torna-se evidente a presença de anisocitose. No exame do hemograma do animal, foi observada anisocitose no eritrograma, validando a informação dos autores.

No presente relato, foi solicitado análise anatomo-patológica para o fechamento do diagnóstico e, conforme os autores Jericó *et al.* (2015), a avaliação histopatológica é o método utilizado para o diagnóstico definitivo. Durante essa análise, a observação microscópica do bulbo ocular do animal deste relato revelou a presença de células neoplásicas de origem epitelial, testificando a informação de Grandi e Rondelli (2016), que classificam o CE como uma neoplasia maligna de células epiteliais.

Gross *et al.* (2005) declara que tumores pouco diferenciados se distinguem por apresentarem pleomorfismo celular e nuclear. Entretanto, na análise da amostra anatomopatológica do relato deste tumor bem diferenciado, foi observado um grau moderado de pleomorfismo, constatando a afirmação de Takiyama, Terasaki e Uechi (2010) de que é possível identificar massas expansivas locais, compostas por células pleomórficas em amostras de neoplasia ocular.

Junto a isso, esses autores constataram a existência de um citoplasma abundante e eosinofílico na avaliação histológica da amostra, condizendo com o resultado obtido no presente caso, onde foram identificadas células neoplásicas com citoplasma escasso à abundante e eosinofílico.

De acordo com Morris e Dobson (2007), do ponto de vista histológico, os carcinomas espinocelulares exibem aglomerados queratinizados denominados como pérolas córneas. Na análise da amostra, constatou-se a presença de células epiteliais organizadas em padrões lobulares, ocasionalmente circundando essas estruturas.

Ribeiro (2016) também enfatiza que a avaliação citológica pode revelar erosão na superfície neoplásica, podendo indicar a presença de contaminação bacteriana, o que corrobora com os achados do exame, que indicaram a presença de erosões e úlceras multifocais e intensas.

Segundo Rosolem *et al*. (2012), a terapêutica do carcinoma espinocelular deve ser escolhido de acordo com as características gerais do tumor e do paciente, além da disponibilidade de recursos e aceitação do responsável pelo animal. Além disso, Grahn *et al.* (2012) e Santiago (2017) afirmam que a exenteração é indicada em casos onde o tumor invade a esclera e há necessidade da eliminação das células tumorais.

Portanto, no caso em questão, foi realizada a avaliação desses fatores, firmando a exenteração ocular com margem de segurança como tratamento de escolha.

Ainda, de acordo com Dobson e Morris (2001), o prognóstico de neoplasias em córnea geralmente é reservado a desfavorável, variando de acordo com o tempo de diagnóstico e determinação de um tratamento adequado. Nesse caso, após realização do tratamento cirúrgico e recuperação do animal, não houve relato de recidiva da neoplasia.

5. CONCLUSÃO

A identificação de carcinoma espinocelular em córnea de cães, embora relativamente rara, apresenta desafios significativos para o diagnóstico e tratamento. No presente relato, a neoplasia foi constatada em uma condição de elevada diferenciação e grande comprometimento ocular, tendo uma resposta altamente satisfatória à intervenção clínica e cirúrgica, não havendo recidiva.

Portanto, a diversidade de manifestações clínicas e histológicas observadas nesse tipo de neoplasia destaca a necessidade de uma abordagem multifacetada, reforçando a importância da análise histopatológica para a confirmação diagnóstica e evidenciando a necessidade de uma terapêutica adequada e precoce.

Visto isso, a investigação contínua e a colaboração entre diferentes áreas da medicina veterinária são fundamentais para melhorar o entendimento e o manejo dessa condição, visando sempre o bem-estar e a saúde ocular dos pacientes caninos.

REFERÊNCIAS

ALMEIDA, J. L. **Glaucoma em Cães e Gatos**. Niterói, 2020. Trabalho de Conclusão de Curso (Medicina veterinária) - Anhanguera Educacional. Disponível em: https://repositorio.pgsscogna.com.br/bitstream/123456789/30871/1/JANINE_ALMEIDA_ATIVIDADE_DEFESA.pdf. Acesso em: 17 abr. 2024.

ALVIM, N. C *et al*. Enucleação Transpalpebral por Carcinoma Espinocelular em Bovino Zebú Criado A Campo. **Revista Científica Eletrônica de Medicina Veterinária**, Garça, v. 4, n. 8, jan. 2007. Disponível em: http://www.faef.revista.inf.br/imagens_arquivos/arquivos_destaque/G64DKBEkuAMKR4U_2013-5-21-16-46-47.pdf. Acesso em: 21 mar. 2024.

ANDERSON, D. E.; BADZIOCH M. Association between solar radiation and ocular squamous cell carcinoma in cattle. **American Journal of Veterinary Research**, v.52, p.784-788, 1991.

BARROS, R. M. *et al*. Carcinoma das células escamosas multicêntrico em cão. **Rev. Bras. Saúde Prod. An.**, [S.L.], v. 9, n. 1, p. 103-108. 2008. [S. N.]. Disponível em: https://www.researchgate.net/profile/Roselene-Ecco/publication/277873471_Carcinoma_das_celulas_escamosas_multicentrico_em_cao/links/55cf457c08ae502646aa4243/Carcinoma-das-celulas-escamosas-multicentrico-em-cao.pdf. Acesso em: 24 abr. 2024.

BENTO, J. R. **Carcinoma de Células Escamosas (CCE) em Canino American Pitbull - Relato de Caso**. XVIII CIC. Disponível em: https://www2.ufpel.edu.br/cic/2009/cd/pdf/CA/CA_01252.pdf. Acesso em: 10 abr. 2024.

BLOWEY, R. W., WEAVER, A. D. **Color atlas of diseases and disorders of cattle**. 2. ed. Philadelphia: Elsevier, p.132-133. 2006.

BRITO, Y. J. A.; PONTELO, T. P. Carcinoma de Células Escamosas (CCE) em Cão na Região Prepucial: relato de caso. **Arquivos de Ciências Veterinárias e Zoologia da Unipar**, Umuarama, v. 26, n. 1, p. 239-250, 2023. Universidade Paraense. http://dx.doi.org/10.25110/arqvet.v26i1cont-016. Disponível em: https://revistas.unipar.br/index.php/veterinaria/article/view/10200/4923. Acesso em: 07 mar. 2024.

BROLLO, J. L. *et al*. Modalidades Terapêuticas para o Tratamento de Carcinomas Espinocelulares em Cães e Gatos: revisão de literatura. **Medvep Dermato** - Revista de Educação Continuada em Dermatologia e Alergologia Veterinária, [S.L.], 2014.

CARDONA Á, J. A.; VARGAS, V. M. I.; PERDOMO, A. S. C. Clinical and Histopathological Study of the Squamous Cell Carcinoma in Cattle of the Cordoba Department, Colombia. **Revista de la Facultad de Ciencias Veterinarias – UCV**, v.54, n.2, p.68-77, 2013.

COSSI, L. B.; LIMA, S. S. S.; ANDRADE, A. L. Expressão da proteína p53 no carcinoma de células escamosas corneal em cães. **Semina**: Ciências Agrárias, [S.L.], v. 36, n. 3, p. 1385, 2015. Universidade Estadual de Londrina. http://dx.doi.org/10.5433/1679-0359.2015v36n3p1385. Disponível em: https://www.redalyc.org/pdf/4457/445744148016.pdf. Acesso em: 08 mar. 2024.

CUNHA, O. **Manual de Oftalmologia Veterinária**. Curso de Medicina Veterinária, Universidade Federal do Paraná, Palotina, 2008. 88 p.

DALECK, C. R.; NARDI, A. B. **Oncologia em cães e gatos**. 2. ed. Rio de Janeiro: Roca, 2016.

DELGADO, E. C. 2020. Topical chemotherapy with mitomycin C in a feline corneal squamous cell carcinoma. **Journal of Feline Medicine and Surgery Open Reports**. v. 6, n. 1, p. 1-5. DOI: 10.1177/2055116920917833

DOBSON, J.; MORRIS, J. The eye and orbit. *In*: **Small Animal Oncology**. 1. ed. Oxford: Blackwell Science Ltd, p. 252-261. 2001.

DONALDSON, D.; SANSOM, J.; ADAMS, V. Canine limbal melanoma: 30 cases (1992– 2004). Part 2. Treatment with lamellar resection and adjunctive strontium-90β plesiotherapy – efficacy and morbidity. **Veterinary Ophthalmology**, v. 9, n. 3, p. 179-185, 2006.

DORBANDT, D. M.; DRISKELL, E. A.; HAMOR, R. E. Treatment of corneal squamous cell carcinoma using topical 1% 5-fluorouracil as monotherapy. **Veterinary Ophthalmology**, v.19, n. 3, p. 256-261, 2016.

DYCE, K. M.; SACK, W.O.; WENSING, C. J. G. Tratado de anatomia veterinária. Tradução: Renata Scavone de Oliveira *et al*. Rio de Janeiro: Elsevier. Tradução de: Textbook of veterinary anatomy, 4. ed. 2010. ISBN 978-85-352-3672-9

ESPLIN, D.; WILSON, S.; HULLINGER, G. Squamous cell carcinoma of the anal sac in five dogs. **Veterinary Pathology**, [S.L.], v.4, n.3, p.332-334, 2003.

FARENCENA, F. I. *et al*. Carcinoma de células escamosas corneal em um cão: uso da Mitomicina C 0,02% como adjuvante no tratamento. **Acta Scientiae Veterinariae**, [S.L.], v. 51, n. 1. 863 p, 23 abr. 2023. Disponível em: https://seer.ufrgs.br/index.php/ActaScientiaeVeterinariae/article/view/126573/88323. Acesso em: 10 mar. 2024.

FEATHERSTONE *et al*. Efficacy of lamellar resection, cryotherapy, and adjunctive grafting for the treatment of canine limbal melanoma. **Veterinary Ophthalmology**, v. 12, Supplement 1, p. 65-72, 2009.

FERNANDES, C. G. Neoplasias em Ruminantes e Equinos. *In*: RIET-CORREA, F.; SCHILD, A. L.; MÉNDEZ, M. C.; LEMOS, R. A. A. 2. ed. **Doenças de Ruminantes e Equinos**. São Paulo: Varela, 2001.

FERNANDO, D. V. X.; AZEVEDO, S. C. S.; OLIVEIRA, V. O. Carcinoma de células escamosas em cão: relato de caso. **Revista Saber Digital**, [S.L.], v. 9, n. 1, p. 115–128, 2017. Disponível em: https://revistas.faa.edu.br/SaberDigital/article/view/382. Acesso em: 7 mar. 2024.

FISCHER, C. A. *et al*. Tumors of the cornea and sclera. *In*: PEIFFER, R. L.; SIMONS, K. B. **Ocular tumors in animals and humans**. 1. ed. Iowa: State Press, p. 149-202. 2002.

FREITAS, A. P. **Manejo Cirúrgico de Úlcera de Córnea em Felino - Relato de Caso**. Palmas, 2019. Trabalho de Conclusão de Curso (Medicina

veterinária) - Centro Universitário Luterano de Palmas. Disponível em: http://ulbra-to.br/bibliotecadigital/publico/home/documento/1397. Acesso em: 17 abr. 2024.

GALERA, P. D.; LAUS, J. L.; ORIÁ, A. P. Afecções da Túnica Fibrosa. *In*: LAUS, J. L. (Ed). **Oftalmologia Clínica e Cirúrgica em Cães e em Gatos**. São Paulo: Roca, p. 69-96. 2008.

GELATT, K. N.; BEN-SHLOMO, G.; GILGER, B. C.; HENDRIX, D. V. H.; KERN, T. J.; PLUMMER, C. E. **Veterinary ophthalmology**. John Wiley & Sons. 2021.

GILMOUR, M. A. Laser Applications for Corneal Disease. **Clinical Techniques in Small Animal Practice**, v. 18, n. 3, p. 199-202, 2003.

GOLDSCHIMIDT, M. H; HENDRICK, M. J. Tumors of the skin and soft tissues. *In*: MEUTEN, D. J. **Tumors in Domestic Animals**. 4. ed. Iowa: Iowa State Press, cap. 2, p. 45-117. 2002.

GOLDSCHMIDT, M. H; GOLDSCHMIDT, K. H. Epithelial and melanocytuc tumors of the skin. *In*: MEUTEN, D.J. **Tumors in domestic animals**, 5.ed. Wiley Blackwell. cap. 4, p. 88-99. 2017.

GRANDI, F.; RONDELLI, M. C. H. Neoplasias Cutâneas. *In*: DALECK, C. R.; NARDI, A. B. D. **Oncologia em Cães e Gatos**, 2. ed. Rio de Janeiro: Ed. Grupo GEN ROCA, p. 343-345, 2016.

GROSS, T. L.; IHRKE, P. J.; WALDER, E. J.; AFFOLTER, V. K. **Skin diseases of the dog and cat: Clinical and histopathologic diagnosis**. 2. ed. Oxford: Blackwell Science, 2005.

GUIM, T. N. **Avaliação da sobrevida e de marcadores histomorfológicos como potenciais fatores prognósticos para carcinoma de células escamosas em cães e gatos**. 2010. 67 p. Dissertação (Mestrado em Patologia Animal) – Faculdade de Veterinária, Universidade Federal de Pelotas, Pelotas, 2010.

HAUCK, M. L. Tumors of the skin and subcutaneous tissues. *In*: WITHROW, S. J.; VAIL, D. M.; PAGE, R. L. 5. ed. **Small Animal Clinical Oncology**. Missouri: Saunders Elsevier, 2013.

HIRSCHMANN, L. C; CAMPELLO, A. O; CORRÊA, A; DECKER, C. L; FACCO, M. P; LOBO, C.G; SIMON, C. Carcinoma Epidermóide: Tratamento e Evolução Clínica em Felinos. *In*: Congresso de Iniciação Científica, 17, 2008, Pelotas, **Anais: UFPEL**, p. 1- 4. 2008.

JERICÓ, M. M. *et al.* **Tratado interno de medicina veterinária de cães e gatos**. 1. ed. Rio de Janeiro: Roca, 2015. 7047 p. ISBN 978-85-277-2666-5.

JONES, T. C.; HUNT, R. D.; KING; N. W.; **Patologia Veterinária**, 6. ed. São Paulo: Manole, 2000.

KAPS, S.; RICHTER, M.; PHILIPP, M.; BART, M.; EULE, C.; SPIESS, B. M. Primary invasive ocular squamous cell carcinoma in a horse. **Veterinary Ophthalmology**, Zurich, v. 8, n. 3, p. 193-97, 2005.

KARASAWA, K.; MATSUDA, H.; TANAKA, A. Superficial keratectomy and topical mitomycin C as therapy for a corneal squamous cell carcinoma in a dog. **Journal of Small Animal Practice**, Oxford, v. 49, n. 4, p. 208-210, 2008.

KIMURA, K. C.; CARNEIRO, C. S.; DOMENICO, R. M.; DIAS, R. A.; PEREIRA, J.; MATERA, J. M. Cartography of neoplasms in dogs from different regions of the city of São Paulo, SP, Brazil: a survey (2002-2003) of data from the Veterinary Hospital of the School of Veterinary Medicine and Animal Science of the University of São Paulo, Brazil. **Brazilian Journal of Veterinary Research and Animal Science**, v.52, n.3, p.257-265, 2015.

KLEIN, B. G. **Cunningham tratado de fisiologia veterinária**. 5. ed. Rio de Janeiro: Elsevier, 2014. Tradução de: Cunningham's textbook of veterinary physiology.

KÖNIG, H. E.; LIEBICH, H. **Anatomia dos animais domésticos: texto e atlas colorido**. 4. ed. Porto Alegre: Artmed, 2011. 788 p.

KRACHMER, J.H.; MANNIS, M.J.; HOLLAND, E.J. **Cornea**. 3. ed. New York Editora: Mosby: Elsevier. p. 1967. 2011.

KRAEGEL, S. A; MADEWELL, B. R. Tumores da Pele. *In*: ETTINGER, S. J; FELDMANN, E. C. **Tratado de Medicina Interna Veterinária**. 5. ed. Rio de Janeiro: Guanabara/Koogan, cap. 99, p.555-557. 2004.

LATIMER, K. S.; KASWAN, R. L.; SUNDBERG, J. P. Corneal squamous cell carcinoma in a dog. **Journal of the American Veterinary Medical Association**, New York, v. 190, n. 11, p. 1430-1432, 1987.

LEDBETTER, E. C. *et al*. Diseases and surgery of the canine cornea and sclera. *In*: GELATT, K. N.; GILGER, B. C. & KERN, T.J. **Veterinary ophthalmology**. 5. ed. Oxford: Wiley-Blackwell. p. 976-983, 987-1010. 2013.

LEITE, A. G. B.; OLIVEIRA, D.; BARALDI-ARTONI, S. M. Morfologia do Sistema Ocular dos Animais Domésticos. **Ars Veterinária**, Jaboticabal, v. 29, n. 1, p. 42-51, 2013.

LÊMOS, A. S. **Carcinoma Espinocelular de Dígito com Invasão em Coxim de Cão: Relato de Caso**. Areia, 2022. Trabalho de Conclusão de Curso (Medicina veterinária) - Universidade Federal da Paraíba. Disponível em: https://repositorio.ufpb.br/jspui/handle/123456789/25658. Acesso em: 9 abr. 2024.

LEWIN, G. A. Repair of a full thickness corneoscleral defect in a German shepherd dog using porcine small intestinal submucosa. **Journal of Small Animal Practice**, v. 40, p. 340-342, 1999.

LIEBICH, H. G. *et al.* Olho. *In*: KONIG, H. E.; LIEBICH, H.G. **Anatomia dos Animais Domésticos**. 4. ed. Porto Alegre: Artmed, 2011. cap. 16, p. 579-600.

LIMA, A. L. C.; GONÇALVES, A. A. B. Carcinoma de Células escamosas em cão: relato de caso. **Real (Scientia 21)**, Águas Claras, v. 2, n. 1, 2023. Disponível em: http://revistas.icesp.br/index.php/Real/article/view/4594. Acesso em: 7 mar. 2024.

LOBO, T. V.; SANT'ANNA, A. R. M.; FAYAD, A. R.; LIMA, A. M. V. A Córnea e as Ceratites Ulcerativas em Cães: uma revisão da anatomia, etiopatogenia e diagnóstico. **Enciclopédia Biosfera**, Jandaia, v. 18, n. 36, p. 17-37, 30 jun. 2021. Centro Cientifico Conhecer. http://dx.doi.org/10.18677/encibio_2021b2. Disponível em: https://www.conhecer.org.br/enciclop/2021B/a%20cornea.pdf. Acesso em: 17 mar. 2024.

MAGGIO *et al*. Surgical treatment of epibulbar melanocytomas by complete excision and homologous corneoscleral grafting in dogs: 11 cases. **Veterinary Ophthalmology**, v. 16, p. 1- 9, 2012.

MAGGS, D. J. Ocular pharmacology and therapeutics. *In*: MAGGS, D. J.; MILLER, P. E. & OFRI, R. **Slatter's fundamentals of veterinary ophthalmology**. 4. ed. Missouri: Saunders. p. 33-34, 45-48, 55-56. 2008.

MAGGS, D.J. Cornea and Sclera. *In*: MAGGS, D. J.; MILLER, P. E.; OFRI, R. **Slatter's Fundamentals of Veterinary Ophthalmology** E-Book. Elsevier Health Sciences, p. 184-219, 2017.

MAGRANE, W.G. **Canine Ophtalmology**. 3. ed. Philadelphia: Lea & Febiger. p. 310. 1977.

MARQUEZ, E. A.; KATSANOS, A.; KOZOBOLIS, V. P.; KONSTAS, A. G. P. & TEUS, M. A. A Critical Overview of the Biological Effects of Mitomycin C Application on the Cornea Following Refractive Surgery. **Advances in Therapy**. v. 36, p. 786-797. 2019.

MARTIN, C. L. Cornea and Sclera. *In*: **Ophthalmic Disease in Veterinary Medicine**. 2. ed. London: Manson Publishing, p. 241-297. 2010.

MEEKINS, J. M.; RANKIN A.J.; SAMUELSON, D.A. Ophthalmic Anatomy. *In*: GELATT, K. N.; BEN-SHLOMO, G.; GILGER, B. C.; HENDRIX, D. V.; KERN, T. J.; PLUMMER, C. E. **Veterinary Ophthalmology**. 6. ed. John Wiley & Sons, p. 41-123, 2021.

MENDES, M. H.; BETINJANE, A. J.; CAVALCANTE, A. F.; CASTANHEIRA, V. R.; CHENG, C.; CARANI, J. C. Estudo comparativo entre imagens ultra-sonográficas obtidas com sondas de 10MHz e 20 MHz na avaliação de anormalidades do segmento posterior do globoocular. **Revista Brasileira de Oftalmologia**, v. 68, n. 5, p. 291-295, 2009.

MILLER, W.W. Evaluation and management of corneal ulcerations: A systematic approach. **Clinical Techniques In Small Animal Practice**, [S.L.], v. 16, n. 1, p.51-57, fev. 2001.

MINESHIGE, T.; OGIHARA, K.; KAMIE, J.; SUGAHARA, G.; CHAMBERS, J. K.; UCHIDA, K.; MADARAME, H.; SHIROTA, K. Increased Expression of the Stromal Fibroblast-secreted Periostin in Canine Squamous Cell Carcinomas. **The Journal of Veterinary Medical Science**, v. 80, n. 3, p. 473-479. 2018.

MONTIANI-FERREIRA, F.; KIUPEL, M.; MUZOLON, P.; TRUPPEL, J. Corneal squamous cell carcinoma in a dog: a case report. **Veterinary Ophthalmology**, Curitiba, v. 11, n. 4, p. 269-272. 2008.

MONTIANI-FERREIRA, F; WOUK, A. F. P. F.; LIMA, A. S.; KLEINER, J. A.; MUZOLON, P. Neoplasias oculares. *In*: DALECK, C. R.; NARDI, A. B.; RODASKI, S. **Oncologia em cães e gatos**. [S.L.]: Roca, 2009. cap. 17, p. 293-312.

MORRIS, J.; DOBSON, J. **Oncologia de Pequenos Animais**, Ed Roca, p.55-56. 2007.

MOURA, I. C. **Carcinoma Espinocelular Cutâneo em Cães**. Lisboa, 2012. Dissertação (Medicina veterinária) - Universidade Técnica de Lisboa. Disponível em: https://www.repository.utl.pt/bitstream/10400.5/4584/1/Carcinoma%20Espinocelular%20Cutaneo%20em%20Caes.pdf. Acesso em: 8 mar. 2024.

MULLER, G. O; KIRK, R. W. **Dermatologia de Pequenos Animais**. Tradução: SCOTT, D. W; MILLER, J.; WILLIAM, H.; GRIFFIN, C. E.; FIGUEIREDTO, C., 5. ed, Rio de Janeiro: Interlivros, 1223 p. 1996.

NAGATA, A. T. **Enucleação em paciente felino (*Felis catus*)**. Monografia (Medicina Veterinária), Fundação Educacional, Curitiba, 2012. 25 p.

OTRUBOVA, B. Treatment Options for Sunlight-induced Squamous Cell Carcinoma in a Cat. **Senior Seminar Paper**, Cornell University College of Veterinary Medicine, 2016. Disponível em: http://ecommons.cornell.edu/bitstream/1813/11573/1/2006%20Otubova.pdf. Acesso em: 23 abr. 2024.

OVERTON, T. L. *et al*. A pulse-dose topical 1% 5-fluorouracil treatment regimen in a young dog with corneal squamous cell carcinoma. **Veterinary Ophthalmology**, p.1-5, 2014.

PAPAVASILEIOU, D.; TOSIOS, K.; CHRISTOPOULOS, P.; GOUTAS, N.; VLACHODIMITROPOULOS, D. Her-2 Immunohistochemical Expression in Oral Squamous Cell Carcinomas is Associated with Polysomy of Chromosome 17, Not Her-2 Amplification. **Head Neck Pathology**, v. 3, n. 4, p. 263. 2009.

PASCOLI, A. L.; MORAES, P. C.; NARDI, A. B. Princípios da cirurgia oncológica. *In*: OLIVEIRA, A. L. A. **Cirurgia veterinária em pequenos animais**. Santana de Parnaíba: Ed. Manole, 2022. p. 176-182.

PIGATTO, J. A. T. *et al*. Diffuse iris melanoma in a cat. **Acta Scientiae Veterinariae**, v. 38, n. 4, p. 429-432, 2010.

QUEIROZ, O. A. A; REIS, A. L. S. Úlcera de Córnea – Revisão Bibliográfica. **Real - Repositório Institucional**, v. 2, n. 1, 2023. Disponível em: http://revistas.icesp.br/index.php/Real/article/view/4613/0. Acesso em: 15 mai. 2024.

RADOSTITS, O. M.; GAY, C. C.; BLOOD, D. C.; HINCHCLIFF, K. W. **Clínica Veterinária: Um Tratado de Doenças dos Bovinos, Ovinos, Caprinos e Eqüinos**. 9. ed. Rio de Janeiro: Guanabara Koogan, p.1641-1642. 2002.

REIS, M. P. **Imunoterapia em oncologia veterinária**. Lisboa, 2019. Tese de Doutorado (Medicina Veterinária) - Universidade de Lisboa. Disponível em: https://www.repository.utl.pt/handle/10400.5/19263. Acesso em: 25 abr. 2024.

RIBEIRO, R. N. **Descrição dos carcinomas de células escamosas e adenocarcinomas na clínica de pequenos animais: aspectos clínicos, diagnósticos e terapêuticos – Revisão de literatura**. Patos, 2016. Trabalho de Conclusão de Curso (Medicina veterinária) - Universidade Federal de Campina Grande. Disponível em: http://dspace.sti.ufcg.edu.br:8080/jspui/bitstream/riufcg/24135/1/ROSANA%20DO%20NASCIMENTO%20RIBEIRO%20-%20TCC%20MED.VETERIN%c3%81RIA%20CSTR%202016.pdf. Acesso em: 9 abr. 2024.

RODASKI, S.; WERNER, J. Neoplasias de pele. *In*: C DALECK, C. R.; NARDI, A. B.; RODASKI, S. **Oncologia em cães e gatos**. São Paulo: Roca, 2009. p. 254-297.

ROSOLEM, M. C.; MOROZ, L. R.; RODIGHERI, S. M. Carcinoma de células escamosas em cães e gatos - Revisão de literatura. **PUBVET**, 6, Art-1299. 2012.

SAMUELSON, D. A. Ophtalmic anatomy. *In*: GELATT, K. N.; GILGER, B. C. & KERN, T.J. **Veterinary ophthalmology**. 5 ed. Oxford: Wiley-Blackwell. p.39-40, 46-76. 2013.

SANTIAGO, I. M. R. *et al*. Principais neoplasias oftálmicas em cães. **Revista Científica do Curso de Medicina Veterinária**, v. 4, n. 1, p. 28-42, 2017.

SANTOS, R. L. *et al*. **Patologia Veterinária**. 2. ed. Rio de Janeiro: Roca, 2016. 842 p. ISBN 978-85-277-2666-5.

SCHNEIDER, L. *et al*. Carcinoma de células escamosas cutâneo em cães. **PUBVET**, [S.L.], v. 15, p. 168, 2020. DOI: https://doi.org/10.31533/pubvet.v15n03a767.1-11

SCHNEIDER, L. **Carcinoma de células escamosas cutâneo em cães**. Pelotas, 2022. Dissertação (Mestrado - Medicina veterinária) - Universidade Federal de Pelotas. Disponível em: https://guaiaca.ufpel.edu.br/bitstream/handle/prefix/9041/dissertacao_Lucas_Schneider.pdf?sequence=1&isAllowed=y. Acesso em: 10 abr. 2024.

SEAVERS, A.; ROBSONB, D. & WEINGARTHA, J. M. Successful use of topical mitomycin C for the treatment of a putative neoplastic vascular mass on the nictitating membrane of a dog. **Australian Veterinary Journal**. v. 98, n. 4, p. 164-167. 2020.

SHULSTAD, R. M.; PROPER, S. Squamous Cell Carcinoma: A Review of Etiology, Pathogenesis, Treatment, and Variants. **Journal of the Dermatology Nurses' Association**, v. 2, n. 1, p. 12-16. 2010.

SICCHIERI, B. G. *et al.* Carcinoma de células escamosas de plano nasal em felino: Abordagem clínico-histopatológica - Relato de caso. **Revista de medicina veterinária do UNIFESO**, [S.L.], v. 3, n. 1, 2023.

SILVA, A. C. E. **Oftalmologia veterinária**. Londrina: Editora e Distribuidora Educacional S.A., 2017. 200 p. Disponível em: https://cm-kls-content.s3.amazonaws.com/201702/INTERATIVAS_2_0/OFTALMOLOGIA_VETERINARIA/U1/LIVRO_UNICO.pdf. Acesso em: 15 abr. 2024.

SILVA, B. R. F. D. **Neoplasias oculares em cães e gatos: estudo retrospectivo 2001 - 2012**. 77 p. Dissertação (Mestrado Integrado em Medicina Veterinária) - Universidade Técnica de Lisboa, Lisboa, 2013.

SILVA, J.V.; FERREIRA, B.F.A.; PINTO, H.S.R. **Princípios da oftalmologia. Anátomo-histologia funcional do olho**. Universidade Federal do Ceará, 2013.

SILVA, K. F. **Ocorrência de Úlcera de Córnea em Caninos: Estudo Retrospectivo de 310 Casos**. Uberlândia, 2019. Trabalho de Conclusão de Curso (Medicina veterinária) - Universidade Federal de Uberlândia. Disponível em: https://repositorio.ufu.br/bitstream/123456789/26333/4/Ocorr%c3%aancia%c3%9alceraC%c3%b3rnea.pdf. Acesso em: 17 abr. 2024.

SILVEIRA, A. C. V. **Úlcera de Córnea em Cães**: relato de caso. Varginha, 2021. Trabalho de Conclusão de Curso (Medicina veterinária) - Centro Universitário do Sul de Minas. Disponível em: http://repositorio.unis.edu.br/bitstream/prefix/2387/1/Arielen.pdf. Acesso em: 17 abr. 2024.

SIRONI, G.; RICCABONI, P.; MERTEL, L.; CAMMARATA, G.; BROOKS, D. E. P53 protein expression in conjunctival squamous cell carcinomas of domestic animals. **Veterinary Ophthalmology**, Gainesville, v. 2, n. 4, p. 227-231, 1999.

SLATTER, D. H. Córnea e esclera. *In*: SLATTER, D. H. **Fundamentos de oftalmologia veterinária**. 4. ed. São Paulo: Roca, p.283-338, 2005.

SOUTHWICK, J. **Feline ocular post-traumatic sarcoma in ten cats that had intraocular lens surgery**. Comparative Ocular Pathology Laboratory of Wisconsin (COPLOW), 2012.

STADES, F.C.; BOEVÉ, W.N.; NEUMANN, W. *et al*. **Fundamentos de oftalmologia veterinária**. São Paulo, Editora: Manole. p. 204. 1999.

TAKIYAMA, N.; TERASAKI, E.; UECHI, M. Corneal squamous cell carcinoma in two dogs. **Veterinary Ophthalmology**. v. 13, n. 4, p. 266-269, 2010.

TEIFKE, J. P.; LÖHR, C. V. Immunohistochemical detection of P53 overexpression in paraf¿n wax-embedded squamous cell carcinomas of cattle, horses, cats and dogs. **Journal of Comparative Pathology**, Giessen, v. 114, n. 2, p. 205-210, 1996.

TEODORO, T. G. **Aspectos morfológicos e lesões em olhos de animais domésticos e selvagens**. Universidade Federal de Lavras, 2019.

THAIWONG, T.; SLEDGE, D. G.; WISE, A. G.; OLSTAD, K.; MAES, R. K.; KIUPEL, M. Malignant transformation of canine oral papillomavirus (CPV1) - associated papillomas in dogs: An emerging concern?. **Papillomavirus Research**, 6, p. 83-89. 2018.

TILLMANN, M. T., FELIX, A. D. O. C., FERNANDES, C. G., CAPELLA, S. O., MUELLER, E. N. & NOBRE, M. O. Pacientes com carcinoma de células escamosas - relação do tratamento com o prognóstico. **Acta Scientiae Veterinariae**, v. 45, n. 5. 2017.

TOSTA, Y. R. **Neoplasias da Córnea em Cães e Gatos: Revisão de Literatura**. Porto Alegre, 2019. Trabalho de Conclusão de Curso (Medicina veterinária) - Universidade Federal do Rio Grande do Sul. Disponível em: https://lume.ufrgs.br/bitstream/handle/10183/249844/001150709.pdf?sequence=1. Acesso em: 11 abr. 2024.

WARD, D. A.; LATIMER, K. S.; ASKREN, R. M. Squamous cell carcinoma of the corneoscleral limbus in a dog. **Journal of the American Veterinary Medical Association**, New York, v. 200, n. 10, p. 1503-1506, 1992.

WEBB, J. L.; BURNS, R. E.; BROWN, H. M.; BRUCE, E. L.; KOSAREK, C. E. Squamous cell carcinoma. **Compendium: Continuing Education for Veterinarians**, Georgia, v. 31, n. 3, p. 133-142, 2009.

WERNER, P. R.; CHIQUITO, M.; PACHALY, J. R.; FERREIRA, F. M. Neoplasias oculares diagnosticadas em animais do sul do Paraná, Brasil. **Arquivo de Ciências Veterinárias e Zoologia da UNIPAR**, Curitiba, v. 1, n. 1, p. 13-21, 1998.

WILKIE, D. A.; WOLF, E.D. Treatment of epibullbar melanocytoma in a dog, using full thickness eyewall resection and synthetic graft. **Journal of the American Veterinary Medical Association**, v. 198, n. 6, p. 1019-1022, 1991.

WILLCOX, J. L. *et al*. Clinical features and outcome of dermal squamous cell carcinoma in 193 dogs (1987-2017). **Veterinary and comparative oncology**, [S.L.], v. 17, n. 2, p. 130-138, 2019. DOI: https://doi.org/10.1111/vco.12461

WRYCHA, K. **Anatomy and histology of the canine and feline eye**. University of Wisconsin Madison, EUA, 2004.

YANG *et al*. Case report: excision, amniotic membrane graft, cryotherapy and intralesional mitomycin C injection for the treatment of a limbal melanoma in a dog. **Taiwan Veterinary Journal**, v. 43, n. 1, p. 11-16, 2017.

MATERIAL SUPLEMENTAR

ANEXOS / APENDICES

Anexo A. Termo de Consentimento Livre e Esclarecido para Relato de Caso Clínico (TCLE).

FACULDADE REBOUÇAS DE CAMPINA GRANDE

REBOUÇAS EDUCACIONAL LTDA
CNPJ: 13.445.508/0001-45
Av. Ministro José Américo de Almeida, 447 - Centro - CAMPINA GRANDE - PB
CEP: 58406-040 - Telefone: (83) 3321-6670, e-mail: secretariaacademica@faculdaderebouças.com.br
Autorização de funcionamento: Resolução 243/2012 CEE/PB, ID INEP: 25125982

TERMO DE CONSENTIMENTO LIVRE E ESCLARECIDO
RELATO DE CASO

O Senhor (Sra.) está sendo convidado(a) a consentir a divulgação do caso clínico envolvendo a participação de seu animal no Relato de Caso intitulado: Carcinoma Espinocelular em Elevada Diferenciação em um Cão do(s) autor(es) Gabrielly Soares da Silva e Thallya Silva dos Santos, pesquisa sob responsabilidade da Médica Veterinária Wanessa Otoni de Souza Silva e orientação do Prof. MSc. Thyago Araújo Gurjão que desenvolverão um trabalho para conclusão de curso de Bacharelado em Medicina Veterinária pela Faculdade Rebouças de Campina Grande.

Este documento, chamado Termo de Consentimento Livre e Esclarecido, visa assegurar seus direitos. Leia com atenção e calma, aproveitando para esclarecer suas dúvidas. Se houver perguntas antes, durante ou mesmo depois de assiná-lo, você poderá esclarecê-las com o pesquisador responsável.

O(s) objetivo(s) deste relato de caso consiste(m) em oferecer dados relevantes que possam auxiliar a comunidade científica e profissionais veterinários a determinar o melhor método diagnóstico e os tratamentos a serem utilizados diante de casos semelhantes desta doença.

Ao final os resultados esperados contribuirão para o avanço do conhecimento científico da classe veterinária, possibilitando a melhora da prática clínica e a identificação de padrões de tratamento sobre essa condição. Cumpre esclarecer que com este documento queremos pedir seu consentimento e cessão de direitos para o acesso e posterior utilização dos dados clínicos, exames laboratoriais quaisquer que sejam, bem como de procedimentos terapêuticos contidos no prontuário médico veterinário do animal pelo qual declara ter a responsabilidade legal.

Será resguardado seu direito de confidencialidade, privacidade e anonimização. A divulgação científica dos resultados, para a qual pedimos seu consentimento, será feita de forma a preservar a identidade do proprietário e/ou responsável legal e do animal e utilizada unicamente para fins de publicações e apresentações científicas, nacionais e/ou internacionais.

Entretanto, cumpre esclarecer que, nos casos em que houver a publicação de materiais que possam eventualmente identificar o participante e/ou animal, o Sr. será convidado a assinar abaixo o item "autorização de uso de imagem e cessão de direitos"

Fica esclarecido, em linguagem clara e acessível, que os possíveis desconfortos e riscos deste relato de caso são: desconfortos relacionados à privacidade do animal pelos dados publicados, exposição pública, possíveis julgamentos ou críticas sobre as decisões de tratamento ou cuidados prestados ao cão, impacto emocional ao recordar a experiência de lidar com a doença e riscos legais associados à divulgação de informações médicas do animal.

Não haverá benefícios diretos a você. Contudo, a publicação fornecerá avanços coletivos ao permitir novas percepções para a comunidade científica, melhorias na prática clínica, conscientização pública, estímulo à pesquisa e compartilhamento de experiências entre profissionais.

Os pesquisadores assumem ainda que este relato de caso somente poderá ser iniciado e realizado após prévia e expressa aprovação da CEUA - Comissão de Ética no Uso de Animais à qual esta pesquisa será submetida, caso necessário.

Caso assim o queira, fica garantida ao Sr. a liberdade da retirada deste consentimento, sem a necessidade de justificativa prévia a qualquer momento, seja antes ou durante este relato de caso; bem como poderá deixar de participar da pesquisa em si, sem qualquer prejuízo à continuidade de eventual tratamento do animal na Instituição que porventura esteja ocorrendo.

É informado de que não há qualquer valor econômico envolvido, seja a pagar ou receber, pela sua participação.

Desde já, agradecemos sua atenção e participação e colocamo-nos à disposição para maiores informações. Esse termo, após ter sido lido ou ditado, e devidamente compreendido, terá todas suas páginas rubricadas pelo pesquisador principal responsável identificado abaixo e será assinado em duas vias, uma das quais uma ficará com o participante e a outra com o pesquisador principal, que permanece ao dispor.

Autores/ Pesquisadores responsáveis:
Thyago Araújo Gurjão, CRMV-PB 1497, Fazenda Deserto, Galante, 58446-000, Campina Grande - PB, (83)99904-3303, thyagogurjaovp@gmail.com

Dessa forma pedimos que preencha os itens que seguem:

Eu Mayara Arruda Lerura, nacionalidade brasileira, nascido aos 01/12/84 estado civil solteira, profissão Tec. Radiologia, portador do RG 2664042 e CPF 007720 174 41 residente e domiciliado na AV. Floriano Peixoto número 1779 complemento _____ bairro Antenário, cidade Campina Grande, Estado de PB telefone: (83) 9.8781.5184 declaro ser o proprietário e/ou responsável legal pelo animal designado como Rugo, espécie Canina raça Shit-Zy, sexo masculino pelagem/cor Marrom, idade 10 anos (meses/anos), de microchip e/ou registro sob número N/A (utilizar N/A caso não se aplique) e dessa forma, para todos os efeitos legais, AUTORIZO EXPRESSAMENTE, de forma gratuita e sem quaisquer ônus, ao pesquisador principal responsável:

1.1: o acesso e uso de prontuário médico-veterinário do animal acima descrito com seus respectivos dados clínicos, exames laboratoriais quaisquer que sejam, bem como de eventuais procedimentos terapêuticos realizados.

1.2: a utilização de imagem pessoal, dados digitais e também a cessão dos direitos sobre os mesmos, bem como dos direitos autorais dos trabalhos desenvolvidos, juntamente ou não com a minha imagem pessoal e do animal pelo qual me declaro responsável.

A presente autorização de utilização e cessão de direitos no uso de imagem e dados em meios acadêmicos e pedagógicos de divulgação possíveis, quer sejam na mídia impressa, falado ou eletrônica, são outorgadas livres e espontaneamente, em caráter gratuito, não incorrendo esta autorização em quaisquer ônus, sejam a que título for ratificando que ambas - AUTORIZAÇÃO/CESSÃO - são firmadas de minha livre e espontânea vontade.

Após ter recebido esclarecimentos sobre a natureza do relato de caso, seus objetivos, métodos, benefícios previstos, potenciais riscos e o incômodo que este possa acarretar, aceito participar de forma livre e esclarecida deste relato de caso e para isso assino abaixo.

Campina Grande, 24.06.24

Local e data

Assinatura do Proprietário e/ou Responsável Legal

Assinatura dos Autores

Assinatura do Pesquisador Responsável