FACULDADE REBOUÇAS

BACHARELADO EM MEDICINA VETERINÁRIA

CISTOLITÍASE EM COELHO DOMÉSTICO: RELATO DE CASO

MÔNICA BARROS DA SILVA
ARTHUR DE SOUZA AGUIAR

CAMPINA GRANDE

2023

MÔNICA BARROS DA SILVA
ARTHUR DE SOUZA AGUIAR

CISTOLITÍASE EM COELHO DOMÉSTICO: RELATO DE CASO

Trabalho de conclusão de curso na modalidade *artigo científico*, apresentado como requisito para obtenção do título de bacharel em Medicina Veterinária pela Faculdade Rebouças.

Orientador(a): Prof. Dra. Fabíola Franklin de Medeiros

CAMPINA GRANDE

2023

FACULDADE REBOUÇAS®
DE CAMPINA GRANDE

ARTHUR DE SOUZA AGUIAR
MONICA BARROS DA SILVA

CISTOLITÍASE EM COELHO DOMÉSTICO: RELATO DE CASO

Trabalho de Conclusão de Curso na modalidade *Artigo Científico*, apresentado como requisito para obtenção do título de Bacharéis em Medicina Veterinária pela Faculdade Rebouças.

DATA DA AVALIAÇÃO: 05 de dezembro de 2023.

BANCA EXAMINADORA:

Fabíola Franklin de Medeiros
Profª. Drª. Fabíola Franklin de Medeiros
(Orientadora - Faculdade Rebouças)

Regina Nóbrega de Assis
Profª. Ma. Regina Nóbrega de Assis
(Examinadora Externa – ???)

Walter Henrique Cruz Pequeno
Prof. Me. Walter Henrique Cruz Pequeno
(Examinador Interno - Faculdade Rebouças)

AGRADECIMENTOS

Este trabalho, assim como toda nossa jornada ao longo dos cinco anos dedicamos a Deus, o soberano em nossas vidas e também as nossas famílias. Tantos foram os desafios, tantas foram as dores durante nossa jornada, que sozinhos nós não teríamos chegado ao final logrando êxito.

Somos gratos a nossos colegas de curso que durante cinco anos foram nossos companheiros na caminhada.

Agradecemos a todos os professores que passaram por nós sendo nossos mestres, aqueles que pacientemente nos aproximaram do sucesso, a vocês a única forma de agradecer é nos tornando tão bons quanto vocês.

Todos vocês foram parte integrante do sucesso.

CISTOLITÍASE EM COELHO DOMÉSTICO: RELATO DE CASO

Mônica Barros da Silva
Arthur de Souza Aguiar
Orientadora: Dra. Fabíola Franklin de Medeiros

RESUMO
A cistolitíase é o nome dado a presença de cálculo na vesícula urinária do animal. A sua etiologia é associada a vários fatores, de forma que não pode ser considerada uma doença isolada do trato urinário. O fato dessa patologia estar associada a outras, mostra a necessidade de que o tratamento seja escolhido da melhor forma possível. Assim, o objetivo desse trabalho foi de realizar um relato sobre um caso de cistolitíase em um coelho doméstico, de 8 meses de idade, com 1,2kg de peso, e que estava com queixa principal apatia, hematúria e anorexia. Foi realizado um exame clínico, e de imagens no animal, constatando um cálculo na vesícula urinária, e sendo constatado que era um caso de urolitíase. O animal foi submetido a uma cirurgia para retirada desse cálculo. O procedimento foi realizado com sucesso, tendo êxito na melhora do animal, de forma que recebeu alta, e não apresentou complicações pós-cirúrgica.

Palavras-chave: Cirurgia. Doenças urinárias. Lagomorfo. Urolitíase.

ABSTRACT
Cystolithiasis is the name given to the presence of stones in the animal's urinary bladder. Its etiology is associated with several factors, so it cannot be considered an isolated disease of the urinary tract. The fact that this pathology is associated with others shows the need for treatment to be chosen in the best way possible. Thus, the objective of this work was to report on a case of cystolithiasis in a domestic rabbit, 8 months old, weighing 1.2kg, and which had the main complaint of apathy, hematuria and anorexia. A clinical and imaging examination was carried out on the animal, revealing a stone in the urinary bladder, and determining that it was a case of urolithiasis. The animal underwent surgery to remove this stone. The procedure was carried out successfully, resulting in the animal's improvement, so that it was discharged, and did not present any post-surgical complications.

Keywords: Surgery. Urinary diseases. Lagomorph. Urolithiasis.

INTRODUÇÃO

Os coelhos, possuem grande relevância para o ser humano, além de serem usados para pesquisa científicas, geram aumento de valor econômico na área de zootecnia e possuem valor afetivo, quando são domiciliados (GUIMARÃES et al., 2020).

A urolitíase é um nome usado para se referir, de forma geral, a cálculos que se localizem em qualquer uma das estruturas do trato urinário. Sua formação relaciona-se com a precipitação e cristalização de sais que são dissolvidos em urina concentrada e supersaturada, e posteriormente, agregados formando os cálculos urinários (WAKI & KOGIKA, 2015).

A denominação dessa patologia se deve ao órgão em que o cálculo se encontra, podendo acontecer nefrolitíase, ureterolitíase, cistolitíase, uretrolitíase, que afetam os rins, ureteres, bexiga e uretra, respectivamente (MUNHOZ et al., 2016).

Embora a formação dos cálculos em coelhos esteja relacionada com a agregação dos cristais, a sua fisiopatogenia ainda não está compreendida, e pode estar relacionada com muitos fatores, como anatômicos, infecciosos e dietéticos (QUINTON, 2005). Os cálculos diagnosticados geralmente são constituídos por carbonato de cálcio, e normalmente, ocorrem em coelhos domésticos (LOPES, 2010).

O urólito é comum em coelhos, e geralmente ocorre em função de exacerbação da excreção fisiológica do cálcio nos animais que possuem uma dieta ricas em cálcio e mantêm volume urinário constante, de forma que leva ao aumento da precipitação do mineral e consequentemente da formação de urólitos (RODRIGUES et al., 2019).

Para que a formação ocorra necessita-se que haja a interação de diferentes fatores pertinentes especialmente com a solubilidade e precipitação de sais urinários. Desse modo, na sua origem vários processos químicos acontecem, e estão condicionados por distúrbios metabólicos ou por interferência do ambiente (BORTOLATTO, 2022). De acordo com Martins e Oliveira (2021), o maior risco da formação dos cálculos é quando acontece a obstrução parcial ou completa do fluxo urinário, pois pode resultar na morte do animal.

O diagnóstico da urolitíase é baseado em informações sobre a história clínica do paciente (anamnese), além dos sinais clínicos, do exame físico completo, de exames complementares, de diagnóstico por imagem como radiografias simples e/ou contrastadas com contraste positivo , e também de ultrassonografia abdominal, tomografia computadorizada e exames laboratoriais complementares (SILVA FILHO et al., 2013).

Por essa patologia ter sua formação associada a outras doenças do trato urinário, além de ser uma das enfermidades mais frequentes e desafiantes o tratamento torna-se difícil de ser estabelecido, dessa forma, o objetivo desse trabalho é relatar um caso de urolitíase na vesícula urinária de uma coelha doméstica, abordando a terapia, diagnóstico, tratamento clínico e cirúrgico.

2. FUNDAMENTAÇÃO TEÓRICA

2.1 CISTOLITÍASE EM COELHOS DOMÉSTICOS

A urolitíase é o nome que se dá a presença de cálculos urinários em qualquer parte do sistema urinário, sendo mais comum à sua ocorrência na vesícula urinária, onde passa a ser chamado de cistolitíase (WAKI & KOGIKA, 2015).

O desenvolvimento de cálculos urinários é relacionado com vários fatores, porém, nem todos foram determinados. Envolve questões hereditárias, congênitas e decorrentes de processos de patologias adquiridas, como infecções e alterações do trato urinário além de alterações metabólicas, dessa forma, não pode ser considerada uma doença isolada do trato urinário (SANT' HELENA, 2022). Alguns fatores predispõem o desenvolvimento de cristais, entre eles estão a dieta, redução da ingestão de água, alteração do pH, além da falta de inibidores na urina ou presença de causadores de cristalização (MILAK, 2017)

O processo de formação do urólito, que denominamos de litíase, consiste na concepção de um material sólido, os cálculos, que contêm, em média 95% de cristaloide e uma menor quantidade de matriz orgânica (BORTOLATTO, 2022).

2.1.1 Sinais Clínicos

Os sinais clínicos vão variar de acordo com o local em que o cálculo esteja situado e se está obstruindo total ou parcialmente o fluxo urinário do animal (SANT' HELENA, 2022). Se o bloqueio for incompleto, o animal pode apresentar prostração, redução do apetite, perda de condição corporal, disúria, estrangúria e hematúria.

Rodrigues et al. (2019) cita que, nos coelhos, os sinais clínicos de urolitíase variam de acordo com a localização do urólito, e compreendem a letargia, dor,

anorexia, perda de peso, poliúria, anúria, estrangúria, hematúria, postura curvada, bruxismo, polidipsia, incontinência, diminuição da produção fecal, depressão e pododermatite.

Nem sempre os sinais clínicos são aparentes nas urolitíases, além disso, existem situações em que eles são inespecíficos como a perda de peso, desidratação, vômito, anorexia, depressão, dor abdominal e hipertensão (BORTOLATTO, 2022). A dor pode ser observada pelas vocalizações dolorosas, além de uma postura encurvada e bruxismo (SANT' HELENA, 2022).

A urina dos coelhos é turva, podendo variar entre vermelho e amarelo alaranjada. Entretanto, quando o animal apresenta uma urina densa e com coloração esbranquiçada pode ser sinais de uma grande quantidade de precipitados minerais presentes na dieta do animal (QUINTON, 2005).

2.1.2 Diagnóstico

Quadros de urolitíase são diagnosticados através do histórico, exame clínico, além dos complementares como a radiografia, pois facilita a visualização dos cálculos. A anamnese deve ser realizada de forma minuciosa, de forma que os maiores números de informações pertinentes ao caso sejam coletados, e aferindo possíveis predisposições ao acontecimento de cálculos, além de outras patologias do trato urinário (MACARIO, 2018).

A dosagem da concentração de cálcio no sangue também é importante para o diagnóstico (GUIMARÃES et al., 2020). Segundo Oglesbee (2020), o nível normal de cálcio para coelhos domésticos é de 5.6-12.5mg/dL.

Na maioria das vezes, durante a realização do exame físico não são visualizadas alterações, exceto em casos que ocorra obstrução uretral associada. Somente em cerca de 20% dos casos é possível que na palpação, consiga sentir os urólitos uretrais e vesicais, através da realização do exame retal ou abdominal, respectivamente (MILAK, 2017).

Os exames de imagem são essenciais para os diagnósticos das urolitíases, pois através desses exames, podemos observar alguns dados sobre o cálculo como o tamanho, quantidade, localização e formato (BORTOLATTO, 2022).

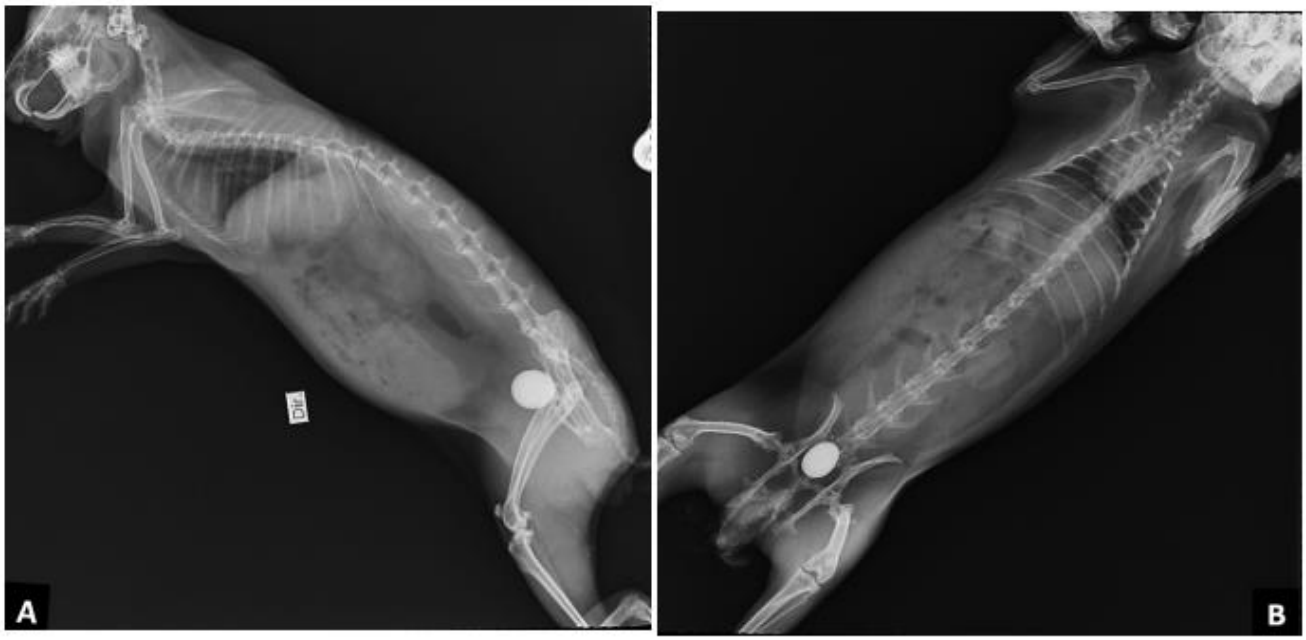

Figura 1 - Radiografia apresentando estrutura de aspecto arredondado e radiopaco (urolitíase), medindo cerca de 1,7 cm na vesícula urinária. Fonte: Adaptado de Costa *et al*., 2023.

2.1.3 Tratamento Clínico

O tratamento clinico da cistolitíase não apresenta muito sucesso, pois até agora, não foi acordado sobre o que fazer para prevenir ou dissolver esses cálculos em pequenos animais. Dessa forma, o que se recomenda é a utilização de antibióticos para controlar e prevenir infecções, a redução da dor e a modificação da dieta (LOPES, 2010).

2.1.4 Tratamento Cirúrgico

O tratamento dos cálculos, geralmente, passa por remoção cirúrgica e, em alguns casos, em que há obstrução da uretra, precisam ser empurrados para a bexiga para depois serem removidos (LOPES, 2010).

A remoção cirúrgica dos urólitos é um procedimento que na maior parte das vezes pode ser invasivo e mutilante, apesar de que há opções cirúrgicas menos invasivas (CHAVES et al., 2020).

A cistotomia é o nome do procedimento cirúrgico que é realizado, rotineiramente, para a remoção de urólitos, por conta da sua simplicidade. Entre as desvantagens dessa cirurgia estão inclusos a anestesia, procedimento invasivo com complicações cirúrgicas possíveis, além da possibilidade de que a remoção dos urólitos seja incompleta e que as causas primárias predisponentes permaneçam (GRAUER, 2010).

Guimalhães et al (2020), descreveu em forma de relato a técnica cistolitectomia sendo a indução anestésica realizada utilizando associação de cloridrato de cetamina 10% e midazolam (5mg/mL) nas doses de 20 e 1mg/kg, respectivamente, por via intramuscular profunda no músculo quadríceps com o paciente mantido em plano anestésico com isofluorano, após tricotomia e antissepsia com Digluconato de Clorexidine 2% e iodopovidona da região abdominal ventral, os campos cirúrgicos são colocados. Realiza-se incisão com lâmina de bisturi nº 23 da cicatriz umbilical ao púbis para ter acesso à bexiga. Após exposição e isolamento da vesícula urinária, são colocadas suturas de sustentação para facilitar a manipulação do órgão e evitar extravasamento de urina. O conteúdo urinário deve ser puncionado com agulha e seringa estéreis, sendo encaminhado para posterior urinálise. Em seguida é realizada incisão em região lateral esquerda da bexiga, uma vez que as faces dorsal e ventral apresentavam vasos sanguíneos calibrosos e sinuosos. A vesícula vazia facilita a visualização do urólito, o qual deve ser retirado e encaminhado para análise laboratorial.

Ainda segundo Guimalhães *et al* (2020), em seguida, deve ser realizada lavagem da bexiga e da uretra com auxílio de equipo e sonda uretral estéreis contendo solução fisiológica 0,9%, a fim de liminar qualquer resíduo de microcálculos presentes no trato urinário. Na sequência, as camadas seromusculares da bexiga são suturadas utilizando-se fio cirúrgico de poliglecaprone 4-0 em padrão contínuo com duas linhas de suturas invertidas, primeiramente em padrão Cushing seguido de padrão Lembert. Após verificar a ausência de qualquer extravasamento através da sutura ou de sinais de hemorragia, a camada muscular da cavidade abdominal é suturada utilizando-se fio não-absorvível 2-0 em padrão Sutan, seguida de sutura da camada subcutânea utilizando-se fio absorvível 4-0 em padrão simples contínuo e, finalmente, dermorrafia com fio absorvível 3-0 em padrão Wolff.



Figura 2 – Técnica cirúrgica de cistolitectomia em coelho (*Oryctolagus cuniculus*). Fonte: Adaptado de Guimarães *et al*., 2020.

3. RELATO DE CASO

Foi atendido uma coelha doméstica, pesando 1,2kg, 8 meses de idade, pelagem cinza, apresentando como queixa principal o animal estar apático e anoréxico

e com hematúria e contrações abdominais. Durante a anamnese foi relatado que o animal era mantido como uma alimentação baseada em legumes, ração para coelho, tubérculos, gramíneas e couve.

Foi realizado o exame físico no animal, sendo observado que as mucosas estavam hipocoradas e seu estado nutricional foi determinado como subnutrido. A temperatura retal estava em 39,5°C, a frequência respiratória em 45 mov/min e os batimentos cardíacos em 176 BPM.

O exame ultrassonográfico foi solicitado e realizado afim de observar o trato urinário do animal. Na vesícula urinária foi visualizado uma estrutura arredondada de superfície regular hiperecoica associada a intenso sombreamento acústico posterior, medindo 1,93 cm em maior comprimento e 1,57 cm em largura, localizada em lúmen vesical imóvel em porção de colo/uretra. Nos achados ultrassonográficos foram encontrados indicativos de urólitos/cistolitíase e cristalúria associado a sinais de cistite e de processo obstrutivo urinário.



Figura 3- Imagem do exame ultrassonográfico onde podemos observar a presença do cálculo.
Fonte: Arquivo pessoal 2023

Após os exames foi constatado que o animal apresentava cálculo intravesical, de formato oval, alojado na entrada da uretra. O tratamento escolhido para o caso foi cirúrgico por Cistolitectomia.

A indução anestésica foi realizada utilizando associação de cloridrato de cetamina 10%, xilazina 2 % e midazolam (5mg/ml) nas doses de 20, 1 e 1mg/kg, respectivamente, por via intramuscular profunda no músculo quadríceps. Após tricotomia e antissepsia com Digluconato de Clorexidine 2% da região abdominal ventral, os campos cirúrgicos foram colocados. O instrumental cirúrgico estéril foi devidamente organizado na bancada para início do procedimento.

Realizou-se incisão com lâmina de bisturi nº 24 da cicatriz umbilical ao púbis para ter acesso à bexiga. Após exposição e isolamento da vesícula urinária, foram colocadas suturas de sustentação para facilitar a manipulação do órgão e evitar extravasamento de urina. O conteúdo urinário foi puncionado em região lateral esquerda com agulha e seringa estéreis. Em seguida foi realizada incisão em região lateral esquerda da bexiga uma vez que as faces dorsal e ventral apresentavam vasos sanguíneos calibrosos e sinuosos.

Foi realizada lavagem da bexiga e da uretra com auxílio de equipo e sonda uretral estéreis contendo solução fisiológica 0,9%, a fim de eliminar qualquer resíduo de microcálculos presentes no trato urinário. Na sequência, as camadas seromusculares da bexiga foram suturadas utilizando-se fio cirúrgico de poliglecaprone 4-0 em padrão contínuo com duas linhas de suturas invertidas, primeiramente em padrão Cushing seguido de padrão Lembert.



Figura 4 -Cálculo retirado do animal durante a cirurgia. Fonte: Arquivo pessoal 2023

Após verificar a ausência de qualquer extravasamento através da sutura ou de sinais de hemorragia, a camada muscular da cavidade abdominal foi suturada

utilizando-se fio mononylon 2-0 em padrão x, seguida de sutura da camada subcutânea utilizando-se fio absorvível 4-0 em padrão simples contínuo e, finalmente, dermorrafia com fio absorvível 3-0 em padrão Wolff.

4. DISCUSSÃO

O risco de precipitação destes cálculos aumenta se existir fatores fisiológicos hereditários, congênitos ou adquiridos (BORTOLATTO, 2022). Segundo Chaves et al., (2020) identificar os mecanismos de formação do urólito auxilia no diagnóstico precoce e na escolha do tratamento adequado.

A desidratação e a estase urinária cumprem um papel de destaque no desenvolvimento de cálculos, pois, quando os cristais ficam muito tempo no trato urinário do animal, ou na urina concentrada, facilita a agregação destes, o que leva a formação dos cálculos (SILVA, 2014).

Segundo Pereira (2022), se o urólito estiver localizado na vesícula urinária pode causar alterações sendo visíveis no animal através de sintomas como hematúria, disúria e incontinência urinária, além disso, se o urólito provocar obstrução parcial ou total, ocorrendo retenção da urina, o animal pode apresentar casos de depressão, vômitos e anorexia. No relato, o animal atendido chegou à clínica com queixas de hematúria e anorexia, como relatados pelo autor. A hematúria é citada por Silva (2018) como um dos sintomas mais comuns para casos de urolitíases. Grant e Forrester (2013) afirmam que a sintomatologia depende de fatores como: quantidade e tamanho dos cálculos, além da presença ou não de infecção e também de ocorrer obstrução urinária.

Quando o profissional recebe um caso de paciente com suspeita clínica de cálculo, deverá fazer um bom exame físico e anamnese do animal, porém, é de suma importância que este solicite exames para auxiliar no diagnóstico desta patologia. Exames como hemograma, bioquímico, urinálise e exames de imagem são muito importantes para o diagnóstico e tratamento adequado do paciente (CHAVES et al., 2020). No caso em questão, o paciente foi submetido a exame de imagem, sendo realizado a ultrassonografia, onde foi possível observar a presença

do cálculo, além do tamanho e seu formato. Porém, não foi solicitado o hemograma e nem a urinálise.

Rick et al. (2017), cita que valores de hemograma e bioquímicos podem não apresentar alterações em quadros de urolitíase, mas é importante a solicitação desses exames, pois em alguns casos, os valores podem indicar e auxiliar a estabelecer qual o quadro clínico do paciente. Outro exame muito importante é a análise da composição do urólito, pois a avaliação vai identificar o tipo de urólito e as possíveis causas da formação desse cálculo (SILVA, 2014). No caso relatado esse exame não foi realizado.

Milak (2017) cita que o diagnóstico por imagem, por meio do exame de radiografia abdominal ou ultrassonografia, é preconizado para todos os casos de suspeita de urolitíase, pois, através desses exames consegue-se determinar a presença, localização, tamanho, além do número, densidade e forma dos urólitos. O animal foi submetido a exame de ultrassonografia, e através desse procedimento, foi observado o local do urólito, seu tamanho e formato, possibilitando uma melhor decisão na escolha do tratamento.

De acordo com Rodrigues *et al.* (2019), quando os cálculos uretrais e vesicais são pequenos, podem ser movimentados e expulsos através de hidropulsão retrógrada adjunta a fluidoterapia agressiva. Já quando os urólitos são maiores, necessitada realização de uma cistotomia.

Em relação ao procedimento cirúrgico, Fossum (2021) cita que o termo correto é cistolitíase, se referindo ao desenvolvimento de cálculo vesical, e a cistolitectomia a remoção desse cálculo, realizado através da cistotomia, que é uma incisão cirúrgica na bexiga.

5. CONCLUSÃO

Os animais de estimação estão cada vez ganhando mais importância para os humanos, pois agregam-se valores sentimentais. Dessa forma, as patologias que acometem esses animais são preocupantes e ganham espaço na clínica médica veterinária. A urolitíase vem sendo uma das doenças do sistema urinário mais

recorrentes nesses animais, e a escolha do tratamento requer bastante atenção pelo profissional, de forma que ocorra da maneira menos invasiva.

Podemos ressaltar a importância que o exame ultrassonográfico possui como ferramenta para o diagnóstico da patologia. Nesse caso, a abordagem clínica e cirúrgica foi eficiente para garantir a recuperação do paciente, de forma que o bem-estar do animal foi garantido, não ocorrendo nenhuma complicação no pós-operatório.

REFERÊNCIAS

BORTOLATTO, E.Q. **Relatório de Estágio Curricular Supervisionado em Medicina Veterinária: Clínica médica e cirúrgica de cães e gatos**. Relatório de Estágio (Bacharelado), Universidade do Sul de Santa Catarina. Tubarão, 2022.

COSTA, G.A.; SANTOS, T.P.; GARCIA, B.B.S.; SILVA, B.C. Urolitíase em coelho doméstico (Oryctolagus cuniculus): relato de caso. **Revista Sinapse Múltipla**, v.12, n.1, 2023.

CHAVES, L.D.C.S.; SILVA, F.L.; SOUSA, J.M.C.; OLIVEIRA, J.R.A.; SILVA, C.R.A.; HOLANDA, M.S.; SANTOS, L.P. Urolitíase e hidrometra em cadela: relato de caso. **PUBVET**, v.14, n.1, p.1-5, 2020.

FOSSUM, T. W. **Cirurgia da bexiga e da uretra**. In: MACPHAI, C. M. (Eds.). Cirurgia de pequenos animais. 4.ed. Rio de Janeiro: Elsevier, Cap.26. p. 663-665, 2014.

GRANT, D.; FORRESTER, S.D. Doenças de Rim e Ureter. In: BIRCHARD, S.J.; SHERDING, R.G. **Manual Saunders Clínica de Pequenos Animais**. 3. ed. São Paulo: Roca, 2013. p. 881-909.

GRAUER, G. F. **Distúrbios do Sistema Urinário: Urolitíase canina**. In: NELSON, R. W.; COUTO, G. Medicina interna de pequenos animais. 4. ed. Rio de Janeiro: Elsevier, 2010. Cap. 46. p. 670-679. Tradução: Aline Santana da Hora

GUIMARÃES, C.D.O.; PANTOJA, A.R.; SILVA, A.L.; DIAS, D.V.A.; FARIA, B.M.; DAVID, M.B.M.; MOREIRA, L.F.M. Cistolitectomia para tratamento de cistolitíase em coelho doméstico (*Oryctolagus cuniculus*): relato de caso. **Medicina Veterinária (UFRPE)**, Recife, v.14, n.2 (abri-jun), p.92-92, 2020.

LOPES, A.C.S. **Cristalúria em coelhos**. Universidade Técnica de Lisboa, Faculdade de Medicina Veterinária, Lisboa, 2010.

MARTINS, A.G.C.; OLIVEIRA, M.K.R. Urolitíase em cães: relato de caso. Trabalho de conclusão (graduação), Centro Universitário FG – UNIFG, Guarambi, 2021.

MACARIO, I.L.G. **Cistolitíase canina: relato de caso**. Trabalho de conclusão (graduação), Universidade Federal Rural de Pernambuco, Garanhuns, 2018.

MILAK, C.B. **Relatório de estágio curricular supervisionado em clínica médica e cirúrgica de pequenos animais e relato de caso: uso de terapia minimamente invasiva em cistolitíase canina**. Trabalho de Conclusão (graduação), Universidade Federal de Santa Catarina, Curitibanos, 2017.

MUNHOZ, M.; LAVADOURO, J.H.B.; VIANA, A.E.; LIMA, C.S.; BELLOLI, R.A.; CLEFF, M.B. **Cistotomia e recomendações terapêuticas em cão com urolitíase vesical**. XXV Congresso de Iniciação Científica, Universidade Federal de Pelotas, 2016.

OGLESBEE, B.L. **Exotic Animal Laboratory Diagnosis**. Cap.5, p. 63-79, 2020.

PEREIRA, L.M.F. **Relatório de estágio supervisionado obrigatório na clínica de animais silvestres: casuística e relato de um caso de cistolitíase em cágado-do-nordeste (Mesoclemmys tuberculata).** Relatório (Graduação) – Universidade Federal Rural do Semiárido. 2022.

QUINTON, J.F. **Novos animais de estimação: pequenos mamíferos**. São Paulo: Roca, 2005.

RICK, G.W. et al. Urolitíase em cães de gatos. **PUBVET**, v.11, p.646-743, 2017.

RODRIGUES, N.S.; TRENTIM, M.S.; LUNADERLLI, F.; PACHALY, E.M.V.; PACHALY, J.R. Resolução espontânea de urolitíase uretral peniana severa em um coelho – relato de caso. **Enciclopédia Biosfera**, Centro Científico Conhecer – Goiânia, v.16, n.29, 2019.

SANT' HELENA, A. **Cistolitíase em Chinchila (Chinchilla lanigera): RELATO DE CASO**. Trabalho de conclusão (Graduação), Universidade Federal de Santa Catarina, Curitibanos, 2022.

SILVA FILHO, E.F.; PRADO, T.D.; RIBEIRO, R.G.; FORTES, R.M. Urolitíase canina. **Enciclopédia Biosfera** – Centro Científico Conhecer, Goiânia, v.9, n.17, 2013.

SILVA J.D.R. **Nefrolitíase induzida por fármacos.** Dissertação (Mestrado), Porto: Instituto de Ciências Biomédicas Abel Salazar: Universidade do Porto. 2014.

SILVA, G.C. **Nefrolitíase bilateral e cistolitíase em cão: relato de caso**. Trabalho de conclusão de curso (graduação) – Universidade Federal de Santa Catarina, Curitibanos, 2018.

WAKI, M.J.; KOGIKA, M.M. Urolitíase em cães e gatos. In: JERICÓ, M.M.; KOGIKA, M.M.; ANDRADE NETO, J.P. **Tratado de medicina interna de cães e gatos**. Rio de Janeiro: Roca, 2015.

ANEXOS

FACULDADE REBOUÇAS DE CAMPINA GRANDE

REBOUÇAS EDUCACIONAL LTDA
CNPJ: 13.445.508/0001-45
Av. Ministro José Américo de Almeida, 447 - Centro - CAMPINA GRANDE - PB
CEP: 58406-040 - Telefone: (83) 3321-6670, e-mail: secretariaacademica@faculdaderebouças.com.br
Autorização de funcionamento: Resolução 243/2012 CEE/PB, ID INEP: 25125982

TERMO DE CONSENTIMENTO LIVRE E ESCLARECIDO
RELATO DE CASO

O Senhor (Sra.) está sendo convidado(a) a consentir a divulgação do caso clínico envolvendo a participação de seu animal no Relato de Caso intitulado: Cistolitíase em coelho doméstico: relato de caso, dos autores Arthur de Souza Aguiar e Mônica Barros da Silva, pesquisa sob responsabilidade do Médico Veterinário Me. Iacome Sueliton Coelho Jacome e orientação do Prof. Dra Fabíola Franklin Medeiros, que desenvolverão um trabalho para conclusão de curso de Bacharelado em Medicina Veterinária pela Faculdade Rebouças de Campina Grande.

Este documento, chamado Termo de Consentimento Livre e Esclarecido, visa assegurar seus direitos. Leia com atenção e calma, aproveitando para esclarecer suas dúvidas. Se houver perguntas antes, durante ou mesmo depois de assiná-lo, você poderá esclarecê-las com o pesquisador responsável.

O objetivo deste relato de caso consiste em mostrar um caso de urolitíase na vesícula urinária de uma coelha doméstica, abordando a terapia, diagnóstico, tratamento clínico e cirúrgico desse caso.

Ao final os resultados esperados contribuirão para o conhecimento acadêmico, de forma que publique uma opção de tratamento, e os melhores procedimentos realizados, de forma que obtenha sucesso na melhora do animal. Cumpre esclarecer que com este documento queremos pedir seu consentimento e cessão de direitos para o acesso e posterior utilização dos dados clínicos, exames laboratoriais quaisquer que sejam, bem como de procedimentos terapêuticos contidos no prontuário médico veterinário do animal pelo qual declara ter a responsabilidade legal.

Será resguardado seu direito de confidencialidade, privacidade e anonimização. A divulgação científica dos resultados, para a qual pedimos seu consentimento, será feita de forma a preservar a identidade do proprietário e/ou responsável legal e do animal e utilizada unicamente para fins de publicações e apresentações científicas, nacionais e/ou internacionais.

Entretanto, cumpre esclarecer que, nos casos em que houver a publicação de materiais que possam eventualmente identificar o participante e/ou animal, o Sr. será convidado a assinar abaixo o item "autorização de uso de imagem e cessão de direitos"

Fica esclarecido, em linguagem clara e acessível, que os possíveis desconfortos e riscos deste relato de caso são: os próprios riscos causados pelo que procedimento pode trazer ao animal, durante a realização da cirurgia, desde o protocolo anestésico a consequências da patologia envolvida.

Não haverá benefícios diretos a você. A cirurgia vai trazer benefícios ao animal, quando contorna os danos que a patologia está causando, cessando com os sintomas presentes e melhorando a vida do animal. O relato vai possibilitar aos demais acadêmicos o conhecimento sobre o procedimento realizado, com sucesso,

mostrando uma opção de tratamento aplicada. A sociedade, o conhecimento sobre a patologia, e conhecimento de que pode ser tratada, de forma que possibilite uma melhor atenção aos seus animais.

Os pesquisadores assumem ainda que este relato de caso somente poderá ser iniciado e realizado após prévia e expressa aprovação da CEUA - Comissão de Ética no Uso de Animais à qual esta pesquisa será submetida, caso necessário.

Caso assim o queira, fica garantida ao Sr. a liberdade da retirada deste consentimento, sem a necessidade de justificativa prévia a qualquer momento, seja antes ou durante este relato de caso; bem como poderá deixar de participar da pesquisa em si, sem qualquer prejuízo à continuidade de eventual tratamento do animal na Instituição que porventura esteja ocorrendo.

É informado de que não há qualquer valor econômico envolvido, seja a pagar ou receber, pela sua participação.

Desde já, agradecemos sua atenção e participação e colocamo-nos à disposição para maiores informações. Esse termo, após ter sido lido ou ditado, e devidamente compreendido, terá todas suas páginas rubricadas pelo pesquisador principal responsável identificado abaixo e será assinado em duas vias, uma das quais uma ficará com o participante e a outra com o pesquisador principal, que permanece ao dispor.

Autores/ Pesquisadores responsáveis: Arthur de Souza Aguiar, Mônica Barros da Silva, Dra Fabíola Franklin Medeiros, endereço Lagoa Seca, centro.

Dessa forma pedimos que preencha os itens que seguem:

Eu, Rayla Kayser do Nascimento Silva, nacionalidade brasileira, nascido aos 23/07/1993, estado civil solteira, profissão estudante, portador do RG 3812370 e CPF 101.006.434-77, residente e domiciliado na Rua Antônio Mariano, SN, bairro Lagoa Seca, cidade Campina Grande, Estado da Paraíba telefone: (83) 99143-2094, declaro ser o proprietário e/ou responsável legal pelo animal designado como Olafia, espécie Lagomorfa, raça Nova Zelândia, sexo F, pelagem/cor albino, idade 6 meses, de microchip e/ou registro sob número NA (utilizar N/A caso não se aplique) e dessa forma, para todos os efeitos legais, AUTORIZO EXPRESSAMENTE, de forma gratuita e sem quaisquer ônus, ao pesquisador principal responsável:

1.1: o acesso e uso de prontuário médico-veterinário do animal acima descrito com seus respectivos dados clínicos, exames laboratoriais quaisquer que sejam, bem como de eventuais procedimentos terapêuticos realizados.

1.2: a utilização de imagem pessoal, dados digitais e também a cessão dos direitos sobre os mesmos, bem como dos direitos autorais dos trabalhos desenvolvidos, juntamente ou não com a minha imagem pessoal e do animal pelo qual me declaro responsável.

A presente autorização de utilização e cessão de direitos no uso de imagem e dados em meios acadêmicos e pedagógicos de divulgação possíveis, quer sejam na mídia impressa, falado ou eletrônica, são outorgadas livres e espontaneamente, em caráter gratuito, não incorrendo esta autorização em quaisquer ônus,

sejam a que título for ratificando que ambas - AUTORIZAÇÃO/CESSÃO - são firmadas de minha livre e espontânea vontade.

Após ter recebido esclarecimentos sobre a natureza do relato de caso, seus objetivos, métodos, benefícios previstos, potenciais riscos e o incômodo que este possa acarretar, aceito participar de forma livre e esclarecida deste relato de caso e para isso assino abaixo.

Lagoa Seca - PB

Local e data

Assinatura do Proprietário e/ou Responsável Legal

Assinatura dos Autores

Assinatura do Pesquisador Responsável