FACULDADE REBOUÇAS
BACHARELADO EM MEDICINA VETERINÁRIA

ARTRITE SÉPTICA APÓS LESÃO TRAUMÁTICA EM EQUINO: RELATO DE CASO

ADJANE KARLA CÂNDIDO DE ARAÚJO
PÉRICLES ESTANISLAU CORDEIRO DE ARAÚJO

Campina Grande
2023

ADJANE KARLA CÂNDIDO DE ARAÚJO

PÉRICLES ESTANISLAU CORDEIRO DE ARAÚJO

ARTRITE SÉPTICA APÓS LESÃO TRAUMÁTICA EM EQUINO: RELATO DE CASO

Trabalho de conclusão de curso na modalidade *artigo científico*, apresentado como requisito para obtenção do título de bacharel em Medicina Veterinária pela Faculdade Rebouças.

Orientador(a): Prof. Dr. Marlon de Vasconcelos Azevedo

Campina Grande

2023

FACULDADE REBOUÇAS DE CAMPINA GRANDE

ADJANE KARLA CÂNDIDO DE ARAÚJO

PÉRICLES ESTANISLAU CORDEIRO DE ARAÚJO

ARTRITE SÉPTICA APÓS LESÃO TRAUMÁTICA EM EQUINO: RELATO DE CASO

Trabalho de Conclusão de Curso na modalidade *Artigo Cientifico*, apresentado como requisito para obtenção do título de Bacharéis em Medicina Veterinária pela Faculdade Rebouças.

DATA DA AVALIAÇÃO: 07 de dezembro de 2023.

BANCA EXAMINADORA:

Prof. Dr. Marlon de Vasconcelos Azevedo
(Orientador - Faculdade Rebouças)

Prof. Esp. Lucas Beserra de Carvalho
(Examinador Interno - Faculdade Rebouças)

Prof. Me. Thyago Araújo Gurjão
(Examinador Interno - Faculdade Rebouças)

AGRADECIMENTOS

À Deus, que nos deu forças e saúde para superar as dificuldades e lutar pelos nossos sonhos.

Aos nossos pais, pelo apoio e motivação durante toda essa trajetória, vocês foram essenciais nessa jornada.

Aos nossos filhos, foram muitos os momentos de ausência, nessa constante busca pelo conhecimento. Quantos beijos não foram dados, quantas palavras não foram ditas. Mas agora queremos dizer apenas: Obrigado(a). Por todos os momentos em que, mesmo distante, vocês nos confortaram, por todas as vezes que estivemos longe e vocês nos compreenderam, por nos oferecer teu colo nas noites de exaustão, por todos os risos, lágrimas e sonhos que sonhamos juntos. Por tudo isso, a alegria e realização de hoje são frutos da presença de vocês. Queremos dizer simplesmente AMAMOS VCS!

Aos nossos irmãos pela paciência, amizade, cumplicidade, pelos momentos compartilhados juntos e pela ajuda nas horas que precisamos.

Aos colegas de sala, pela compreensão nas horas difíceis, pelas horas de alegrias, nossa eterna gratidão na certeza de que o que fizemos foi também com ajuda de todos vocês.

Aos mestres, que nos guiou para além das teorias e das técnicas, que nos deram a consciência do valor da nossa profissão, alertando-nos sobre as responsabilidades que temos de assumir, mostrando-nos que sempre há algo mais para se aprender a cada dia, o nosso muito obrigado(a)!

Aos Médicos Veterinários, pela paciência diária, confiança, amizade e por cada ensinamento repassados ao longo dos estágios. Vocês foram essenciais para nossa evolução diária.

A todos os funcionários da Faculdade Rebouças, pela presteza e atendimento quando nos foi necessário.

Ao professor Marlon Azevedo, que nos orientou e auxiliou a chegarmos até aqui, pelos desafios compartilhados, pela atenção, pelo apoio e pela dedicação. Obrigado(a).

Aos professores Thyago Gurjão e Lucas Carvalho, por aceitarem participar da banca examinadora.

Enfim, a todos que contribuíram de forma direta e indireta para a realização desta conquista.

ARTRITE SÉPTICA APÓS LESÃO TRAUMÁTICA EM EQUINO:
RELATO DE CASO

Adjane Karla Cândido de Araújo 1
Péricles Estanislau Cordeiro de Araújo 2
Marlon de Vasconcelos Azevedo Orientador

RESUMO

A ocorrência de feridas e traumas em equinos adultos e também em potros é algo frequente na rotina desses animais. As instalações e pastagens inadequadas são fatores importantes para ocorrência destas lesões. Em consequência de seu comportamento explosivo acabam trazendo algum dano a sua integridade. O objetivo deste trabalho é relatar um caso de artrite séptica após lesão traumática em equino atendido na Clínica Equestre, em Lagoa Seca-PB. A artrite séptica é um processo infeccioso encontrado nas estruturas sinoviais. A causa mais comum desse processo em equinos adultos são as lacerações acompanhadas de infecções iatrogênicas, já a disseminação hematogênia acontece em potros, como consequência de processos septicêmicos. O principal quadro clínico desse processo é a presença de derrame sinovial, claudicação evidente e inflamação articular e periarticular do membro acometido. O seu diagnóstico baseia-se no exame físico, análises laboratoriais, ultrassonografia e radiografia. O tratamento consiste na eliminação do agente infeccioso, controle da dor e remoção de produtos deletéricos da inflamação sinovial e de fibrina, sendo iniciado o mais precoce possível, com antibioticoterapia local e sistêmico, associada à lavagem articular, infusão articular e perfusão regional. Conclui-se que a artrite séptica é considerada uma patologia grave e emergencial em equinos, pois a resposta inflamatória ao processo infeccioso leva a lesões irreversíveis na cartilagem articular e tecidos adjacentes. Precisa de atendimento clínico imediato se não diagnosticada e tratada de forma rápida coloca em risco o perfil atlético do animal. Portanto, o diagnóstico e tratamento instituído foram primordiais para o êxito no prognóstico do animal.

Palavras-chave: Equinos, infecção, traumática, tratamento.

ABSTRACT

The occurrence of wounds and trauma in adult horses and also in foals is common in these animals' routine. Inadequate facilities and pastures are important factors in the occurrence of these injuries. As a result of their explosive behavior they end up causing some damage to their integrity. The objective of this work is to report a case of septic arthritis following a traumatic injury in a horse treated at the Clínica Equestre, in Lagoa Seca-PB. Septic arthritis is an infectious process found in synovial structures. The most common cause of this process in adult horses is lacerations accompanied by iatrogenic infections, while hematogenous dissemination occurs in foals, as a consequence of septicemic processes. The main clinical picture of this process is the presence of synovial effusion, evident lameness and joint and periarticular inflammation of the affected limb. Its diagnosis is based on physical

examination, laboratory analyses, ultrasound and radiography. Treatment consists of eliminating the infectious agent, controlling pain and removing harmful products of synovial inflammation and fibrin, starting as early as possible, with local and systemic antibiotic therapy, associated with joint washing, joint infusion and regional perfusion. It is concluded that septic arthritis is considered a serious and emergency pathology in horses, as the inflammatory response to the infectious process leads to irreversible damage to the articular cartilage and adjacent tissues. It needs immediate clinical attention if not diagnosed and treated quickly, it puts the animal's athletic profile at risk. Therefore, the diagnosis and treatment established were essential for the animal's successful prognosis.

Keywords: Equine, infection, traumatic, treatment.

1. INTRODUÇÃO

Durante muitos anos os cavalos foram criados em liberdade e em grandes pastagens. No entanto, como forma de facilitar o manejo nas propriedades esses animais foram inseridos em cocheiras e baias. Os equinos confinados em baias excessivamente ocasionam mudanças no comportamento propiciando a ocorrência de feridas e traumas (CANAL JUNIOR, 2015).

O equino possui comportamento explosivo, isso predispõe a ser acometido a acidentes com objetos estranhos que resultam em feridas graves como lacerações, abrações e contusões, representando uma incidência de 63% na clínica equina (PAGANELA et al., 2009; PESSOA et al., 2014).

As infecções do sistema musculoesqueléticos nos equinos são muito importantes, pois estas infecções podem envolver estruturas ósseas e sinoviais, como articulações, bainhas tendíneas e bursas. As infecções podem ser adquiridas por causas hematogênicas ou traumáticas e provocadas iatrogenicamente (RICHARDSON e AHERN, 2014).

Geralmente não possui predisposição por sexo, raça ou idade é uma patologia que acomete potros, bem como cavalos adultos (BOTEJO et al., 2012). No entanto, os potros não possuem o sistema imunológico totalmente desenvolvido, sendo mais susceptível que os animais adultos, podendo resultar com mais facilidade em um quadro de septicemia que os animais adultos (MOSTAFA; ABU-SEIDA; EL-GLIL, 2014).

A artrite séptica é uma patologia que acomete a articulação e é considerada o problema mais grave que pode acometer a articulação, pois a resposta inflamatória a invasão bacteriana pode causar danos irreversíveis à cartilagem articular (CASTILLO e OLIVER, 2009; STASHAK, 2006).

Qualquer situação em que exista suspeita de infecção articular deve-se considerar emergencial e necessita de cuidado imediato. O êxito do tratamento depende da atenção imediata e acurado conhecimento da condição, exame diagnóstico completo, eliminação do foco da infecção, redução imediata da inflamação e da dor (MORTON, 2005).

Esse trabalho tem como objetivo relatar um caso de artrite séptica após lesão traumática em equino atendido na Clínica Equestre, em Lagoa Seca-PB.

2. FUNDAMENTAÇÃO TEÓRICA

2.1 ASPECTOS ANATÔMICOS

O sistema musculoesquelético do equino é formado pelos membros torácicos, membros pélvicos e os componentes axiais (Figura 1) (BAXTER, 2011). Esse sistema é composto pelos ossos, ligamentos, tendões, articulações e musculatura (KÖNING; LIEBICH, 2016).

FIGURA 1. Sistema musculoesquelético do equino.

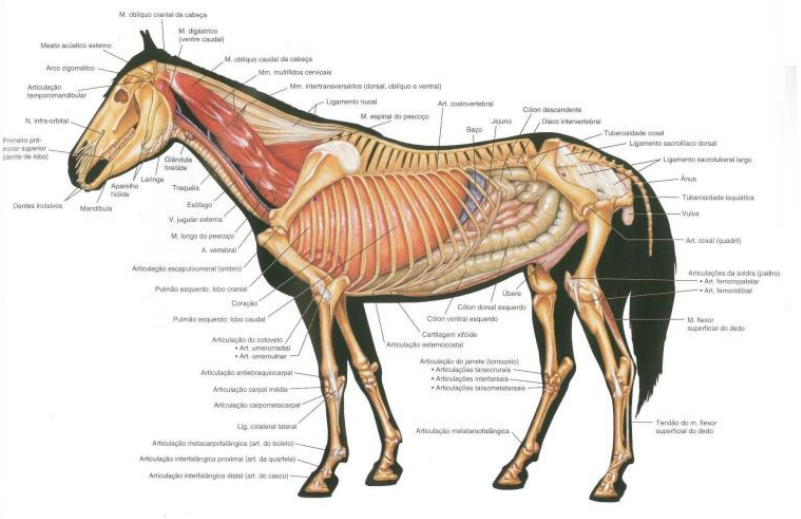

Fonte: KÖNING e LIEBICH (2016).

Os membros torácicos são os responsáveis por suportar cerca de 60% do peso do animal em repouso. A articulação metacarpofalangeana, também conhecida como boleto, é formada pela extremidade distal dos ossos metacarpianos, extremidade proximal da falange proximal e ossos sesamóides proximais (Figura 2) (AZEVEDO, 2014).

FIGURA 2. Corte transversal de peça anatômica após injeção de corante nos recessos sinoviais da articulação metacarpofalangeana. 1. osso metacarpo III; 2. falange proximal; 3. osso sesamoide; 4. tendão extensor digital comum; 5. recesso dorsal; 6'. recesso plantar proximal, 6''. recesso plantar distal.



Fonte: DENOIX (2000).

De acordo com Dyce (2010), a composição dos ossos metacárpicos são: metacárpico II, III e IV. O osso metacárpico III é o principal e considerado o único funcional. O metacárpico III apresenta distalmente dois côndilos convexos diferentes e separados por uma crista sagital. Articulando com a porção dorsal da primeira falange. A primeira falange na porção dorsal apresenta duas proeminências lateral e medial, onde se inserem os ligamentos colaterais auxiliando com a estabilidade articular (LIEBICH et al., 2016).

Os ossos sesamóides proximais possuem três faces: face dorsal ou articular, que se liga com os côndilos do metacarpo III, face plantar ou flexora que é direcionada para os tendões flexores e a face abaxial, onde se introduzem os ramos do ligamento suspensório (DYCE, 2010).

Os tendões estão diretamente associados com o movimento da articulação e sua ação diminui o esforço muscular. Afecções de tendões e ligamentos são lesões comuns e acontece pela sobrecarga excessiva dessas estruturas (HINCHCLIFF et al., 2014). Na porção dorsal da articulação metacarpofalangeana encontram-se as estruturas extensoras, o tendão extensor digital comum (TEDC) e tendão extensor digital lateral (TEDL) (Figura 3). A articulação do boleto encontra-se no recesso sinovial dorsal profundo ao TEDC (LIEBICH et al., 2016).

FIGURA 3. Tendão extensor digital comum (TEDC) e tendão extensor digital lateral (TEDL) da articulação metacarpofalangeana.

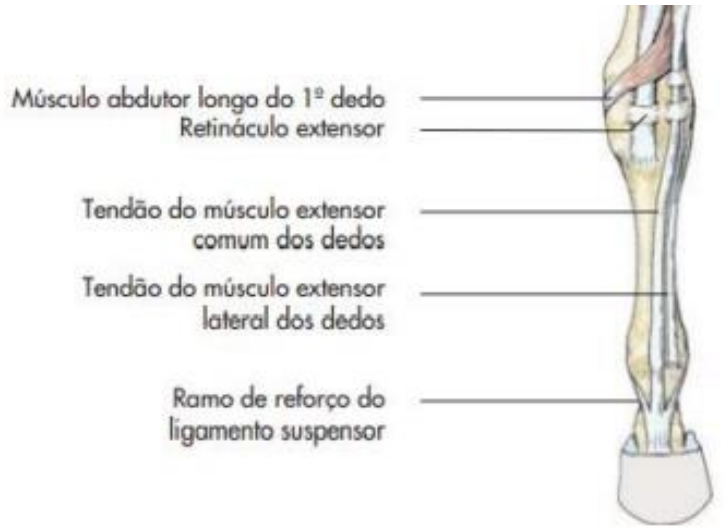

Fonte: KÖNING e LIEBICH (2016).

São considerados prolongamentos da cápsula articular os recessos dorsal e plantar proximais, que estão presentes ao redor das margens das superfícies articulares. O recesso dorsal é menor e possui a plica sinovial, uma dobra composta por com sinóvia e tecido conjuntivo fibroso na borda dorso proximal da articulação (HAUSPIE, 2012; JAMES et al., 2021).

As articulações são formadas por tecidos moles de sustentação, superfície de cartilagem articular e o osso subcondral. Os ligamentos e tendões são os tecidos moles que envolvem a articulação (HIGGINS & SNYDER, 2006).

As articulações são classificadas em sinoartrose (articulações imóveis), anfiartrose (articulações com mobilidade parcial) e diartrose (articulações móveis) (FRISBIE, 2012). A articulação sinovial tem a função de reduzir o atrito entre as

cartilagens proporcionando menor fricção dos membros a partir do líquido sinovial presente, possibilitando uma boa locomoção e bem-estar animal (WEEREN, 2016).

As articulações sinoviais são formadas por uma cápsula articular fibrosa que abrange externamente toda a articulação, sendo fortalecidas pelos ligamentos colateriais, uma membrana sinovial que reveste a cavidade, sendo formada por camadas (subintima e intima), fluído sinovial, osso subcondral e a cartilagem articular (Figura 4) (WEEREN, 2016).

A superfície articular é formada de cartilagem hialina, que é subdivida em quatro camadas. Essas camadas são formadas de condrócitos, fibras de colágeno e proteoglicanas, fornecem força, elasticidade e resistência a compressão da cartilagem (HIGGINS & SNYDER, 2006).

FIGURA 4. Estrutura anatômica da articulação do equino.

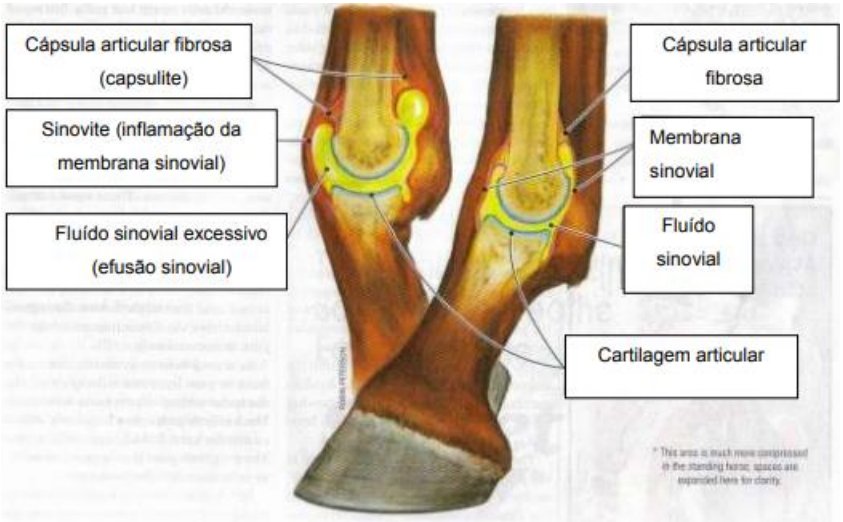

Fonte: Revista The Horse, Vol.XXIV, Nº11, Novembro 2007 – adaptada

A infecção articular ocorre quando microrganismos têm acesso a articulação, sua membrana sinovial, cavidade e líquido sinovial. Quando ocorre falha no mecanismo de defesa da membrana sinovial, as bactérias invadem a cavidade articular e gera uma infecção, a presença e gravidade depende do sistema imunológico do animal, além da virulência e o tipo de microrganismo que está provocando a patologia e qual a articulação afetada (BAXTER, 2004).

2.2 FATORES DE RISCO

As afecções musculoesqueléticas nos equinos têm grande relevância e podem levar a danos irreversíveis no animal, caso não seja precocemente adotado o tratamento (AHERN e RICHARDSON, 2012).

Os equinos são mais predispostos a grandes lesões traumáticas em qualquer parte do corpo, principalmente nas extremidades (BAXTER, 2004). Devido ao seu comportamento com movimentos bruscos a lesão traumática é considerada a maior prevalência das lesões de pele em equinos. Por influência do ambiente que o animal é mantido, essas lesões são caracterizadas pela perda de tecido e pelo elevado grau de contaminação da ferida (DUQUE et al., 2007; PESSOA et al., 2014; STEINER et al., 2019)

Nos cavalos 60% das lesões afetam a parte distal do membro, apresentam maior problema, pois devido à sua proximidade com o solo, tem maior probabilidade de se contaminar e infectar (SCHUMACHER e STASHAK, 2017). O ferimento torna-se porta de entrada para a evolução de complicações (LIMA, 2016).

As infecções sinoviais ligadas a feridas podem envolver qualquer articulação, bainha de tendão ou bursa. As estruturas das extremidades distais, abrangendo o carpo e o tarso são frequentemente mais envolvidas. Estes comumente causam artrite séptica e consequentemente podem levar à incapacidade permanente (JOYCE, 2007).

2.3 ETIOPATOGENIA DA ARTRITE SÉPTICA

A artrite séptica é definida como processo inflamatório que acomete as articulações de maneira geral. É considerado o problema mais grave na articulação dos equinos, ela pode causar uma rápida destruição da articulação e da cartilagem articular e quando associada à osteomielite pode haver uma perda irreversível da superfície articular (KIDD, 2007). Evolui a claudicação severa e precisa um tratamento intenso e prolongado (STASHAK, 2006).

A artrite séptica ou infecciosa supurativa é uma infecção articular caracterizada por distensão da cápsula articular em consequência a hipersecreção de liquido sinovial, relacionada a contaminação bacteriana que afeta a articulação de forma primária, por traumas e por meio de punções realizadas com erro na assepsia ou de forma secundária onde a infecção acontece por via hematógena ou linfática devido a processos infecciosos instalados em outra região do corpo do animal (KNOTTENBELT e PASCOE, 1998; AIELO e MAYS, 2001; THOMASSIAN; 2005).

2.4 SINAIS CLÍNICOS

Nos equinos as infecções ortopédicas são consideradas um dos problemas clínicos mais sérios, pois provoca quase sempre uma claudicação permanente que levam o animal a parada das atividades que desempenham ou levar a morte do animal (VIEIRA, 2009). Distensão da articulação envolvida que pode ser identificada visualmente ou por palpação das cápsulas articulares ou ambos. Edema periarticular, celulite ou ambos podem tornar a palpação da articulação dificultosa. Animais com lacerações ou fístulas na articulação drenando fluído sinovial o risco de comprometimento é menor comparados com os cavalos com infecções articulares fechadas (AUER e STICK, 2006).

Os animais afetados podem apresentam febre alta, apatia, disorexia, prostação, aumento da temperatura, dor nas articulações e alterações na articulação envolvida como, alteração na cor da pele, bem como, fístulas e feridas secundárias (THOMASSIAN, 2005). Existem diversas manifestações físicas de doenças nas articulações que podem estar presentes isoladamente ou em combinações variadas. Estas manifestações incluem: Dor à flexão; Crepitação na movimentação; Movimentação limitada, podendo estar relacionada à dor, efusão articular, espasmo, contratura de estruturas periarticulares ou anquilose fibrosa ou óssea. Deformações em consequência da destruição grosseira da articulação ou a subluxações ou luxações dos ossos da articulação que proporcionam danos (VIEIRA, 2009).

Os cavalos com artrite séptica crônica de grau leve e sinovite apresentam claudicação moderada, mas apresentam sinovite e efusão, bem como dor à palpa-

ção e constantemente manifesta hipertermia local. Podendo responder ao tratamento temporariamente, mas frequentemente o quadro piora e não respondem bem ao tratamento (HIGGINS e SNYDER, 2006).

2.5 DIAGNÓSTICO

O diagnóstico da artrite séptica é realizado através de uma anamnese detalhada obtendo informações completa da história do animal e o exame clínico minucioso do cavalo. Históricos de feridas recentes ou ocorrência traumática, injeção intra-articular, realização de procedimento cirúrgico articular ou periarticular, informar se o animal apresentou doença sistêmica anteriormente ou imunossupressão, são conhecimentos essenciais para compreender a tempo da infecção, o local da infecção e o possível microrganismo presente na infecção (BERTONE, 1996).

O diagnóstico das doenças articulares deve ser determinado por meio da identificação e avaliação das alterações patológicas, através da realização de exame clínico, hemograma, radiográfico, ultrassonográfico e análise do líquido sinovial. O exame do líquido sinovial fornecerá uma indicação do grau de infecção (THOMASSIAN, 2005; STASHAK, 2006).

Este é adquirido por meio de artrocentese, após a coleta do liquído é feito uma análise macroscópica do líquido sinovial, este será considerado normal quando apresentar coloração amarelo pálido e límpido, viscoso e que não coagule após a coleta. Será considerado anormal ou séptico quando apresentar coloração amarelada a alaranjada, aspecto turvo e diminuição da viscosidade, podendo ocorrer a coagulação (STASHAK, 2006). Para um diagnóstico preciso é fundamental a análise de líquido sinovial através de citologia, esfregaço e cultura (MORTON, 2005; STOVER, 2006).

O líquido sinovial coletado de regiões infeccionadas deve apresentar nas análises microscópicas e bioquímicas níveis maiores que 3.5 a 4 g/dL de proteínas totais, neutrófilos aumentados, lactato de 6.9 a 11.9 mmol/L e glucose sanguínea maior que 2.2 mmol/L. É possível com o líquido sinovial a cultura bacteriana com o teste

de sensibilidade a antibióticos, podendo ainda fazer o teste de PCR com o líquido sinovial, com objetivo de identificar a espécie de bactéria presente na infecção (BERTONE, 2004).

As principais bactérias encontradas nesses processos infecciosos são Enterobacteriaceae (especialmente *Escherichia coli*), *Salmonella, Actinobacillus equuli, Klebsiella spp, Staphylococcus, Streptococcus* e *Rhodococcus equi* (GLASS & WATTS, 2017).

2.6 TRATAMENTO

A artrite séptica é uma emergência. A fim de evitar a evolução para lesões crônicas, preconiza-se iniciar o tratamento precocemente. O tratamento da artrite séptica visa eliminar o microrganismo que causa a doença, remover os produtos deletérios da inflamação sinovial e a fibrina que podem prejudicar a cartilagem articular (SMITH et al., 2004; GLASS & WATTS, 2017).

A terapia antimicrobiana é o principal suporte do tratamento. Segundo Costa (2017), pode ser utilizado por via sistêmica, local e intra-articular quando necessário. São usados antibióticos de amplo espectro, antibiótico local, anti-inflamatórios e corticóides para controlar a dor e inflamação, perfusão regional e lavado articular com objetivo de remover fibrinas, materiais purulentos e mediadores inflamatórios (MACKAY, 2022).

A escolha do antibiótico quando não fundamentado no teste de cultura microbiana dificulta o processo de tratamento de maneira rápida e eficaz. Sendo recomendado a utilização de antibioticoterapia sistêmica de amplo espectro, a fim de potencializar o tratamento (BAXTER, 2004).

Os antibióticos mais utilizados para o tratamento por via sistêmica são a penicilina associada com a gentamicina e cefalosporinas (NUSS, 2011). Um grande problema encarado na antibioticoterapia é a resistência bacteriana, o uso indiscriminado de antibióticos vem causando problemas entre os profissionais da área que tentam eliminar a prática irregular do uso de medicamentos (MORTON, 2005).

No tratamento via intra-articular os antibióticos recomendados são Amicacina, Cefazolina, Ceftiofur, Gentamicina e Penicilina. Em casos de artrite séptica os mais utilizados e eficazes são a Amicacina e a Gentamicina (BAXTER, 2004).

Quando não se tem uma resposta satisfatória com a realização dos lavados articulares ou infecções muito severas, deve ser realizada a lavagem artroscópica (GLASS & WATTS, 2017; BERTONE, 1996).

Uma abordagem clínica adequada no início da lesão é de suma importância para o processo de cicatrização, essencial para o animal restabelecer a integridade do tecido e voltar as suas funções (LIMA, 2016).

2.6.1 Técnica do lavado articular

Os animais devem ser examinados de uma forma geral antes de ser realizado o procedimento, com anamnese, exame físico e um exame dinâmico de claudicação (McILWRAITH et al., 2015). O animal é posicionado preferencialmente em decúbito dorsal ou em decúbito lateral durante a cirurgia. Visando diminuir custos e riscos relacionado à anestesia geral sugerem a artroscopia em estação sob sedação, no entanto, não é a opção de escolha para a maioria dos autores (ELCE & RICHARDSON, 2002; ANTONIASSI et al., 2021).

O cavalo deve ser escovado antes da cirurgia para retirar o excesso de resíduos do pelo, o membro lesionado é suspenso e mantido em extensão, na área dorsal da articulação metacarpofalangeana faz-se a tricotomia e realiza antissepsia com clorexidina 2% e iodopovidona (McILWRAITH et al., 2020). O casco deve ser coberto com luvas para evitar contaminação cruzada durante o procedimento cirúrgico (RYAN & JOHNSON, 2021).

Com objetivo de facilitar o reconhecimento do local correto, é necessário a distensão da articulação com solução estéril cerca de 35ml via intra-articular (McILWRAITH et al., 2014). Na face lateral proximal a bolsa articular dorsal distendida o artroscópio é aberto, devido ao arqueamento da cápsula articular em ambos os lados do tendão extensor digital comum o local é facilmente identificado. É feita uma incisão na pele com uma lâmina de bisturi nº 11, com aproximadamente 8mm de

comprimento e a perfuração da cápsula articular para a entrada da cânula artroscópica atráves do obturador cônico. Com intuito de evitar danos iatrogênicos a crista sagital do terceiro osso metarcarpo o aparelho é introduzido perpendicular à pele e paralela à superfície articular do metacarpo III (McILWRAITH et al., 2020).

Os artroscopios são inseridos nas estruturas sinoviais através de cânulas de irrigação aberta, equipadas com um número variável de torneiras que permite o bombeamento de fluído através das articulações removendo células inflamatórias e fibrinas de seu interior. Para que todos os resíduos sejam removidos, utiliza-se uma cânula superior a 4,5mm, não sendo necessário suturar para fechar os portais da cápsula articular (McILWRAITH et al., 2015).

3. METODOLOGIA

O presente estudo se caracteriza como uma pesquisa do tipo descritiva, com uma abordagem qualitativa, realizada através de procedimento técnico estudo de caso.

A pesquisa foi desenvolvida na Equestre Clínica, Cirurgia e Reprodução no município de Lagoa Seca-PB. A população foi constituída por animal que recebeu atendimento na referida instituição com quadro clínico de artrite séptica após lesão traumática. Fazendo parte da amostra animal atendido na clínica nos critérios de inclusão e exclusão elaborados nesta pesquisa.

Foi utilizado como instrumento para coleta de dados um formulário, elaborado a partir das informações contidas no prontuário do animal, onde foram elencadas as variáveis que deram respostas às questões pertinentes a essa pesquisa.

A coleta de dados foi realizada mediante aceitação e assinatura do proprietário da Instituição referida e aprovação do projeto pelo Comitê de Ética em Pesquisa da Faculdade Rebouças de Campina Grande-PB.

4. RELATO DE CASO

Uma potra, quarto de milha, fêmea, com 4 meses de idade, pesando 110 kg, deu entrada na Clínica Equestre no dia 07/04/2023, apresentando lesões nos membros anteriores e posteriores por trauma em arame liso.

Durante o exame físico, a potra estava em estação, apática, apresentou mucosas levemente congesta, com tempo de preenchimento capilar (TPC) 2 segundos, ausculta digestória normal, assim como a ausculta respiratória e cardíaca sem anormalidades e dentro dos parâmetros normais, apetite presente.

Realizado uma avaliação da pele e tecido subcutâneo e aparelho locomotor. Animal com laceração de pele em membro pélvico direito (MPD) do jarrete ao boleto, tendões íntegros, boleto do membro torácico direito (MTD) drenando secreção constante e viscosa, com relutância para levantar e discreta claudicação ao passo em membro torácico direito (MTD) (Figura 5). Feito tricotomia e antissepsia das lesões com Clorexidina 2%.

Figura 5. Lesão em membro torácico direito (Fig. A); Lesão em membro pélvico direito do jarrete ao boleto (Fig. B).



Fonte: Arquivo pessoal, 2023.

Foi coletado sangue para realização de hemograma, apresentando um quadro de anemia microcítica, hipocrômica e presença de leucocitose, intensificando a suspeita de uma infecção e inflamação local, sugestivo de um quadro de artrite séptica traumática.

O protocolo terapêutico instituído durante 5 dias foi Gentamicina na dose de 6,6 mg/kg por via intravenosa, SID; Penicilina 30.000UI/kg por via intramuscular, SID; Flunixin Meglumine na dose de 1,1 mg/kg por via intravenosa, SID; Firocoxibe 0,1 na dose mg/kg por via oral, SID; além da aplicação única de Dexametasona na dose de 0,2 mg/kg por via intravenosa e soro antitetânico por via intramuscular. Ademais foi realizado tratamento de suporte com base em reposição vitamínica e mineral através de suplementos alimentares.

A potra foi encaminhada ao bloco cirúrgico para ser feito lavado articular da articulação metacarpofalangeana do membro torácico direito (Figura 6). Antes da cirurgia a potra foi escovada para remover os resíduos do pelo, o membro torácico direito suspenso e mantido em extensão, feito tricotomia e antissepsia com clorexidina 2%, iodopovidona e álcool 70%. Como protocolo anestésico, a medicação pré-anestésica utilizada foi Xilazina na dose de 1mg/kg por via intravenosa. Na indução anestésica, administrou-se Cetamina na dose de 2,2mg/kg por via intravenosa associado a Diazepam na dose de 0,05mg/kg por via intravenosa. Para manutenção anestésica optou-se pela anestesia inalatória com uso de Isofluorano e anestesia intravenosa com Cetamina na dose 0,6mg/kg associado a Lidocaína na dose de 2mg/kg por via intravenosa. Como bloqueios locais foram realizados bloqueio quatro pontos baixos e bloqueio infiltrativo de pele.

Durante o procedimento os cascos foram cobertos com luvas para evitar contaminação. Para facilitar a identificação do local provocou a distensão da articulação na face medial da bolsa articular com solução estéril. Feito uma incisão na pele e inserido cânula de irrigação aberta, equipada com várias torneiras que possibilitou o bombeamento de fluído por meio da articulação para que todas as células inflamatórias e fibrinas fossem removidas.

Figura 6. Lavado articular da articulação metacarpofalangeana do membro torácico direito no bloco cirúrgico (Fig. A e B); Ferida logo após lavado articular (Fig. C).



Fonte: Arquivo pessoal, 2023.

Levando em consideração o histórico clínico do animal e avaliação macroscópica do líquido sinovial obtido através da artrocentese, optou-se pela infiltração intra-articular de Ceftriaxona 1g. Durante 3 dias foi realizado perfusão regional com Amicacina no volume de 20ml.

Durante o período que o animal estava internado também foi realizado tratamento com ozonioterapia no método bag durante 10 minutos e seguida aplicação de óleo ozonizado, alternando o tratamento com a aplicação de laserterapia 1.0 Jaules/cm^2 na frequência de 1.200mW durante 5 minutos e 46 segundos.

Com o tratamento instituído as feridas do MTD apresentam boa granulação e bordas vivas, MPD permanece com exposição óssea e MPE feridas com alguns pontos de necrose, feito debridamento dos pontos necrosados. Após 28 dias de tratamento animal com boa cicatrização, tecido de granulação controlado, sem odor, sem claudicação ao passo. O tratamento seguiu com a limpeza do ferimento diário com água e clorexidina 2% e estimulação das bordas com auxílio de gazes. Com 60

dias do início do tratamento por segunda intenção o animal teve alta com ótima condições de qualidade de vida (Figura 7).

Figura 7. Evolução das feridas em membro torácico direito (Fig. A) e membro pélvico direito (Fig. B) após 28 dias de tratamento com boa cicatrização e tecido de granulação controlado; Animal de alta após 60 dias de tratamento (Fig. C).



Fonte: Arquivo pessoal, 2023.

5. RESULTADOS E DISCUSSÃO

A artrite séptica é uma doença que afeta os potros e equinos adultos, portanto não existe uma predisposição quanto à idade, sexo ou raça, sendo considerada uma das principais doenças progressivas e erosivas das articulações (BOTEJO et al., 2012). Pode ocorrer a contaminação bacteriana por três vias: hematogênica, iatrogênicas e contaminação local por trauma (PILLE et al., 2009). Como descrito por Botejo et al. (2012), o animal em questão, a fonte primária de contaminação foi traumática.

Os parâmetros vitais se encontravam dentro da normalidade para potros como descrito em Speirs (1999) e Feitosa (2014). Os sinais clínicos evidenciados condizem com o apresentado por Thomassian (2005) que as artrites podem resultar em claudicações, apatia, prostação, edema periarticular e alterações na cor da pele

da articulação afetada, além de fístulas e feridas secundárias como observados no animal.

De acordo com Carmo et al. (2020), a realização do hemograma é uma ferramenta importante no diagnóstico e acompanhamento do animal, mostra quais células sanguíneas estão em quantidade ou morfologia alteradas ajudando na explicação de determinados sinais clínicos.

A partir dos resultados encontrados no hemograma do presente relato, é possível confirmar que o animal apresentava um quadro de anemia microcítica, hipocrômica e uma leucocitose, confirmando a suspeita de uma contaminação bacteriana, conforme descreve Smith (2000). Após 2 dias os exames foram repetidos observando uma diferença pouco expressiva em relação ao anterior.

Na avaliação dos problemas articulares o exame do líquido sinovial é uma ferramenta importante no diagnóstico e sempre que houver suspeita deve ser realizado (SMITH et al., 2004; THRALL, 2007). A avaliação do líquido sinovial em alguns casos não dará um diagnóstico específico, no entanto, fornecerá uma indicação do grau de sinovite e desarranjo metabólico na articulação, corroborando com Thomassian (2005) e Stashak (2006).

As alterações apresentadas no líquido sinovial do animal em estudo, se assemelha aos achados por Shirtliff e Mader (2002), o liquido sinovial drenado pelo ferimento na região do boleto do MTD após avaliação macroscópica, indica processo de infecção, possivelmente devido a presença de bactéria na articulação.

Após a realização e análise dos exames clínicos, se instituiu um tratamento com uso de antimicrobianos sistêmicos e locais, anti-inflamatório e lavagem articular com Ceftriaxona e perfusão regional com Amicacina. O antibiótico utilizado na potra foi Penicilina, este tem predomínio de ação em bactérias gram positivas, associada a Gentamicina cuja ação se dá contra bactérias gram negativas, conforme é explicado por Morton (2005).

O tratamento tem o objetivo de eliminar o microrganismo causador da enfermidade, remover os produtos deletérios da inflamação sinovial e a fibrina que podem prejudicar a cartilagem articular (MORTON, 2005; STASHAK, 2006).

Além da antibioticoterapia, o uso de antiinflamatórios não esteroidais também foram administrados, com a finalidade de minimizar a dor e inflamação, contudo

deve-se ter cuidado na avaliação durante o tratamento, pois AINEs podem esconder a dor associada à artrite infecciosa (SMITH, 2000).

Para auxiliar no tratamento da infecção na articulação optou-se pela lavagem articular, com inserção de cânula de irrigação aberta, equipada com várias torneiras que possibilita o bombeamento de fluído por meio da articulação visando remover células inflamatórias e fibrinas que venham degradar a articulação, concordando com Stashak (2006).

Com intuito de ofertar altas concentrações de antibióticos para os tecidos em torno do osso, realizou a perfusão regional do membro torácico direito para intensificar a ação do antibiótico nos tecidos da articulação envolvida, o antibiótico de escolha foi Amicacina, estando em conformidade com Auer e Stick (2006).

Durante todo o processo a higienização da ferida foi muito importante para o sucesso final, diariamente realizava-se a limpeza com água e clorexidina 2%, o que auxiliou em uma cicatrização sem contaminação, como cita Resende et al. (2019).

Para auxiliar no processo de desinfecção e acelerar a cicatrização optou-se por utilizar a ozonioterapia em método bag durante 10 minutos e seguida aplicação tópica do óleo ozonizado, segundo Vilarindo (2013), a utilização do ozônio como método terapêutico é fundamentado por suas propriedades bactericidas, fungicidas e viricidas, com base no seu mecanismo de ação leva a morte dos microrganismos, além de promover a vasodilatação de arteríolas, estimula o fluxo sanguíneo proporcionando maior viabilidade de nutrientes, oxigênio, produção de ATP e de componentes imunológicos, bem como, aumento de fibrinogênio, que é fundamental nos processos de cicatrização, conforme descrito por May at al. (2018).

A terapia de laserterapia também foi aplicada 1.0 Jaules/cm^2 na frequência de 1.200mW durante 5 minutos e 46 segundos, com objetivo de promover alívio da dor e ajudar na cicatrização de feridas por estimular migração celular, atividade mitocondrial e proliferação dos fibroblastos, de acordo com Millis e Levine (2014).

A escolha do tratamento alternativo com ozonioterapia e laserterapia se explica devido as alterações positivas que causam nos processos de cicatrização de feridas (LANIA, 2018). A combinação das terapias alternativas promoveu uma cicatrização satisfatória das feridas do animal, corroborando com Gonçalves et al. (2010).

A taxa de sobrevivência de potros acometidos pela artrite séptica vem crescendo ao longo dos anos, variando de 42% a 84%. Atualmente vem aumentando a conscientização da condição entre proprietários e criadores, assim como disponibilidade de diagnóstico precoce e protocolos eficazes de tratamento (SCHNEIDER et al., 1992; STASHAK, 2006). O animal apresentou melhoras significativas com o tratamento instituído, após 60 dias de internamento na clínica o animal teve alta hospitalar.

6. CONCLUSÃO

A artrite séptica é uma patologia que pode levar o animal a morte quando não tratada ou causar perdas irreparáveis no sistema locomotor do cavalo atleta, portanto o diagnóstico da doença e a identificação do agente causador levam a buscar um meio de tratamento mais viável e adequado ao caso, gerando maiores taxas de sucesso de recuperação do animal. Portanto, o diagnóstico preciso e tratamento instituído foram primordiais para o êxito no prognóstico do animal.

REFERÊNCIAS

AHERN, B.J.; RICHARDSON, D.W. Surgical site infection and the use of antimicrobials. In: AUER, J.A.; STICK, J.A. **Equine surgery**, Philadelphia: WB Saunders, 2012. p.68-84.

AIELO, S. E.; MAYS, A. **Manual Merck de Veterinária**. 8 ed. São Paulo: Roca, 2001. 2980p.

ANTONIASSI, E.S.; RODRIGUES, M.G.; CAMILO, L.O.; GEDO, M.G.; BRUNO, C.E.M.; SILVA, M.V.M. Artroscopia em equinos: uma revisão de literatura. **Brazilian Journal of Animal and Environmental Research**, v. 4, n. 1, p. 1500-1510, 2021.

AUER, J. A.; STICK, J. A. **Equine Surgery**, 3.ed. Editora Saunders, p.1121 a 1129, 2006.

AZEVEDO, D.F.S. **Biomecânica da Parte Distal do Membro Anterior**. (2014). 41p. Universidade de Porto. Porto. 2014.

BAXTER, G.M. Management of wounds involving synovial structures in horses. **Clin Technique Equine Pract**. 3: 204–214, 2004.

BAXTER, G. M. **Adams and Stachack's Lameness in Horses.** 6. Ed. Estados Unidos da América: Blackwell Publishing, 2011.

BERTONE, A.; Infectious Arthritis In: MCIL WRAITH, C., TROTTER, G., editors. **Joint disease in the horse**, 1ed, editor Saunders, p. 397 a 409, 1996.

BERTONE, J. J., HORSPOOL, L. J. I. ; **Equine Clinical Pharmacology**, editora Saunders, p. 139 a 159, 2004.

BOTEJO, C.S.; LIMA, J.S.; SOUZA, A.A.F.; SOUZA, F.S.; BAYEUX, J.J. **Artrite séptica equina em neonato decorrente de onfaloflebite diagnosticada na cidade de Manaus-AM**. http://jjvet.wordpress.com/2012/04/26/artrite-septica-equina-em-neonato-decorrente-deonfaloflebite-diagnosticada-na-cidade-de-manaus-am/ Publicado: 26 de abril de 2012.

CANAL JUNIOR, A. (2015). **Influência do tempo de estabulação no comportamento de equinos da raça crioula**. Joaçaba, Santa Catarina, Brasil.

CASTILLO, I.H; OLIVER, O.J.. Artritis séptica en equinos. Reporte de 11 casos. **Rev. Med. Vet. Zoot**., 56, 41–52, 2009. Disponível em: < https://www.redalyc.org/pdf/4076/407639219005.pdf >. Acesso: 24/05/2023.

CARMO, B.M.B. et al.. Hemograma Completo: ferramenta de diagnósticonna medicina veterinária. **Brazilian Journal of Development**, 6(7), 2020, 49989-49994. https://doi.org/10.34117/bjdv6n7-594.

DENOIX, J.M. **O membro distal do equino: um atlas de anatomia clínica e imagens comparativas.** CRC Press, 2000. 250 p.

DYCE, K.M. Membro torácico do equino. In: DYCE, K. M. Tratado de anatomia veterinária. 4.ed. Rio de Janeiro: Elsevier Editora Ltda., 2010. p.55.

DUQUE, B.D.L.; ZULUAGA, D.; CANO, M.J. & LOPERA, F.E. Avulsión en la región metatarsiana dorsal en un equino. **Rev. CES: Med. Vet**. Zootec, 2:2, 2007.

ELCE YA, RICHARDSON DW. **Arthroscopic removal of dorsoproximal chip fractures of the proximal phalanx in standing horses**. Vet Surg 2002;31(03):195–200

FEITOSA, F.L.F. **Semiologia Veterinária**. 3ª ed. Ed. Roca, São Paulo, 2014.

FRISBIE DD, McIlwraith CW & Grauw JC. **Synovial Fluid and Serum Biomarkers**. In Joint disease in horses (2 nd ed), C. W. McIlwraith, D.D. Frisbie, C. Kawcak & R.V. Weeren, Saunders, Elsevier, USA, pp. 179-187, 2016.

GLASS, K. & WATTS, A. E. **Septic Arthritis, Physitis and Osteomyelitis in Foals**. Vet Clin Equine, v.33, p.299-314, 2017.

GOLÇALVEZ, R.V. et al. Influência do LASER arsenato de gálio-alumínio em feridas cutâneas de ratos. **Fisioterapia em movimento**, Curitiba, v.23, n.3, p.381-388, 2010.

HAUSPIE, S. **The proximal aspect of the dorsal condylar sagittal ridge and the adjacent soft tissues in the fetlock joint of the Warmblood horse: morphology and relationship with cartilage degeneration.** Tese (Doctor of Philosophy in Veterinary Sciences) - Department of Veterinary Medical Imaging and Small Animal Orthopaedics Faculty of Veterinary Medicine, Ghent University, 2012.

HIGGINS, A. J.; SNYDER, R. J.. **The Equine Manual**, 2ed, Editora Saunders, p. 937 a 943, 2006.

HINCHCLIFF, K. W. et al. **Equine Sports Medicine and Surgery.** 2. ed. Estados Unidos da América: Elsevier, 2014.

JAMES, F.M.; SMITH, M.R.W; WRIGHT, I.M. Arthroscopic evaluation of the metacarpophalangeal and metatarsophalangeal joints in horses with parasagittal fractures of the proximal phalanx. Equine Veterinary Journal, v.53, n.4, p.746-751, 2021.

JOYCE, J.. Lesão de estruturas sinoviais. Veterinay Clinics of North America: Equine Practice, 23(1), 103-116, 2007.

KIDD, J. A. Use of matrix metalloproteinase 2 and 9 and white blood cell counts in monitoring the treatment and predicting the survival of horses with septic arthritis. **The Veterinary Record**, vol.161, P. 329 a 334, 2007.

KNOTTENBELT, D. C.; PASCOE, R. R. **Afecções e Distúrbios do Equino**. 1ª ed. São Paulo: Manole LTDA, 1998. 432p.

KÖNING, H. E.: LIEBICH, H. **Anatomia dos Animais Domésticos:** texto e atlas colorido. 6. Ed. Porto Alegre: Artmed, 2016.

LANIA, B.G. **O uso dos óleos de café e girassol em feridas cutâneas:** efeitos locais e sistêmicos. 2018. 125f. Dissertação (Doutorado em Ciências) – Faculdade se Ciências Médicas, UNICAMP, Campinas, 2018.

LIEBICH, H.G. KÖNIG, H.E.; MAIERL, J. Membros torácicos ou anteriores (Membra Thoracica). In: KÖNIG, H.E.; LIEBICH, H.G.; FLÔRES, L.S.; AMORIM, M.J.A.A. Anatomia dos animais domésticos: texto e atlas colorido. 6.ed. Porto Alegre: Artmed, 2016. 151p.

LIMA, J. L. S. **Abordagem Clínica e Terapêutica de Feridas em Equinos.** Universidade Federal do Recôncavo da Bahia – Centro de Ciências Agrárias, Ambientais e Biológicas – Curso de Medicina Veterinária, Cruz das Armas, Bahia, 2016.

MACKAY, E. **Septic Arthritis in Goats**: professional version. 2022. DVM, Texas A&M University; MSD MANUAL Veterinary Manual. Disponível em: https://www.msdvetmanual.com/musculoskeletal-system/lameness-in-goats/septicarthritis-in-goats. Acesso em: 25 mai. 2023.

MAY, C.X; ANUNCIAÇÃO, A.A.; SOUZA, J.C. Ozonioterapia em lesão isquêmica pós traumática em um cão – relato de caso. **Ars veterinária**, Jaboticabal, sp, v.34, n.4, 141-167, 2018.

McILWRAITH, C.W.; NIXON, A.J.; WRIGHT, I.M. Diagnostic and surgical arthroscopy of the metacarpophalangeal and metatarsophalangeal joints. In: Diagnostic and surgical arthroscopy in the horse. 4.ed. St. Louis: Mosby Ltd. Elsevier, 2014. 129p.

McIlWRAITH, C.W., Nixon, A.J., Wright, I.A. & Boening, K.J.. Instrumentation, in Diagnostic and surgical arthroscopy in the horse. 4th Ed, 12-26, 2015.

McILWRAITH, C.W. Fetlock fractures and dislocations. In: NIXON, A. Equine fracture repair. 2.ed. New Jersey: John Wiley & Sons Ltd., 2020. 320p.

MILLIS, D.; LEVINE, D. **Canine Rehabilitation and Physical Therapy**. 2. Ed. Philadelphia: Elsevier-Saunders, 2014. 784p.

MORTON, A. J. Veterinary Clinic of North America. **Diagnosis and *Treatment* of Septic Arthritis**, vol. 21, p. 627 a 649, 2005.

MOSTAFA, M. B.; ABU-SEIDA, A. M.; EL-GLIL, A. I. A. Septic tarsitis in horses: clinical, radiological, ultrasonographic, arthroscopic and bacteriological findings. **Research Opinions in Animal and Veterinary Sciences**, v. 4, n. 1, p. 30-34, 2014.

NUSS, K. Synovial structures - cure or no cure? **Società Italiana Veterinari Per Animali da Reddito (Sivar)**, Cremona, v. 1, n. 1, p. 39-40, maio 2011. Società Italiana Veterinari per Animali da Reddito (SIVAR). http://dx.doi.org/10.5167/UZH74090.

PAGANELA, J. C., RIBAS, L.M.,SANTOS, C.A., FEIJÓ, L.S., NOGUEIRA, C. E.W. & FERNANDES, C. G.. Abordagem clínica de feridas cutâneas em equinos Clinical approach in equine skin wounds. Ciências Veterinárias, 104, 13–18, 2009.

PESSOA, A.F.A. et al. Doenças de pele em equídeos no seminário brasileiro. **Pesq. Vet. Bras**, v.34, n.8, p.743-748, 2014.

PILLE, F. et al. A retrospective study on 195 horses with contaminated and infected synovial cavities. **Vlaams Diergeneeskundig Tijdschrift**, v.78, p.97-104, 2009.

RESENDE, C.; AGUIAR, D.F.; DIAS, A.M.N.; OSHIO, L.T. Uso de triancinolona no tratamento do tecido de granulação exuberante em equinos: relato de três casos clínicos. **PUBVET**, v.13, n.6, p.1-8, 2019.

RICHARDSON, D.; AHERN, B.. Osseous and synovial infections. Equine surgery. Edited by Auer, Jorg A. and Stick, John A. St Louis, MO United States: Academic Elsevier Science. 1189-1200, 2014. Disponível em:<http://doi.org/10.1016/B978-1-4377-0867-7.7.00085-5>. Acesso: 18/05/2023.

RYAN, J. & JOHNSON, J.. The equine nurse´s approach to arthroscopic surgery: part 3. Veterinary Nursing Journal, 36(1), 13-18, 2021, disponível em – https://www.tandfonline.com/doi/full/10.1080/17415349.2020.1856742

SCHNEIDER, R.K; BRAMLAGE, L.R.; MOORE, R.M. et al. A retrospective study of 192 horses affected with septic arthritis/tenossynovitis. **Equine Vet J**., v.24, p.436-442, 1992.

SCHUMACHER, J., STASHAK, T.S.. **Manejo de feridas das extremidades distais**. Em C. Theoret y J. Schumacher (Eds.), Equine ferida gestão (3.a ed., pp. 312-351). Ames: Wiley, 2017.

SHIRTLIFF, M.E; MADER, J.M. Acute septic arthritis. **Clinical Microbiology Reviews**, v.15, n. 4, p. 527-544, 2002.

SMITH, B.P. **Tratado de medicina interna de grandes animais**. São Paulo: Manole, p. 264 a 279, 2000.

SMITH, L.J.; MARR, C.M.; PAYNE, R.J. et al. What is the likelihood that Thoroughbred foals treated for septic arthritis will race? Equine Vet J., v.36, p.452-456, 2004.

STASHAK, T. S. **Claudicação em Equinos Segundo Adams'**: 5. Ed. Editora Roca: 2006.

SPIERS, V. C. **Exame clínico de equinos**. 1ª ed. Editora Artes Médica Sul Ltda, Porto Alegre, 1999.

STEINER, D. et al. **Considerações sobre o Processo de Cicatrização em Feridas Dermais em Equinos**. Centro Científico Conhecer – Goiânia, v.16, n.29, 2019, http://www.conhecer.org.br/enciclop/2019a/agrar/consideracoes.pdf.

THRALL, M.A. Classificação e diagnóstico de anemia. In: Thrall, M.A. Hematologia e Bioquímica Clínica Veterinária: I. ed. São Paulo: Roca, 2007.

THOMASSIAN, A. **Enfermidades dos cavalos.** 4ª ed. Editora Varela, São Paulo, 2005. 260p.

VIEIRA, F. A. **Diagnóstico e tratamento da artrite séptica em equinos**. 2009. 37 f. TCC (Graduação) - Curso de Medicina Veterinária, Faculdades Metropolitanas Unidas, São Paulo, 2009. Disponível em:<http://arquivo.fmu.br/prodisc/medvet/fav.pdf>. Acesso em: 21/05/2023.

VILARINDO, M.; ANDREAZZI, M.; FERNANDES, V. **Considerações Sobre O Uso Da Ozonioterapia Na Clínica Veterinária**. VIII EPCC –Encontro Internacional de Produção Científica Cesumar. Paraná, 2013.

WEEREN, P.R.V. **General Anatomy and physiology of joints**. In Joint disease in horses (2 nd ed), C. W. McIlwraith, D.D. Frisbie, C. Kawcak & R.V. Weeren, Saunders, Elsevier, USA, pp. 1-20, 2016b.

ANEXOS / APENDICES

ANEXO A - INSTRUMENTO DE COLETA DE DADOS

Animal:_____Idade:_____Data:_____

Proprietário:_____ Ficha Nº_____

Anamnese:_____

_____

_____

Exame Físico:

Temperatura:_____oC FC:_____bpm FR:_____mrpm TPC:_____

Mucosas: ( )s/ alterações ( )pálidas ( )congestas ( )ictéricas ( )cianóticas

Grau de desidratação: _____

Inspeção:_____

_____

_____

Palpação/Pinça de Casco:

_____

_____

Passo: _____

Trote: _____

Circulo:_____

Teste de flexão:

_____

_____

Bloqueios:

_____

_____

_____

Suspeita Clínica:

_____

Exames Complementares:

_____

_____

_____

ANEXO B - EXAME COMPLEMENTAR DE HEMOGRAMA REALIZADO DIA 07/04/2023.

HEMOGRAMA / LEUCÓCITOS	RESULTADOS	VALOR DE REFERÊNCIA
PT (Proteínas Totais)	12.1	5.400 – 14.300 / mm^3
RBC (Hemácias)	5.5	6,8 a 12,9 milhões / mm^3
HGB (Hemoglobina)	7.1	11,0 a 19,0 g/dL
HCT (Hematócrito)	18.6	32 a 53 %
MCV (Volume Corpuscular Média)	33.6	37 a 58 fl
MCH (Hemoglobina Corpuscular Média)	12.2	19 – 23 pg
MCHC ([ ] Hemoglobina corpuscular média)	35.8	31 a 36 %
PLT (Plaquetas)	191	100.00 – 350.000 mm^3

LEUCOGRAMA	RESULTADO		VALOR DE REFERÊNCIA	
	RELATIVO %	ABSOLUTO#	RELATIVO	ABSOLUTO
WBC (Leucócitos)	26.8			5.400 – 14.300 / mm^3
Mielócitos			0	0 a 0
Metamielócitos			0	0 a 0
Bastonetes			0 – 8	0 a 280
PSegmentados	92.2	24.8	22 – 72	2.260 a 8.580
Basófilos			0 – 4	0 a 290
Eosinófilos			0 – 10	0 a 1.000
Linfócitos Típicos	2.4	0.6	17 – 68	1.500 a 7.700
Linfócitos Atípicos			0	0
Monócitos	5.4	1.4	0 - 14	0 a 1.000

Fonte: Clínica Equestre - Lagoa Seca/PB

FACULDADE REBOUÇAS® DE CAMPINA GRANDE

TERMO DE CONSENTIMENTO LIVRE E ESCLARECIDO

RELATO DE CASO

O Senhor (Sra.) está sendo convidado(a) a consentir a divulgação do caso clínico envolvendo a participação de seu animal no Relato de Caso intitulado: Artrite Séptica após lesão traumática em equino: relato de caso do(s) autor(es) Adjane Karla Cândido de Araújo; Péricles Estanislau Cordeiro de Araújo, pesquisa sob responsabilidade do Médico Veterinário Marlon Cavalcante de Azevedo e orientação do Prof. Dr. Marlon de Vasconcelos Azevedo que desenvolverão um trabalho para conclusão de curso de Bacharelado em Medicina Veterinária pela Faculdade Rebouças de Campina Grande.

Este documento, chamado Termo de Consentimento Livre e Esclarecido, visa assegurar seus direitos. Leia com atenção e calma, aproveitando para esclarecer suas dúvidas. Se houver perguntas antes, durante ou mesmo depois de assiná-lo, você poderá esclarecê-las com o pesquisador responsável.

O(s) objetivo(s) deste relato de caso consiste(m) em relatar o caso clínico de equinos com artrite séptica após lesão traumática atendidos na Equestre em Lagoa Seca-PB, descrever as possíveis causas de artrite séptica, identificar os sinais e sintomas de uma artrite séptica e evidenciar recursos diagnósticos e terapêuticos efetivos para o tratamento.

Ao final os resultados esperados contribuirão para estimular pesquisas adicionais e estudos de seguimento, levando a melhor compreensão de condições específicas, bem como evidência da eficácia do procedimento, tratamento ou abordagens terapêuticas em situações clínicas específicas. Cumpre esclarecer que com este documento queremos pedir seu consentimento e cessão de direitos para o acesso e posterior utilização de dados clínicos, exames laboratoriais, quaisquer que sejam, bem como de procedimentos terapêuticos contidos no prontuário médico veterinário do animal pelo qual declara ter a responsabilidade legal.

Será resguardado seu direito de confidencialidade, privacidade e anonimização. A divulgação científica dos resultados, para a qual pedimos seu consentimento, será feita de forma a preservar a identidade do proprietário e/ou

FACULDADE REBOUÇAS® DE CAMPINA GRANDE

responsável legal e do animal e utilizada unicamente para fins de publicações e apresentações científicas, nacionais e/ou internacionais.

Entretanto, cumpre esclarecer que, nos casos em que houver a publicação de materiais que possam eventualmente identificar o participante e/ou animal, o Sr. será convidado a assinar abaixo o item "autorização de uso de imagem e cessão de direitos".

Fica esclarecido, em linguagem clara e acessível, que os possíveis desconfortos e riscos deste relato de caso são: O relato de caso pode ter impacto emocional significativo, visto que poderá se recordar de momentos de angústia e preocupação com seu animal; o proprietário pode se sentir culpado ou responsável pela condição de saúde do animal. Isso pode gerar angústia emocional adicional para o proprietário.

Não haverá benefícios diretos a você. A divulgação de casos clínicos em artigos científicos pode contribuir para o avanço do conhecimento em medicina veterinária e em áreas relacionadas. Isso pode levar a uma compreensão mais profunda de certas condições médicas e as possíveis descobertas de novos tratamentos ou abordagens terapêuticas. Relatar casos clínicos em artigos científicos pode aumentar a conscientização pública sobre questões relacionadas à saúde e ao bem-estar animal. Isso pode levar a uma maior compreensão da importância de cuidar adequadamente dos animais e da necessidade de medidas de prevenção e tratamento eficazes.

Os pesquisadores assumem ainda que este relato de caso somente poderá ser iniciado e realizado após prévia e expressa aprovação da CEUA - Comissão de Ética no Uso de Animais à qual esta pesquisa será submetida, caso necessário.

Caso assim o queira, fica garantida ao Sr. a liberdade da retirada deste consentimento, sem a necessidade de justificativa prévia a qualquer momento, seja antes ou durante este relato de caso; bem como poderá deixar de participar da pesquisa em si, sem qualquer prejuízo à continuidade de eventual tratamento do animal na Instituição que porventura esteja ocorrendo.

É informado de que não há qualquer valor econômico envolvido, seja a pagar ou receber, pela sua participação.

Desde já, agradecemos sua atenção e participação e colocamo-nos à disposição para maiores informações. Esse termo, após ter sido lido ou ditado,

FACULDADE REBOUÇAS® DE CAMPINA GRANDE

e devidamente compreendido, terá todas suas páginas rubricadas pelo pesquisador principal responsável identificado abaixo e será assinado em duas vias, uma das quais uma ficará com o participante e a outra com o pesquisador principal, que permanece ao dispor.

Autores/ Pesquisadores responsáveis:
Adjane Karla Cândido de Araújo / Contato: (83) 993829799 / e-mail: adjanekarla1983@gmail.com
Péricles Estanislau Cordeiro de Araújo / Contato: (83) 986163775 / e-mail: periclescordeiro5@gmail.com
Marlon de Vasconcelos Azevedo / CRMV-PB 1187 / Clínica Equestre / Contato: (83) 998482822 / e-mail: marlon.a.vet@gmail.com

Dessa forma pedimos que preencha os itens que seguem:

Eu, Lucas Beserra de Carvalho, nacionalidade Brasileiro, nascido aos 05 / 12 / 1997, estado civil Solteiro, profissão Médico Veterinário, portador do RG 4058719 SSDS/PB e CPF 702.610.964/27, residente e domiciliado no Sítio Floriano número S/N complemento casa bairro Zona Rural, cidade Lagoa Seca, Estado de Paraíba telefone: (83) 999122314, declaro ser o proprietário e/ou responsável legal pelo animal designado como Juliete, espécie Equino raça Quarto de Milha, sexo Fêmea, pelagem/cor Tordilha, idade 4 meses (meses/anos), de microchip e/ou registro sob número N/A (utilizar N/A caso não se aplique) e dessa forma, para todos os efeitos legais, AUTORIZO EXPRESSAMENTE, de forma gratuita e sem quaisquer ônus, ao pesquisador principal responsável:

1.1: o acesso e uso de prontuário médico-veterinário do animal acima descrito com seus respectivos dados clínicos, exames laboratoriais

FACULDADE REBOUÇAS® DE CAMPINA GRANDE

quaisquer que sejam, bem como de eventuais procedimentos terapêuticos realizados.

1.2: a utilização de imagem pessoal, dados digitais e também a cessão dos direitos sobre os mesmos, bem como dos direitos autorais dos trabalhos desenvolvidos, juntamente ou não com a minha imagem pessoal e do animal pelo qual me declaro responsável.

A presente autorização de utilização e cessão de direitos no uso de imagem e dados em meios acadêmicos e pedagógicos de divulgação possíveis, quer sejam na mídia impressa, falado ou eletrônica, são outorgadas livres e espontaneamente, em caráter gratuito, não incorrendo esta autorização em quaisquer ônus, sejam a que título for ratificando que ambas - AUTORIZAÇÃO/CESSÃO - são firmadas de minha livre e espontânea vontade.

Após ter recebido esclarecimentos sobre a natureza do relato de caso, seus objetivos, métodos, benefícios previstos, potenciais riscos e o incômodo que este possa acarretar, aceito participar de forma livre e esclarecida deste relato de caso e para isso assino abaixo.

Lagoa Seca-PB, 09 de novembro de 2023

Local e data

P. Lucas Bezerra de Carvalho

Assinatura do Proprietário e/ou Responsável Legal

Adjane Maria Cândido de Araújo

Assinatura dos Autores

Assinatura do Pesquisador Responsável