FACULDADE REBOUÇAS

BACHARELADO EM MEDICINA VETERINÁRIA

HIPOTIREOIDISMO CANINO: RELATO DE CASO

ANDRESSA SAMPAIO DA SILVEIRA

SARA BARBOSA DE SOUSA

Campina Grande

2023

ANDRESSA SAMPAIO DA SILVEIRA

SARA BARBOSA DE SOUSA

HIPOTIREOIDISMO CANINO: RELATO DE CASO

Trabalho de conclusão de curso na modalidade *artigo científico*, apresentado como requisito para obtenção do título de bacharel em Medicina Veterinária pela Faculdade Rebouças.

Orientador(a): Prof. MSc. Thyago Araújo Gurjão

Campina Grande

2023

ANDRESSA SAMPAIO DA SILVEIRA
SARA BARBOSA DE SOUSA

HIPOTIREOIDISMO CANINO: RELATO DE CASO

Trabalho de Conclusão de Curso na modalidade *Artigo Científico*, apresentado como requisito para obtenção do título de Bacharéis em Medicina Veterinária pela Faculdade Rebouças.

DATA DA AVALIAÇÃO: 29 de novembro de 2023.

BANCA EXAMINADORA:

Prof. Me. Thyago Araújo Gurjão
(Orientador - Faculdade Rebouças)

Prof. Me. David Bastida Santos
(Examinador Interno - Faculdade Rebouças)

Prof. Esp. José Wagner Amador da Silva
(Examinador Interno - Faculdade Rebouças)

AGRADECIMENTOS

De Andressa Sampaio da Silveira,

Inicio este capítulo agradecendo primeiramente a Deus, pois durante toda a minha vida e nos meus cinco anos de graduação no curso de Medicina Veterinária, Ele esteve comigo, me guiando e me mostrando qual o melhor caminho a ser seguido. Não foi fácil chegar até aqui e sei que ainda aparecerão muitos outros obstáculos pela frente. No entanto, qual razão teria a vida se não fossem os nossos sonhos? Deus disse “Seja forte e corajosa” e aqui estou, tentando seguir e honrar o seu mandamento e os seus propósitos para a minha vida.

Em seguida, agradeço a minha mãe Gilda, minha maior referência de amor e superação aqui na terra, que embarcou nessa jornada comigo desde o início. Sem ela, nada disso seria possível! Também agradeço ao meu pai Antônio, por ter me auxiliado na conclusão do meu curso.

Agradeço ao meu orientador Thyago Gurjão, por todo conhecimento repassado enquanto professor da disciplina de clínica médica de pequenos animais e como orientador deste trabalho. O mesmo, cumpriu com excelência ambas as funções, deixando boas recordações do trabalho prestado e tornando-se motivo de inspiração a ser seguido. Estendo os agradecimentos também aos renomados professores Wagner e Davi, por terem aceitado o convite de participação na banca avaliadora deste trabalho e as preceptoras do Centro Médico Veterinário de Campina Grande, Ericka, Sheilla, Wanessa e Wiliany, por todo conhecimento repassado ao longo do estágio extracurricular.

Deixo meus agradecimentos ao meu companheiro de vida André, por estar ao meu lado me impulsionando na realização dos meus sonhos e, por despertar o que há de melhor em mim. Agradeço aos meus amigos Allysson, Avana, Alyne, Claudia e Sheysa, por compartilharem a realização desse sonho desde o início comigo e por tornarem este processo mais leve. Por fim, agradeço a Sara, minha parceira de curso e na realização desse trabalho, por toda cumplicidade e conhecimento trocado.

AGRADECIMENTOS

De Sara Barbosa de Sousa,

A medicina veterinária nunca foi meu sonho de criança, mas eu sei que recebi essa missão ao longo do caminho, e me encontrei. Hoje me sinto convicta e realizada sobre a escolha que fiz.

Sei que Deus me deu este chamado e vocação, e por isso, gostaria de começar agradecendo a Ele pelo meu propósito no mundo.

Agradeço aos meus pais, Maria da Penha e Maildo pelo imensurável amor, sem vocês nada disso seria possível. Ao meu tio, Emmanuel, por acreditar no meu potencial e tornar esse sonho possível. A toda família Barbosa por sempre me incentivarem nos momentos difíceis e compreenderem minha ausência enquanto me dedicava a graduação. Aos meus amigos, que sempre estiveram ao meu lado, pela amizade e pelo apoio demonstrado.

Ao professor Thyago Gurjão, por ter sido meu orientador e ter desempenhado tal função com carinho, respeito e dedicação. A minha dupla, Andressa, por todo o companheirismo, o que foi fundamental na elaboração deste trabalho de conclusão de curso. Aos meus colegas de curso, Eliza, Renata, Tiel, Jamily e Vanessa, com quem convivi intensamente ao longo dos 5 anos, agradeço por tornarem minha jornada mais leve e divertida.

Agradeço também ao Dr. José Barbosa e Dr. Sérgio Daltro, por me acolherem e me guiarem na reafirmação da escolha pela Medicina Veterinária e Dermatologia Veterinária, vocês serão minha eterna referência.

Sei que esse é apenas o início de uma longa e bela jornada, onde anseio pelos próximos capítulos dessa aventura chamada vida.

ARTIGO

HIPOTIREOIDISMO CANINO: RELATO DE CASO

Andressa Sampaio da Silveira
Sara Barbosa de Sousa
Thyago Araújo Gurjão

RESUMO

O hipotireoidismo é uma doença endócrina de grande incidência em cães, porém pouco comum em gatos, e ocorre quando a glândula tireóide passa a não produzir a quantidade necessária de hormônios triiodotironina (T3) e tiroxina (T4), que estão relacionados diretamente com a manutenção do metabolismo. O hipotireoidismo pode ser distribuído em primário, secundário ou terciário. Algumas alterações podem ser encontradas, sendo a metabólica e dermatológicas as mais comuns na clínica de pequenos animais. O diagnóstico deve ser embasado na avaliação do paciente em conjunto da anamnese, sinais clínicos e exames laboratoriais, sendo o teste de avaliação da função tireoidiana um dos mais importantes para fechar o diagnóstico. O tratamento se dá pela suplementação hormonal com levotiroxina sódica (T4 sintética), para o resto da vida desse animal. Este trabalho tem como objetivo relatar o caso de um canino, macho, SRD, 9 anos, 26,800kg, não castrado e que apresenta sinais clínicos compatíveis com o quadro de hipotireoidismo, pensando em mostrar a importância do hipotireoidismo na clínica medica de cães, onde na sua grande maioria acaba passando despercebida por ter uma serie de diferentes sintomas, que podem estar relacionados a outras doenças. O paciente abordado durante este trabalho demonstrou prognóstico favorável a terapêutica instalada para o hipotireoidismo e manifestações clínicas secundárias, decorrentes da causa base apresentada.

Palavra-chave: Hipotireoidismo; cães; metabolismo; dermatológicas.

ABSTRACT

Hypothyroidism is an endocrine disease with a high incidence in dogs, but uncommon in cats, and occurs when the thyroid gland fails to produce the necessary amount of the hormones triiodothyronine (T3) and thyroxine (T4), which are directly related to the maintenance do metabolism. Hypothyroidism can be classified as primary, secondary or tertiary. Some changes can be found, with metabolic and dermatological changes being the most common in small animal clinics. The diagnosis must be based on the evaluation of the patient together with anamnesis, clinical signs and laboratory tests, with the thyroid function assessment test being one of the most important to finalize the diagnosis. Treatment is through hormonal supplementation with sodium levothyroxine (synthetic T4), for the rest of the animal's life. This work aims to report the case of a canine, male, SRD, 9 years old, 26,800kg, not castrated and who presents clinical signs compatible with hypothyroidism, aiming to show the importance of hypothyroidism in the medical clinic for dogs, where The vast majority end up becoming desperate because they have a series of different symptoms, which could

be related to other diseases. The patient approached during this work presented a favorable prognosis with the therapy installed for hypothyroidism and secondary clinical manifestations, resulting from the underlying cause presented.

Keywords: Hypothyroidism; dogs; metabolism; dermatological.

SUMÁRIO

1. INTRODUÇÃO ……..09

2. FUNDAMENTAÇÃO TEÓRICA 10

2.1 Anatomia e Fisiologia da Glândula Tireóide 10

2.2 Etiopatogenia 12

2.3 Sinais Clínicos 14

2.4. Diagnóstico 17

2.5 Tratamento 18

3. METODOLOGIA 19

4. RESULTADOS E DISCUSSÃO 23

5. CONCLUSÃO 25

REFERÊNCIAS 26

ANEXOS / APENDICES 29

SUMÁRIO DE FIGURAS

Figura 1. Anatomia da tireoide do cão.....10

Figura 2. Corte histológico de uma tireoide, mostrando os folículos formados por células foliculares e células parafoliculares, produtoras de calcitonina.....11

Figura 3. Fisiologia da função da tireoide, controle de sua síntese e secreção, por feed back positivo e negativo. Eixo Hipotálamo-hipófise-tireoide.....12

Figura 4. Cauda de rato, de um cão com hipotireoidismo.....14

Figura 5. Alopecia simétrica bilateral em canino com hipotireoidismo.....15

Figura 6. Imagens fotográficas de alterações dermatológicas secundárias ao hipotireoidismo: a) Cão acometido por seborreia oleosa; b) Cão acometido por seborreia seca; c) Cão acometido por seborreia mista.....16

Figura 7. Cão apresentando “fáceis trágicas” 16

Figura 8. Imagem do paciente com apatia.....19

Figura 9. Imagens pessoais do paciente na primeira consulta: a) Paciente apresentando expressão de fácies trágicas; b) Paciente apresentando falha de pelagem (alopecia) na cauda, “cauda de rato”; c) Paciente apresentando lesões interdigitais decorrentes de prurido; d) Paciente apresentando hiperpigmentação e alopecia na parte ventral do abdômen..... 20

Figura 10. Paciente apresentando melhora sobre o crescimento do pelame, após início do tratamento..... 22

Figura 11. Após 5 meses de tratamento, o paciente permanece em evolução positiva: a) animal não apresentando fácies trágicas; b) aspectos de recuperação pilosa dos dígitos dos membros torácicos; c) aspecto de cauda repilada.....23

LISTAS DE TABELAS

Tabela 1. Resultado da citologia cutânea.....29

Tabela 2. Lâmina da citologia cutânea apresentando células descamativas, bactérias e fungos.....29

Tabela 3. Resultado do teste de leishmaniose (ELISA).....30

Tabela 4. Resultado do teste de dosagem hormonal.....30

Tabela 5. Resultado do hemograma com pesquisa de hemoparasitose.....31

Tabela 6. Resultado do exame de bioquímica sérica.....31

Tabela 7. Resultado do teste rápido qualitativo para detecção de anticorpos da leishmaniose visceral.....32

1. INTRODUÇÃO

O hipotireoidismo é caracterizado por deficiência na produção dos hormônios tireoidianos ou anormalidades na glândula tireoidiana, que podem ter suas causas em qualquer parte do eixo hipotálamo-hipófise-tireóide. Sendo assim, o hipotireoidismo pode ser classificado em primário, secundário ou terciário (Feldman e Nelson, 2004; Nelson, 2010; Panciera, 2000; Scott-Moncrieff, 2005; Corsini et al., 2020; Muñoz-Prieto et al., 2021).

Seus sinais clínicos são diversos, e muito inespecíficos, o que acaba dificultando o diagnóstico, porém os mais comuns são apatia, aumento de peso, cansaço fácil e alterações dermatológicas (Nelson, 2010). Os menos comuns são alterações no comportamento do cão, anormalidades neurológicas, cardiovasculares, deficiências reprodutivas, distúrbios oculares e disfunção gastrointestinal (Scott-Moncrieff, 2007).

O diagnóstico é feito a partir de uma anamnese eficiente, um exame físico completo associado com testes laboratoriais, e se necessário, utilizar outros tipos de exames complementares como a ultrassonografia para chegar ao diagnóstico correto (Cruz e Manoel, 2015). A terapêutica consiste na suplementação hormonal com a levotiroxina sódica (T4 sintética), no qual a dose recomendada é de 22 µg/kg. No entanto, a metabolização do fármaco é diferente em cada animal, ainda que tenham o mesmo peso corporal, sendo assim a dose deve ser ajustada ao decorrer do tratamento levando em consideração a resposta singular de cada animal (Scott-Moncrieff, 2010; De Marco, 2012).

Este trabalho tem como objetivo relatar um caso de um canino, que apresenta sinais clínicos compatíveis com o quadro de hipotireoidismo, pensando em mostrar a importância do hipotireoidismo na clínica medica de cães, onde na sua grande maioria acaba passando despercebida por ter uma serie de diferentes sintomas, que podem estar relacionados a outras doenças.

2. FUNDAMENTAÇÃO TEÓRICA

2.1 Anatomia e Fisiologia da Glândula Tireóide

A tireoide é uma glândula que está presente em todos os animais vertebrados, é de extrema importância para regulação do metabolismo, e dentre as glândulas de secreção interna, é a de maior importância (Getty, 1975; Stabenfeldt, 1992). Formada por dois lobos localizados abaixo da laringe, em cada lado da traqueia, possuem 5 cm de comprimento e 1,5 cm de largura em um animal adulto, e geralmente são palpáveis quando estão aumentadas (Rljnberk e Kooistra, 2013; Fossum, 2002; Cruz e Manoel, 2015) (Figura 1).

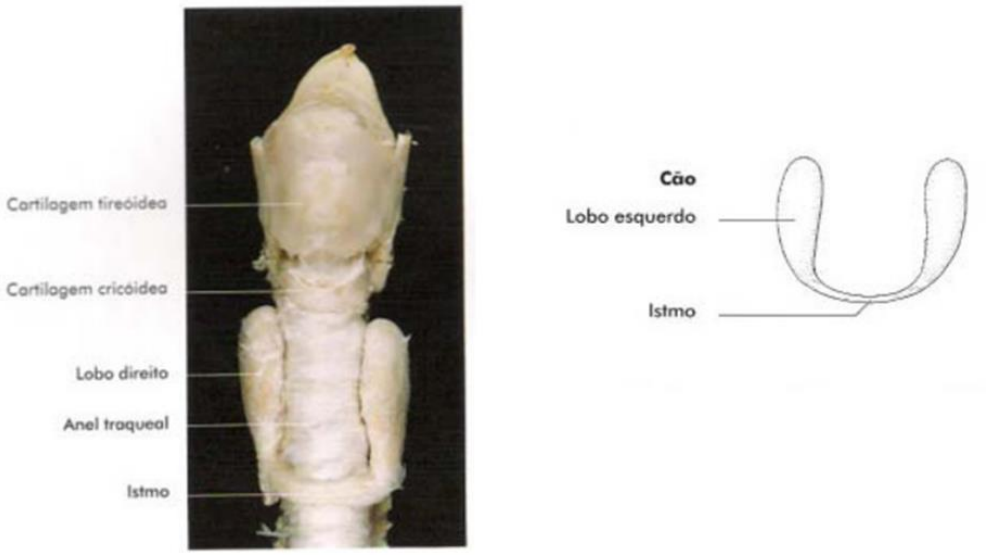

Fonte: König & Liebich, (2004)

Figura 1. Anatomia da tireoide do cão.

Formada por milhares de folículos, nomeados de folículos tireoidianos por ter pequenas esferas de 0,2 a 0,9 mm de diâmetro, e formados por epitélio simples. Na sua cavidade, é encontrada uma substância gelatinosa chamada de colóide, onde possui a missão principal de armazenar os hormônios tireoidianos tiroxina (T4) e triiodotironina (T3) (Junqueira; Carneiro, 2013).

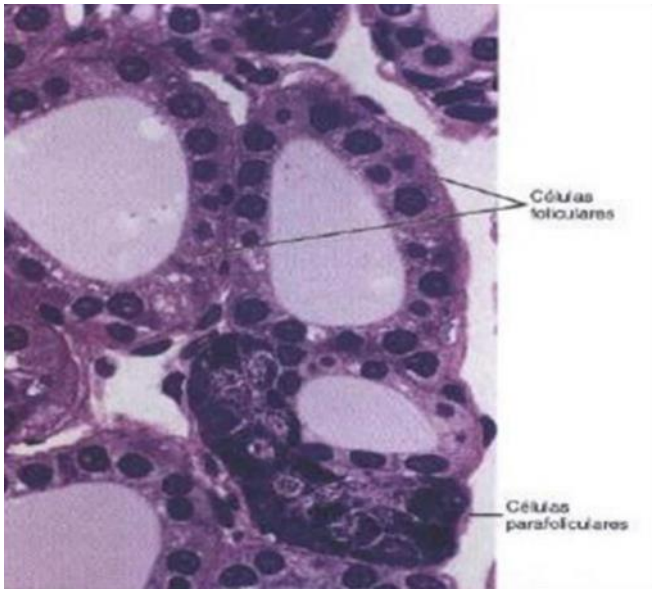

Fonte: Junqueira; Carneiro, (2013)

Figura 2. Corte histológico de uma tireoide, mostrando os folículos formados por células foliculares e células parafoliculares, produtoras de calcitonina.

A secreção dos hormônios da tireóide é controlada pelo eixo hipotálamo-hipófise tireóide. Quando há o estímulo do eixo, o hipotálamo libera TRH (hormônio liberador de tireotropina), em seguida estimula a hipófise a secretar o TSH (hormônio tireoestimulante) e, consequentemente, estimula a tireóide na produção dos hormônios triiodotironina (T3) e tiroxina (T4). Mediante isso, quando ocorre disfunção em qualquer parte do eixo, poderá ocorrer o hipotireoidismo (Cruz e Manoel, 2015) 9Figura 3)**.**

O T4 em sua maioria, é convertido em triiodotironina nos tecidos, já o T3 tem como função, a transcrição de grande número de genes e de estimular a síntese das enzimas proteínas estruturais e transportadoras, basicamente de todas as células do organismo. Uma vez que, ocorre no organismo o aumento do metabolismo (Cruz e Manoel, 2015).

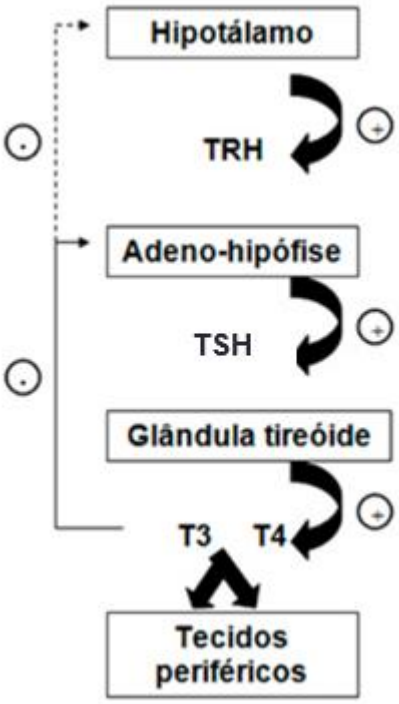

Fonte: Oliveira, (2009)

Figura 3. Fisiologia da função da tireoide, controle de sua síntese e secreção, por feedback positivo e negativo. Eixo Hipotálamo-hipófise-tireoide.

2.2 Etiopatogenia

A doença é característica de cães de meia idade, com uma média entre dois e seis anos. Os cães de raça pura são mais predispostos ao desenvolvimento da endocrinopatia, fazendo com que o diagnóstico desses animais seja mais precoce, em torno de dois anos. As raças mais predispostas são: Beagle, Boxer, Labrador retriever, Golden retriever, Cocker spaniel, Doberman pinscher, Poodle, Chow chow, Dachshund e Schnauzer miniatura (Bianchi et al., 2020).

O hipotireoidismo é consequência da diminuição na produção da triiodotiroxina (T3) e tiroxina (T4) pela glândula tireoide, capaz de ter várias causas, porém na maioria dos casos decorre de alterações irreversíveis na tireoide ou de anomalias congênitas na própria tireóide ou na hipófise, geralmente menos comum (Varallo et al., 2014).

O hipotireoidismo é uma doença metabólica muito importante, onde seus hormônios são essenciais nos processos metabólicos dos hidratos de carbono, gorduras e proteínas, além de manter o equilíbrio térmico do corpo. Sendo mais comum em cães do que em gatos, causado pela deficiência de hormônios tireoidianos que afetam todos os sistemas corporais, resultando em uma diversidade de sinais clínicos, levando a um distúrbio multissistêmico (Nelson; Couto, 2010).

Esta disfunção pode ocorrer devido a uma anomalia em qualquer parte do eixo hipotálamo-hipófise-tireóide, podendo ser classificada como hipotireoidismo primário, se a sua causa tiver origem na tireoide, secundário se for situada na hipófise, e terciária se a mesma residir no hipotálamo, ou pode ainda ser congênito ou adquirido (Seita, 2009).

Balsamão (2012) e Varallo et al. (2014) classificam o hipotireoidismo da seguinte forma:

- Hipotireoidismo primário: corresponde a cerca de 90% dos casos, sendo o mais frequente, é ocasionado devido ao desgaste da glândula tireóide e posteriormente a sua disfunção (ROMÃO, 2010). A tireoide fica menos responsiva ao TSH, fazendo com que os índices de T3 e T4 decaiam. Existem duas formas comuns de hipotireoidismo primário: a tireoidite linfocítica que é um processo imunomediado, causado por uma produção de anticorpos contra o próprio organismo, levando a destruição da glândula tireóide (Feldman, 2004) e a atrofia idiopática, onde ocorre a destruição da glândula, cuja causa ainda permanece desconhecida. Não obstante, alguns autores consideram que possa ser um processo crônico da tireoidite linfocítica. Sabendo-se que as duas ocorrem com a mesma frequência, só aumenta a hipótese que sejam a mesma doença em fases distintas (Scott-Moncrieff, 2005; Mooney, 2011).
- Hipotireoidismo secundário: corresponde a cerca de 5% dos casos e, é causada pela diminuição da secreção de TSH pela hipófise, o que leva à atrofia folicular tireoidiana secundária (Varallo et al., 2014).
- Hipotireoidismo terciário: raro de acontecer, mas basicamente se dá pela supressão da atuação do hipotálamo sobre a liberação do TRH produzido. Esta falha pode estar associada a uma má formação do hipotálamo ou destruição do mesmo pela presença de neoplasias, abscessos ou inflamações severas (Shiel et al., 2007).

2.3 Sinais Clínicos

O hipotireoidismo é caracterizado por uma série de sinais envolvendo diferentes sistemas e isso se deve ao fato de que os hormônios tireoidianos são responsáveis por diversos tipos de reações em diferentes partes do corpo. Isto nos leva a uma grande quantidade de diagnósticos diferenciais para esta endocrinopatia e contribui para erros comuns de diagnóstico (Scott- Moncrieff, 2007).

De acordo com Scott- Moncrieff (2007), Srikala e Kumar (2014) dentre os diversos sinais clínicos que podem se manifestar nos animais com hipotireoidismo, podemos destacar: alteração no nível de consciência, intolerância e relutância a exercícios, intolerância ao frio, ganho de peso sem aumento de apetite ou consumo de alimento, dentre outros. A progressão da doença leva o animal a apresentar obesidade e letargia. Porém os sinais clínicos mais observados no hipotireoidismo estão relacionados a alterações dermatológicas e diminuição da taxa metabólica.

Os sinais dermatológicos mais observados são: pelos enfraquecidos e alopecia bilateral e simétrica. Estes, geralmente surgem na lateral do tronco, regiões ventrais do tórax, pescoço e região de cauda, conhecido como “cauda de rato” (Figura 4). A alopecia simétrica bilateral é pruriginosa, isso ocorre porque no ciclo do pelo, o T4 estimula a formação do pelo no folículo piloso e, como existe a deficiência de hormônios tireoidianos, o ciclo para na fase telógena, na qual o folículo está quiescente, fazendo com que o pelo caia e não seja substituído (Costa et al., 2016).



Fonte: CEPAV (2009)

Figura 4. Cauda de rato, de um cão com hipotireoidismo.



Fonte: Jericó MM. (1998)

Figura 5. Alopecia simétrica bilateral no dorso, em canino com hipotireoidismo.

Outras alterações cutâneas costumam ser comuns, como seborreia e piodermites, que podem ser focais, multifocais ou generalizadas. No que diz respeito à seborreia, todas as formas (oleosa, seca ou mista) são possíveis (Figura 6). A predisposição facilitada da remoção dos pelos, ressecamento, opacidade e processo de repilação tardia, são particularidades do manto piloso de animais afetados pelo hipotireoidismo. Em alguns casos avançados, é possível observar o acúmulo de mucopolissacarídeos na derme junto à retenção de água, resultando no chamado mixedema, o qual ocorre preponderantemente na face e fronte desses animais, sendo visível o aumento de volume e distensão das dobras cutâneas da face e queda das pálpebras superiores, além do arredondamento das têmporas craniais, surgindo assim a chamada “fácies trágicas” (ScottMoncrieff, 2007).

.



Fonte: Andreia Oliveira (2016)



Fonte: Maricy Alexandrino (2019)



Fonte: Maricy Alexandrino (2019)

Figura 6. Imagens fotográficas de alterações dermatológicas secundárias ao hipotireoidismo: a) Cão acometido por seborreia oleosa; b) Cão acometido por seborreia seca; c) Cão acometido por seborreia mista.



Fonte: Fernandes et al. (2020)

Figura 7. Cão apresentando “fáceis trágicas”.

Os sinais clínicos menos comuns estão relacionados a distúrbios neurológicos, musculares, reprodutivos, cardiovasculares, oftalmológicos e gastrointestinais, além de várias outras alterações encontradas no hipotireoidismo congênito (Varallo et al., 2014).

2.4. Diagnóstico

Os sinais clínicos são geralmente inespecíficos, fazendo com que a utilização da dosagem hormonal para um diagnóstico confiável se torne essencial. A análise da concentração sérica de T4 total é utilizada como um teste de triagem nos casos de suspeita de hipotireoidismo (Nelson, 2015). Desse modo, é indispensável uma consulta, para avaliar histórico e achados dos exames físicos e laboratoriais. O diagnóstico do hipotireoidismo deve ser associado a sinais de diminuição da taxa metabólica com as anormalidades dermatológicas (Cruz e Manoel, 2015 & Varallo et al., 2014).

Cruz e Manoel (2015), com os seus estudos, afirmam que o exame com melhor sensibilidade e especificidade relacionadas à função tireoidiana, é a aferição da concentração basal de T4 livre (T4l), pois a fração do hormônio que se encontra livre no plasma atua diretamente nas células.

Nos exames laboratoriais do hemograma, o achado mais comum é de anemia normocítica normocrômica, leucocitose por neutrofília, e em alguns casos são encontrados também linfocitose, monocitose, linfopenia, trombocitopenia e neutropenia (Silva, 2017). Nas enzimas bioquímicas, relata-se alguns casos de hipercolesterolemia, hipertrigliceredemia, elevação da Fosfatase Alcalina (FA) (Montanha; Lopes, 2011).

E no exame de função da glândula, pode-se avaliar os hormônios através do método de radioimunoensaio, os valores de T4 total, T4 livre e TSH. O T3 por sofrer conversão no fígado não tem importância clínica nesse caso (Valentim, 2019)

A ultrassonografia da tireoide, pode contribuir para o diagnóstico, visto que é possível visualizar a redução do tamanho dos lobos e/ou alterações na ecogenicidade, forma ou volume da glândula, podendo complementar a investigação do hipotireoidismo primário em cães (De Marco e Larsson, 2006).

A ultrassonografia com contraste adiciona informações correlacionadas a perfusão da glândula tireoide nos cães. A sua utilização pode auxiliar no processo de diferenciação dos cães hipotireoidianos dos eutireoidianos. Não obstante, como a realização deste procedimento envolve um custo relativamente elevado devido a necessidade de utilização de um software especial e treinamento da equipe atuante, a utilização deste meio de diagnóstico é restringido a casos inconclusivos e clínicas veterinárias especializadas (R. Mischke et al., 2023).

2.5 Tratamento

A suplementação por levotiroxina sódica é o tratamento de predileção para cães acometidos pelo hipotireoidismo, ele tem como função a correção das concentrações séricas de T3 e T4. O protocolo de dosagem e frequência com que a medicação será administrada, vai depender da gravidade do caso e da individualidade de resposta de cada paciente. Estima-se que após quatro semanas de tratamento a melhora clínica pode ser observada, por isso o monitoramento terapêutico é importante, respeitando sempre a individualidade de cada paciente e da conduta escolhida para o tratamento (Inacarato, 2007).

A dose inicial de levotiroxina sintética é de 0,022mg/kg (22µg/kg) a cada 12h por via oral, podendo ser administrada em caso de tratamento emergencial 0,66mg/kg. A terapêutica instalada irá regular os níveis séricos de T3 e T4. O paciente precisa de reavaliação em seis a oito semanas após o início do tratamento, para adequar a dose do fármaco, pois a manutenção e o tratamento variam de acordo com cada paciente devido à oscilação na absorção e meia vida sérica da levotiroxina (Bolfer et al., 2013; Nelson e Couto., 2010).

A concentração de T4 total deve estar em seu pico de concentração quatro a seis horas após a administração. Assim, a terapia deve ser estabelecida e ajustada com base na resposta clínica e na evolução das alterações laboratoriais (Varallo et al., 2014).

Quando os testes de diagnóstico são inconclusivos, pode-se aderir o diagnóstico terapêutico, realizado com levotiroxina sódica, ou seja, submeter o paciente a fazer uso dessa suplementação e se houver uma evolução positiva do

quadro clínico pode indicar que o animal possui hipotireoidismo. A recomendação desta tática pode ser feita quando houver algum dos seguintes resultados para os testes de função: concentração de T4 total baixa; concentração de T4 total normal e teste positivo para T4AA (auto- anticorpo da tireoglobulina); concentração de T4 total normal e concentração de TSH alta (Ferguson, 2007).

3. METODOLOGIA

A metodologia desse trabalho se deu no dia 14 de junho de 2023, quando deu entrada numa clínica veterinária particular de Campina Grande, um cão, macho, SRD, 9 anos, 26,800kg, não castrado e sem histórico de vacinação.



Fonte: Arquivo pessoal (2023)

Figura 8. Imagem do paciente com apatia.

A queixa principal da tutora era a apatia, hiporexia (apesar do animal estar acima do peso ideal), prurido, pelos opacos, alopecia e pele com áreas de hiperpigmentação e liquenificação. Além disso, a mesma mencionou que o paciente apresentava lesões na pele a alguns anos e realizou apenas o tratamento tópico. No entanto, só apresentava melhora durante o tratamento, voltando a apresentar os mesmos sinais clínicos após o término das medicações.

O paciente passou pela anamnese e, durante o exame físico, permaneceu em decúbito esternal, apático, expressão de fácies trágicas, hidratado e com os parâmetros dentro dos valores da normalidade.

Na avaliação dermatológica, apresentava lesões em pele, prurido, rarefação pilosa, hiperpigmentação, liquenificação, descamação, pelos opacos e alopecia na parte ventral do abdômen, perianal, entre os dígitos e região de cauda “cauda de rato”.



Fonte: Arquivo pessoal (2023)



Fonte: Arquivo pessoal (2023)

Figura 9. Imagens pessoais do paciente na primeira consulta: a) Paciente apresentando expressão de fácies trágicas; b) Paciente apresentando falha de pelagem (alopecia) na cauda, “cauda de rato”; c) Paciente apresentando lesões interdigitais decorrentes de prurido; d) Paciente apresentando hiperpigmentação e alopecia na parte ventral do abdômen.

De acordo com o histórico, anamnese e o exame físico, foi solicitado exames laboratoriais e dermatológicos: hemograma, bioquímico, teste de Leishmaniose (ELISA), citologia cutânea e dosagem hormonal (T4 total e TSH).

As principais suspeitas para o caso foram de hipotireoidismo, hiperadrenocorticismo e leishmaniose. Para descartar uma doença dermatológica de causa primária, foi realizado raspado cutânea, cujo resultado foi negativo (Tabela1). Pois, a quantidade de bactérias e fungos encontrados em lâmina, não eram suficientes para se dizer que era uma doença dermatológica. Porém, observou-se a presença de muitas células descamativas (Tabela 2).

Foram realizados os testes de leishmaniose e de dosagem hormonal de T4 total e TSH. O resultado do teste de leishmaniose (ELISA) a princípio, deu inconclusivo (Tabela 3). Dessa forma, após 2 meses, também foi realizado o teste rápido qualitativo para detecção de anticorpos da leishmaniose visceral, apresentando resultado não reagente (Tabela 7). Na dosagem hormonal foi solicitado o TSH (**0,47** ng/ml), para avaliar a produção hipófise-tireoide, e o T4 total (**<0,5** mcg/dL) (Tabela 4). Neste exame, constatou-se baixa produção hormonal referente aos níveis de T4 total, confirmando assim o hipotireoidismo.

Logo após esses resultados, foi realizado o hemograma com pesquisa de hemoparasitas e bioquímico das principais enzimas renais e hepáticas (Ureia, Creatinina, Fosfatase alcalina e Alanina aminotransferase) para descartar ou investigar qualquer outra possível afecção. O Hemograma apresentou anemia normocítica normocrômica, leucocitose por neutrofilia e não foram visualizados hemoparasitas no esfregaço sanguíneo (Tabela 5). Na avaliação bioquímica, não foram constatadas nenhuma alteração a nível renal e hepática (Tabela 6).

Com o diagnostico fechado para o hipotireoidismo, foi prescrito a Levotiroxina sódica, na concentração de 600 mcg, por via oral, a cada 12h, até novas recomendações médicas. Para as lesões cutâneas, a tutora foi orientada a utilizar o Shampoo Virbac Allermyl Glyco (Complexo de ceramidas e ácidos graxos 0,5 g / Monossacarídeos 1,5 g / Poliglicosídeos 1 g / Água desmineralizada q.s.p. 100 mL), seguindo as orientações de uso de acordo com a bula.

Dois meses após o início do tratamento, a tutora entrou em contato para mostrar a evolução clínica do paciente, e informou que o mesmo presentava otite bilateral (Figura 10). No exame de citologia auricular, notou-se a presença de *Malassezia sp*. e bactérias (Gram + e Gram -) em ambas as orelhas. Também se observou células descamativas em orelha esquerda (++++) e direita (++++), foi orientado a tutora a fazer o uso de um ceruminolítico, e Easotic (Hidrocortisona aceponato 111 mg / Gentamicina sulfato 150.500 UI / Miconazol nitrato 1510 mg / Veículo q.s.p. 100,0 mL), de acordo com as orientações da bula.



Fonte: Arquivo pessoal (2023)

Figura 10. Paciente apresentando melhora sobre o crescimento do pelame, após início do tratamento.

Após 5 meses de tratamento o paciente apresentou uma evolução sobre a sintomatologia da síndrome endócrina ao transcorrer a terapêutica instalada, em especial nas lesões de pele, onde as áreas que não tinham pelos estavam começando a repilar e a cauda já estava repilada (Figura 11). A tutora foi orientada a prosseguir com a Levotiroxina e os banhos terapêuticos, e voltar a clínica após os 6 meses de tratamento, para reavaliar o paciente e refazer os exames laboratoriais, afim de acompanha-lo, e se necessário, reajustar a dose da medicação.



Fonte: Arquivo pessoal (2023)



Fonte: Arquivo pessoal (2023)

Figura 11. Após 5 meses de tratamento, o paciente permanece em evolução positiva: a) animal não apresentando fácies trágicas; b) aspectos de recuperação pilosa dos dígitos dos membros torácicos; c) aspecto de cauda repilada.

4. RESULTADOS E DISCUSSÃO

Segundo Mooney (2011), há uma maior prevalência de desenvolvimento do hipotireoidismo em cães de raça pura, de médio a grande porte, com uma média de idade de 7 anos. Ao contrário do animal relatado, sendo SRD e tendo como estimativa de idade 9 anos, quando diagnosticado com hipotireoidismo.

As alterações mais observadas no hipotireoidismo estão conexas à sua interferência no metabolismo e na pele (Greco et al., 1998). Os sinais metabólicos do hipotireoidismo costumam ser sutis e na sua maioria das vezes demoram a ser percebido pelo tutor. No caso relatado, o tutor demorou a perceber os sinais metabólicos, sendo a apatia o sinal clinico mais perceptível pela tutora. No entanto, os sinais clínicos dermatológicos apresentados pelo animal relatado corroboram com o que estudos de Cruz et. al., (2015) e de Valentim (2019) onde os pacientes apresentam ressecamento e rarefação de pelos e alopecia.

No exame físico do paciente, foi observado hiperpigmentação, pelos opacos e alopecia da cauda nomeada clinicamente como “cauda de rato”. As alterações dermatológicas são encontradas em 85% dos animais com hipotireoidismo e foi a principal alteração encontrada no animal relatado. A alopecia normalmente se situa nas áreas de desgaste: cauda, pescoço, tórax ventral e abdômen lateral e com a progressão da doença pode apresentar alopecia bilateral simétrica em dorso (Panciera, 2001, Feldman, 2004).

Os parâmetros clínicos patológicos são úteis para diferenciar o hipotireoidismo de outras doenças não tireoidianas, mas não podem ser utilizados como parâmetro diagnóstico. Em um paciente canino com hipotireoidismo é comum encontrar alterações no hemograma, geralmente, diminuição da série vermelha e neutrofilia. (Mooney 2011). A anemia do tipo normocítica normocrômica foi constatada no hemograma, o que condiz com a literatura.

No animal relatado, devido as concentrações do TSH e T4 total, juntamente com os sinais clínicos relatados pela tutora e o que foi observado na consulta, pudemos fechar o diagnóstico para hipotireoidismo. Segundo os estudos de Teixeira (2008), os tipos de exames que será solicitado deverão ser empregados e associados de acordo com a necessidade de cada animal.

Com o uso da medicação (Levotiroxina) na forma de reposição hormonal o paciente apresentou melhoras significativas em relação ao seu comportamento. Com relação a parte dermatológica, com 60 dias de tratamento o animal apresentou prognóstico favorável, o que segundo Dixon et al. (2002) poderia levar até seis meses.

A tutora relatou a melhora nos sinais clínicos metabólicos e dermatológicos que o paciente apresentava. Diante disso, o médico veterinário deve sempre analisar o quadro clinico do animal, com uma boa anamnese, exame físico e então usar os métodos de diagnósticos mais eficazes para confirmar o diagnóstico, levando em consideração o que o paciente precisa e os recursos existentes na região.

5. CONCLUSÃO

Apesar da literatura falar que o hipotireoidismo é uma doença difícil de diagnosticar, esse relato de caso demonstra que com uma boa anamnese, associada ao histórico correto, uma boa conduta e raciocínio clinico é possível chegar ao diagnóstico correto, utilizando-se de exames adequados e tratando com a medicação certa, trazendo melhoras para o paciente, além de proporcionar qualidade de vida aos animais acometidos.

O paciente abordado durante este trabalho demonstrou prognóstico favorável a terapêutica instalada para o hipotireoidismo e manifestações clínicas secundárias, decorrentes da causa base apresentada. Com base no diagnóstico realizado e na terapêutica intitulada, o trabalho apresenta impacto positivo para a comunidade acadêmica e profissional.

REFERÊNCIAS

BALSAMÃO, G.M. Hipotireoidismo canino: revisão de literatura. Publicação de: 03 fev. 2012.

BIANCHI, M., et al. Whole-genome genotyping and resequencing reveal the association of a deletion in the complex interferon alpha gene cluster with hypothyroidism in dogs. BMC Genomics, v.21, 2020.

BOLFER, L.H.G.; FANUCCHI, L.; DA SILVA, E.C.M.; LANZA, C.M.E.S.; MEYER, M.; SOTELO, A.; TEIXEIRA, R.B. Hipotireoidismo em cães revisão de literatura. Curitiba: Universidade Tuiti do Paraná, 2013.

CORSINI, A.; FARONI, E.; LUNETTA, F.; FRACASSI, F. Recombinant human thyrotropin stimulation test in 114 dogs with suspected hypothyroidism: a cross-sectional study. J. Small Anim. Pract., 2020.

COSTA, G.M., et al. Dermatological manifestations associated with canine hypothyroidism: A review. Rev. Bras. Hig. Sanidade Anim., v. 10, n. 4, p. 781-797, out./dez, 2016

CRUZ, F.G.B.; MANOEL, F.M.T. Hipotireoidismo Canino In: JERICO, M.M.; NETO, J.P.A; KOGIKA, M.M. Tratado de Medicina Interna de Cães e Gatos. 1.ed. Volume 2. Rio de Janeiro: Roca, 2015, cap. 185, p. 1666-1676.

DE MARCO, V.; LARSSON, C.E. Hipotireoidismo na espécie canina: avaliação da ultrassonografia cervical como metodologia diagnóstica. Braz. J. Vet. Res. Anim. Sci., v.43. n.6, p.747-753, 2006.

FELDMAN, E.C.; NELSON, R.W. Hhypothyroidism. In:___. Canine and feline endocrinilogy and reproduction. 3rd ed. Philadelphia: WB Saunders; 2004, p. 86-149.

FERGUSON, D.C. Testing for hypothyroidism in dogs. The Veterinary Clinics of North America. Small Animal Practice, Philadelphia, v.37, n.4, p.647-669, 2007.

FOSSUM, T.W. Cirurgia do Sistema Endócrino. In: FOSSUM, T.W. Cirurgia de Pequenos Animais. 1.ed. São Paulo: Roca, 2002.

GETTY, R. Sisson and Grossman´s The Anatomy of the Domestic Animals. Phila-delphia, W. B. Saunders Company. 5a ed., 1975, p.141, 428, 516, 618, 897, 1222, 1750.

INACARATO, R.M. Hipotireoidismo primário canino. 38f. Monografia (Pós-Graduação em Clínica Médica de Pequenos Animais), Instituto Qualittas, São Pau-lo, 2007.

JUNQUEIRA, L. C.; CARNEIRO, J. Glândulas endócrinas. In: Histologia básica – texto atlas. 12.ed. Rio de Janeiro: Guanabara Koogan, 2013, cap.20, p.401-406.

MOONEY, C.T. Canine hypothyroidism: A review of aetiology and diagnosis, New Zealand Veterinary Journal, 59:3, 105-114, DOI: 10.1080/00480169.2011.563729, 2011.

MONTANHA, F. P. e LOPES, A. P. S. Hipotireoidismo Canino-revisão. Revista Científica Eletrônica de Medicina Veterinária, 2011.

MUÑOZ-PRIETO, A., et al. Untargeted metabolomic profiling of serum in dogs with hypothyroidism. Res. Vet. Sci., v.136, p.6-10, 2021.

NELSON, R.W.; COUTO, C.G. Distúrbios da tireoide. In:. Medicina interna de pe-quenos animais. 4.ed. Rio de Janeiro: Elsevier, 2010, cap. 51, p. 726-747

PANCIERA, D.L.; PETERSON, M.E.; BICHARD, S.J. Diseases of the thyroid gland. In: Bichard, S.J.; Shending, R.G. Saunders manual of small animal practice. 2nd ed. Philadelphia; 2000, p. 235-42.

R. MISCHKE, K. RUMSTEDT, S.O. HUNGERBÜHLER, et al., Contrastenhanced ultrasonography of the thyroid gland in healthy dogs, hypothyroid dogs and dogs with non-thyroidal illness, Research in Veterinary Science (2023).

RIJNBERK, A.; KOOINSTRA, H.S. Endorcrinologia Clínica de Cães e Gatos. 2. Ed. São Paulo: Roca, 2013.

ROMÃO, F.G., et al. Hipotireoidismo em cães: revisão. Clin. Vet., v.89, p.70-76, 2010.

SCOTT-MONCRIEFF, J.C. Clinical signs and concurrent diseases of hypothyroi-dism in dogs and cats. Vet. Clin. N. Am. Small Anim. Pract., v.37, n.4, p.709-722, 2007.

SCOTT-MONCRIEFF, J.C. Hypothyroidism. In: FELDMAN, E.C; NELSON, R.W; REUSH, C.; SCOOTT-MONCRIEFF, J.C. Canine and feline endocrinology. 4.ed. St. Louis, Missouri: Elsevier, 2015. Cap.3, p.77-135.

SCOTT-MONCRIEFF, J.C.R.; GUPTILL-YORAN, L. Hypothyroidism. In: Ettinger SJ, Feldman EC. Textbok of veterinary internal medicine – diseases of dog and cat. 6th ed. Missouri: Elsevier-Saunders; 2005, 2v, v. 2, Capítulo 238. p. 1535-44.

SEITA, Rui Pedro A. Hipotireoidismo Canino. Monografia da Universidade Técnica de Lisboa. Lisboa, 2009.

SHIEL, R.E., et al. Tertiary hypothyroidism in a dog. Ir. Vet. J., v.60, n.2, p.88-93, 2007.

SRIKALA, D.; Kumar K.S. Hypothyroidism Associated Systemic and Peripheral Di-sorders in Dogs. Animal Science Reporter, Índia, Volume 8, Issue 1, pp.31-40, janei-ro, 2014

STABENFELDT, G.H. In: Cunnigan, J.G.. Tratado de fisiologia veterinária. Ed. Guanabara Koogan. Rio de Janeiro. 11a. ed., 1992, p. 571 – 602.

VALENTIM, B. O. Hipotireoidismo em cães – relato de caso. 2019. 43 f. Trabalho de Conclusão de Curso (Bacharelado em Medicina Veterinária) - Departamento de Medicina Veterinária, Universidade Federal Rural de Pernambuco, Recife, 2019.

VARALLO, G.R.; SEMOLIN, L.M.S.; RAPOSO, T.M.M.; CASTRO, K.F.; NARDO, C.D.D.; DAGNONE, A.S. Estudo epidemiológico e achados laboratoriais de cães hipotireoideos atendidos no Hospital Veterinário “Dr. Halim Atique” no período de janeiro de 2004 a fevereiro de 2010. Revista Ciências Veterinárias e Saúde Pública, v.1, n.1, p.15-21, 2014.

VARALLO, G.R.; SEMOLIN, L.M.S.; RAPOSO, T.M.M.; CASTRO, K.F.; NARDO, C.D.D.; DAGNONE, A.S. Estudo epidemiológico e achados laboratoriais de cães hipotireoideos atendidos no Hospital Veterinário “Dr. Halim Atique” no período de janeiro de 2004 a fevereiro de 2010. Revista Ciências Veterinárias e Saúde Pública, v.1, n.1, p.15-21, 2014.

MATERIAL SUPLEMENTAR

ANEXOS / APENDICES

Tabela 1. Resultado da citologia cutânea.

CITOLOGIA CUTÂNEA

Método: RASPADO DE PELE E IMPRINT EM LÂMINA
Coloração: PANÓTICO RÁPIDO

RESULTADO			
	SIM	**NÃO**	**ESTIMATIVA**
Malassezia spp.	**X**		**+**
BACTÉRIAS	**X**		**+ (Cocos)**

Observações: Nota-se a presença de células descamativas (+++).

Fonte: Arquivo pessoal (2023)

Tabela 2. Lâmina da citologia cutânea apresentando células descamativas, bactérias e fungos.

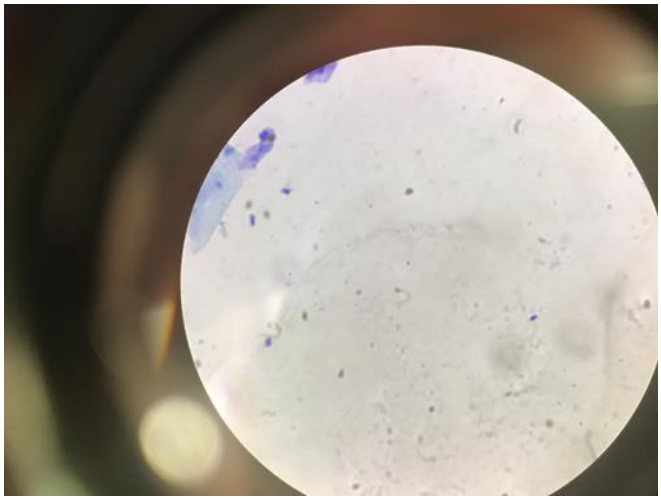

Fonte: Arquivo pessoal (2023)

Tabela 3. Resultado do teste de leishmaniose (ELISA).

ELISA - Leishmaniose Visceral Canina

MÉTODO ELISA

RESULTADO.....: INDETERMINADO

CUT OFF.....: **0.183**

VALOR DA OD .....: **0.167**

OBSERVAÇÃO .....:

MATERIAL UTILIZADO: SORO

MÉTODO: ELISA

Fonte: Arquivo pessoal (2023)

Tabela 4. Resultado do teste de dosagem hormonal.

HORMÔNIO ESTIMULANTE DA TIREÓIDE - TSH

	Valor de referência
Resultado.....: **0,47** ng/ml	0,04 a 0,40 ng/ml
Método: Imunoensaio de fluorescência	
Amostra: soro	
Observação:	

T4 TOTAL

	Valor de referência
Resultado.....: **<0.5** mcg/dL	1,20 a 4,0 mcg/dL
Método: Imunoensaio de fluorescência	
Amostra: soro	
Observação:	

Fonte: Arquivo pessoal (2023)

Tabela 5. Resultado do hemograma com pesquisa de hemoparasitose.

Eritrograma		
Hemácias	3,98 x1.000.000/µl	5,5 - 8,5 x1.000.000/µl
Hemoglobina	9,0 g/dL	12 - 18 g/dL
Hematócrito	25 %	37 - 55 %
VCM	63 fl	60 - 77 fl
CHCM	36 %	32 - 36 %
Proteína Plasmática	7,4 g/dL	6 - 8 g/dL
Observações		
Anemia normocítica normocrômica.		
Metarrubrícitos	0 /100 leucócitos	
Leucograma		
Leucócitos	28.000 /uL	6000 - 17000 /uL
Mielócitos	0 % - 0 /µl	0 - 0
Metamielócitos	0 % - 0 /µl	0 - 0
Bastonetes	0 % - 0 /µl	0 - 3 / 0 - 300
Segmentados	93 % - 26.040 /µl	60 - 77 % / 3.000- 11.500
Linfócitos	7 % - 1.960 /µl	12 - 30 / 1.000 - 4.800
Mono?citos	0 % - 0 /µl	3 - 10 / 150 - 1.350
Eosinófilos	0 % - 0 /µl	2 - 10 / 100 - 1.250
Basófilos	0 % - 0 /µl	0 / Raros
Observações		
Leucocitose por neutrofilia.		
Plaquetas	154 /uL	200 - 500 /uL
Observações:		
Trombocitopenia.		
PESQUISA DE HEMOPARASITAS		
Resultado	Não foram visualizados hemoparasitas no esfregaço sanguíneo.	

Fonte: Arquivo pessoal (2023)

Tabela 6. Resultado do exame de bioquímica sérica.

23\06\2023 - Ureia

	Resultado(s)	Referência Ureia Canina
Uréia	24,0 mg/dL	10 - 28 mg/dL

23\06\2023 - Fosfatase alcalina

	Resultado(s)	Referência Fosfatase alcalina
Fosfatase alcalina	85,0 U/L	20 - 156 U/L

23\06\2023 - Creatinina

	Resultado(s)	Referência Creatinina Canina
Creatinina	1,0 mg/dL	0,5 - 1,5 mg/dL

23\06\2023 - Alt

	Resultado(s)	Referência Alt
Alt	71,0 U/L	21 - 102 U/L

Fonte: Arquivo pessoal (2023)

Tabela 7. Resultado do teste rápido qualitativo para detecção de anticorpos da leishmaniose visceral.

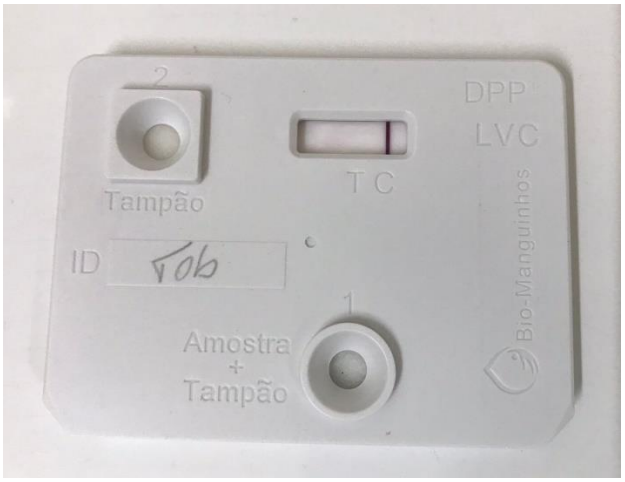

Fonte: Arquivo pessoal (2023)

FACULDADE REBOUÇAS DE CAMPINA GRANDE

TERMO DE CONSENTIMENTO LIVRE E ESCLARECIDO

RELATO DE CASO

O Senhor (Sra.) está sendo convidado(a) a consentir a divulgação do caso clínico envolvendo a participação de seu animal no Relato de Caso intitulado: (Hipotireoidismo canino: relato de caso) do(s) autor(es) (Andressa Sampaio da Silveira; Sara Barbosa de Sousa), pesquisa sob responsabilidade do Médico Veterinário e Orientador (Prof. Dr. Thyago Araújo Gurjão) que desenvolverão um trabalho para conclusão de curso de Bacharelado em Medicina Veterinária pela Faculdade Rebouças de Campina Grande.

Este documento, chamado Termo de Consentimento Livre e Esclarecido, visa assegurar seus direitos. Leia com atenção e calma, aproveitando para esclarecer suas dúvidas. Se houver perguntas antes, durante ou mesmo depois de assiná-lo, você poderá esclarecê-las com o pesquisador responsável.

O(s) objetivo(s) deste relato de caso consiste(m) descrever um caso clínico de uma doença endócrina, conhecida como hipotireoidismo canino, e o prognóstico apresentado pelo paciente durante e após o seu tratamento.

Ao final os resultados esperados contribuirão para que a comunidade acadêmica possa obter maiores informações referentes ao assunto abordado, além de compreender a sua casuística. Cumpre esclarecer que com este documento queremos pedir seu consentimento e cessão de direitos para o acesso e posterior utilização dos dados clínicos, exames laboratoriais quaisquer que sejam, bem como de procedimentos terapêuticos contidos no prontuário médico veterinário do animal pelo qual declara ter a responsabilidade legal.

Será resguardado seu direito de confidencialidade, privacidade e anonimização. A divulgação científica dos resultados, para a qual pedimos seu consentimento, será feita de forma a preservar a identidade do proprietário e/ou responsável legal e do animal e utilizada unicamente para fins de publicações e apresentações científicas, nacionais e/ou internacionais.

Entretanto, cumpre esclarecer que, nos casos em que houver a publicação de materiais que possam eventualmente identificar o participante e/ou animal, o Sr. será convidado a assinar abaixo o item "autorização de uso de imagem e cessão de direitos"

FACULDADE REBOUÇAS DE CAMPINA GRANDE

Fica esclarecido, em linguagem clara e acessível, que os possíveis desconfortos e riscos deste relato de caso são: exposição de imagens do paciente durante todo o seu período de tratamento, evolução do quadro clínico apresentado pelo mesmo independente deste ser favorável ou não, medicações recomendadas para o tratamento e forma de condução/aplicação do tratamento por parte da tutora.

Não haverá benefícios diretos a você. Todo retorno científico obtido com o caso relatado será disponibilizado para que qualquer indivíduo inserido na sociedade possa acessá-lo, agregando conhecimentos a sua jornada acadêmica ou profissional. Além disso, o presente trabalho também auxiliará os interessados quanto a forma de diagnóstico e tratamento do hipotireoidismo canino.

Os pesquisadores assumem ainda que este relato de caso somente poderá ser iniciado e realizado após prévia e expressa aprovação da CEUA - Comissão de Ética no Uso de Animais à qual esta pesquisa será submetida, caso necessário.

Caso assim o queira, fica garantida ao Sr. a liberdade da retirada deste consentimento, sem a necessidade de justificativa prévia a qualquer momento, seja antes ou durante este relato de caso; bem como poderá deixar de participar da pesquisa em si, sem qualquer prejuízo à continuidade de eventual tratamento do animal na Instituição que porventura esteja ocorrendo.

É informado de que não há qualquer valor econômico envolvido, seja a pagar ou receber, pela sua participação.

Desde já, agradecemos sua atenção e participação e colocamo-nos à disposição para maiores informações. Esse termo, após ter sido lido ou ditado, e devidamente compreendido, terá todas suas páginas rubricadas pelo pesquisador principal responsável identificado abaixo e será assinado em duas vias, uma das quais uma ficará com o participante e a outra com o pesquisador principal, que permanece ao dispor.

Autores/ Pesquisadores responsáveis: Nome: Andressa Sampaio da Silveira. Endereço profissional: Faculdade Rebouças de Campina Grande. Telefone: (83) 99908-2797. E-mail: andressasampaio020@gmail.com / Nome: Sara Barbosa

FACULDADE REBOUÇAS DE CAMPINA GRANDE

de Sousa. Endereço profissional: Faculdade Rebouças de Campina Grande. Telefone: (83) 98794-6508. E-mail: sousasarabarbosa@gmail.com.

Dessa forma pedimos que preencha os itens que seguem:

Eu, *Reinaldo Filipe Pereira da Silva, nacionalidade - Brasileiro, nascido aos 30/01/2002, estado civil - Casado, profissão - Militar, portador do RG - 4355979 e CPF - 135.355.234-98, residente e domiciliado na - Rua João Leite, número - 737 complemento - Casa bairro - Cabo Branco, cidade - Campina Grande, Estado de - PB telefone: (83) 99610-3022, declaro ser o proprietário e/ou responsável legal pelo animal designado como - Toby, espécie - Canina raça - Labrador, sexo - Macho, pelagem/cor - Caramelo, idade - 9 anos (meses/anos), de microchip e/ou registro sob número _____ (utilizar N/A caso não se aplique) e dessa forma, para todos os efeitos legais, AUTORIZO EXPRESSAMENTE, de forma gratuita e sem quaisquer ônus, ao pesquisador principal responsável:

1.1: o acesso e uso de prontuário médico-veterinário do animal acima descrito com seus respectivos dados clínicos, exames laboratoriais quaisquer que sejam, bem como de eventuais procedimentos terapêuticos realizados.

1.2: a utilização de imagem pessoal, dados digitais e também a cessão dos direitos sobre os mesmos, bem como dos direitos autorais dos trabalhos desenvolvidos, juntamente ou não com a minha imagem pessoal e do animal pelo qual me declaro responsável.

A presente autorização de utilização e cessão de direitos no uso de imagem e dados em meios acadêmicos e pedagógicos de divulgação possíveis,

FACULDADE REBOUÇAS® DE CAMPINA GRANDE

quer sejam na mídia impressa, falado ou eletrônica, são outorgadas livres e espontaneamente, em caráter gratuito, não incorrendo esta autorização em quaisquer ônus, sejam a que título for ratificando que ambas - AUTORIZAÇÃO/CESSÃO - são firmadas de minha livre e espontânea vontade.

Após ter recebido esclarecimentos sobre a natureza do relato de caso, seus objetivos, métodos, benefícios previstos, potenciais riscos e o incômodo que este possa acarretar, aceito participar de forma livre e esclarecida deste relato de caso e para isso assino abaixo.

Campina Grande - 05/10/2023
Local e data

Assinatura do Proprietário e/ou Responsável Legal

Andressa Campaio da Silveira

Sara Barbosa de Sousa

Assinatura dos Autores

Thyago Araújo Lopes

Assinatura do Pesquisador Responsável