FACULDADE REBOUÇAS

BACHARELADO EM MEDICINA VETERINÁRIA

HISTEROCELE INGUINAL COM PIOMETRA ENCARCERADA EM CADELA, RELATO DE CASO

MARIA CLARA CORDEIRO NEVES SILVA

OHANA GAUDÊNCIO DE SOUZA

Campina Grande

2023

MARIA CLARA CORDEIRO NEVES SILVA

OHANA GAUDÊNCIO DE SOUZA

HISTEROCELE INGUINAL COM PIOMETRA ENCARCERADA EM CADELA, RELATO DE CASO

Trabalho de conclusão de curso na modalidade relato de caso, apresentado como requisito para obtenção do título de bacharel em Medicina Veterinária pela Faculdade Rebouças.

Orientador(a): Prof. Msc Walter Henrique Cruz Pequeno

Campina Grande

FACULDADE REBOUÇAS® DE CAMPINA GRANDE 2023

FACULDADE REBOUÇAS® DE CAMPINA GRANDE

MARIA CLARA CORDEIRO NEVES SILVA
OHANA GAUDÊNCIO DE SOUZA

HISTEROCELE INGUINAL COM PIOMETRA EM CADELA - RELATO DE CASO

Trabalho de Conclusão de Curso na modalidade *Artigo Científico*, apresentado como requisito para obtenção do título de Bacharéis em Medicina Veterinária pela Faculdade Rebouças.

DATA DA AVALIAÇÃO: 01 de dezembro de 2023.

BANCA EXAMINADORA:

Walter Henrique Cruz Pequeno
Prof. Me. Walter Henrique Cruz Pequeno
(Orientador - Faculdade Rebouças)

Driele Rosa de Souza
Profª. Esp. Driele Rosa de Souza
(Examinadora Externa - UFPB)

Prof. Esp. José Wagner Amador da Silva
(Examinador Interno - Faculdade Rebouças)

AGRADECIMENTOS

Agradeço a Deus por tudo que me fez passar e que me transformou em uma pessoa mais forte, por ter me dado forças quando pensei em desistir, por ter me abençoado com uma mãe e uma avó que sempre seguraram a minha mão.

Agradeço a minha mãe que foi meu pilar por toda a minha vida, sempre fez de tudo para realizar meus sonhos, nunca soltou minha mão, e sonhou junto comigo ao longo desses cinco anos de graduação, obrigada por ter feito dois papeis sendo apenas uma pessoa, obrigada por todo esforço e por tudo que abriu mão pra me proporcionar sempre o melhor.

Agradeço a minha avó Margarida por ter apoiado minha mãe e a mim durante toda minha vida, por sempre me ajudar e também por sonhar com isso junto a mim.

Agradeço ao meu namorado, Arthur Barros por me apoiar, e me ajudar em tudo que podia, por muitas vezes acreditar em mim mais do que eu mesma.

Agradeço ao meu orientador Walter Pequeno por todo apoio durante anos, por sempre ter acreditado em mim e me apoiado em várias fases do curso, por ter passado tanto conhecimento, e por ter tido tanta paciência, agradeço a Deus pela vida e amizade que ele me deu.

Ao meu querido primo, Lucas Gaudêncio Lopes (in memorian), que sempre torceu tanto para realização dos meus sonhos e sempre acreditou no meu potencial, nos deixando a pouco tempo.

E por fim, agradecer aos meus amigos, familiares, professores e preceptores de estágio que sempre me apoiaram, principalmente as minhas amigas que ganhei durante a graduação Emylle, Hemilly e Raquel que juntas formamos um ciclo de ajuda e amizade em todos os âmbitos da nossa vida.

Ohana Gaudêncio de Souza

Agradeço primeiramente a Deus por me acompanhar nessa jornada. Agradeço também a minha família, que foi o meu maior porto seguro durante esses anos, meus maiores incentivadores e apoiadores o qual estiveram comigo do início ao fim. Agradeço também ao meu orientador, Walter, que além de um excelente docente, me deu suporte para este estágio final tão aguardado.

Por fim, agradeço aos amigos que fiz no caminho, que foram meus companheiros de jornada durante esses 5 anos, os quais levarei para a vida, assim como os aprendizados que vieram com o tempo de caminhada.

Maria Clara Cordeiro Neves Silva

Lista de abreviações

1. BID - Duas vezes ao dia;
2. IM - Intramuscular;
3. IV - Intravenoso;
4. KG - Quilogramas;
5. MG - Miligramas;
6. NACL - Cloreto de sódio;
7. OH - Ovariohisterectomia;
8. SID - Uma vez ao dia;
9. TID - Três vezes ao dia.

Lista de figuras

1. Figura 1 - Fígado apresentando ecotextura homogênea e ecogenicidade do parênquima diminuída difusamente sugerem hepatopatia difusa.;
2. Figura 2 - Avaliação ultrassonográfica do aumento de volume inguinal contendo útero repleto de secreção;
3. Figura 3 - Útero direito distendido apresentando conteúdo intraluminal em porção intra abdominal;
4. Figura 4 - Ovário direito apresentando alteração indicativa de folículos e/ou cistos ovarianos;
5. Figura 5 - Animal posicionado na mesa cirúrgica, notável aumento de volume em região inguinal esquerda;
6. Figura 6 - Exposição total do útero com piometra;
7. Figura 7 - Corno uterino direito com aumento de volume;

SUMÁRIO

1. INTRODUÇÃO..... 8
2. RELATO DE CASO.....10
3. DISCUSSÃO..... 17
4. CONCLUSÃO..... 20
5. REFERÊNCIAS.....21

HISTEROCELE INGUINAL COM PIOMETRA ENCARCERADA EM CADELA, RELATO DE CASO

Maria Clara Cordeiro Neves Silva
Ohana Gaudêncio de Souza
Orientador(a): Walter Henrique Cruz Pequeno

RESUMO

A hérnia inguinal se dá quando um órgão, ou parte dele, se desloca passando através do anel inguinal. Quando o conteúdo herniário se trata do útero, é considerado histerocele. O presente relato aborda um caso de histerocele inguinal com piometra em uma cadela resgatada. O animal apresentava um pequeno aumento de volume na região inguinal esquerda e foi levado ao veterinário, recebendo, por fim, o diagnóstico de hérnia inguinal esquerda redutível. Devido a presença de alguns problemas de saúde a cadela precisou de cuidados especiais, porém, por motivos financeiros, sua tutora não pôde continuar com o tratamento, levando o quadro de hérnia a perdurar por 4 anos. No mês de agosto de 2023 a cadela apresentou piora apresentando dor intermitente, letargia, anorexia e foi levada às pressas à clínica onde realizou uma ultrassonografia. No exame foi possível identificar uma hérnia inguinal esquerda estrangulada e irredutível apresentando segmento uterino esquerdo com conteúdo indicativo de piometra. O animal foi para cirurgia de emergência, onde realizou ovário-histerectomia e herniorrafia. Trans e pós cirúrgico ocorreram sem nenhuma intercorrência. Na retirada dos pontos, o animal foi avaliado encontrando-se em perfeito estado clínico.

Palavras-chave: Hérnia inguinal; Histerocele; Piometra.

ABSTRACT

An inguinal hernia occurs when an organ, or part of it, moves through the inguinal ring. When the hernial content is in the uterus, it is considered a hysterocele. This report addresses a case of inguinal hysterocele with pyometra in a rescued dog. The animal presented a small increase in volume in the left inguinal region and was taken to the veterinarian, finally receiving the diagnosis of reducible left inguinal hernia. Due to the presence of some health problems, the dog needed special care, however, for financial reasons, her owner was unable to continue with the treatment,

causing the hernia to last for 4 years. In August 2023, the dog worsened, presenting intermittent pain, lethargy, anorexia and was rushed to the clinic where she underwent an ultrasound. On examination it was possible to identify a strangulated and irreducible left inguinal hernia presenting a left uterine segment with content indicative of pyometra. The animal went to emergency surgery, where he underwent ovariohysterectomy and herniorrhaphy. Trans and post surgery occurred without any complications. Upon removal of the stitches, the animal was evaluated and found to be in perfect clinical condition.

Keywords: Inguinal hernia; Hysterocele; Pyometra.

1. INTRODUÇÃO

A hérnia inguinal é uma patologia que pode se apresentar de diversas formas. Assim como as demais hérnias, as inguinais são classificadas em verdadeiras quando apresentam saco, anel e conteúdo herniado ou falsas por ausência de algumas dessas estruturas (FARIA et al., 2016). Já Dean (2005), descreve que as hérnias falsas são aquelas que não apresentam saco peritoneal. Essas hérnias também podem ser classificadas pela alteração funcional em redutíveis e irredutíveis (FARIA et al., 2016), sendo caracterizada por um defeito do anel inguinal que acaba permitindo a protusão de conteúdo abdominal e, ainda, podem ser caracterizadas por congênitas ou adquiridas, seja por processo de traumatismo ou alterações no organismo dos animais, como obesidade, enfraquecimento da musculatura e idade.

Na hérnia inguinal pode se encontrar um útero gravídico ou normal em fêmeas não castradas, omento, intestino, bexiga, glândula prostática e até o baço (DEAN, 2005). Quando ocorre da hérnia inguinal apresentar como conteúdo o útero, é classificada como histerocele. A anatomia do sistema reprodutivo da cadela facilita o desenvolvimento da histerocele, já que é caracterizado por uma pequena depressão capiliforme ao nível da borda anterior do púbis, formando assim, o anel inguinal interno, onde ocorre a fixação de uma dupla camada serosa correspondente ao ligamento redondo do útero, se assemelhando ao músculo cremaster dos machos (READ; BELLENGER, 2002).

Vários fatores influenciam o aparecimento da histerocele. Como já citado, além da própria anatomia da cadela, também pode-se citar a obesidade ou o aumento da pressão intra-abdominal, acompanhada pelo enfraquecimento das estruturas adjacentes, idade do animal, além de poder estar relacionado com o estro ou gestação, que vai causar um desequilíbrio hormonal que resulta em um enfraquecimento do tecido conjuntivo, e alargamento dos anéis inguinais (RAISER;PIPI, 1998; STURION, 2013).

Um ponto preocupante nos casos de histerocele é quando o útero apresenta hiperplasia endometrial cística (HEC), sendo caracterizada pelo acúmulo de secreção purulenta ou mucopurulenta no lúmen uterino, podendo, ou não, estar associada a presença de bactérias e reação inflamatória, possuindo um alto índice de morbidade e mortalidade (JITMAN, 2017). A patogênese da doença é decorrente da influência hormonal e bacteriana. Além disso, o aumento dos níveis de progesterona desencadeado pelo corpo lúteo, possui ação determinante para o desenvolvimento da hiperplasia endometrial cística, diminuindo a contratilidade do miométrio, limitando o desempenho imunológico do útero, além de acumular líquido no lúmen uterino e glândulas endometriais (HAGMAN, 2018).

Os pacientes acometidos pela hérnia apresentam aumento de volume indolor, unilateral ou bilateral na região inguinal. Como diagnósticos diferenciais desses aumentos de volume na região inguinal de cadelas podemos citar os tumores mamários, linfadenopatias, hematomas, abscessos e granulomas (SANTOS et al.,2013). Assim, a avaliação clínica do paciente por palpação abdominal, ultrassonografia e radiografia tem papel importante no diagnóstico da doença (LUZ; FREITAS; PEREIRA, 2005).

Quando constatado o problema, o tratamento é cirúrgico e deve ser realizado para prevenir ocorrência de estrangulamento uterino, distocia, recidiva e transmissão hereditária. Portanto, é recomendável a realização de ovário-histerectomia e herniorrafia (COSTA et al., 2017).

Diante desse contexto, este trabalho tem como objetivo principal relatar um caso de histerocele com piometra em uma cadela de 10 anos, que foi resgatada da rua já apresentando a patologia, sendo realizado ovário-histerectomia (OH) e herniorrafia inguinal. Além disso, pretende-se também discorrer acerca dos tópicos fundamentais relacionados a afecção, como sinais clínicos, diagnóstico, profilaxia, e tratamento utilizados nessa paciente.

2. RELATO DE CASO

O presente relato aborda o caso de um canino, fêmea, sem raça definida, de aproximadamente 10 anos, que foi resgatada e adotada no final de 2019, apresentando um pequeno aumento de volume na região inguinal caudal, no qual a tutora acreditava ser um tumor. Por esse motivo, ela levou a cadela a um serviço veterinário que diagnosticou o animal com uma hérnia inguinal unilateral redutível. Ainda segundo a tutora, durante essa primeira avaliação clínica também foi diagnosticada uma hemoparasitose que precisava ser tratada antes do procedimento cirúrgico de herniorrafia. A patologia foi tratada obtendo melhora no quadro.

Após melhora da patologia anterior a tutora levou novamente o animal à clínica com o intuito de realizar o procedimento cirúrgico. Porém, nesse momento, foi diagnosticado um Tumor Venéreo Transmissível, quadro que novamente impedia a realização de um procedimento cirúrgico. Diante desse empecilho só foi possível realizar tratamento quimioterápico enquanto se esperava por sua total melhora.

Devido aos gastos financeiros e com o advindo da pandemia Covid-2019, sua tutora não pode dar continuidade com a cirurgia, ficando o caso parado até o mês de Julho de 2023. Passado esse prazo, a tutora percebeu que o aumento de volume havia crescido consideravelmente e que a cadela apresentava apatia, abdome agudo e prostração. Por esse motivo a levou novamente para o serviço veterinário onde foi indicado exame ultrassonográfico devido ao grande aumento de volume na região inguinal, além do animal no exame físico apresentar dispnéia, taquipnéia, taquicardia e dor a papalpação abdominal.

Na ultrassonografia (Figura 1) foi visibilizado acentuado aumento de volume em região inguinal esquerda com imagem cavitária tubular anecóica de paredes regulares, indicando segmento uterino esquerdo com conteúdo em seu interior, associado a descontinuidade em musculatura de parede abdominal medindo 2,52 cm em maior extensão avaliada. Achados compatíveis com hérnia inguinal e histerocele, com segmento uterino esquerdo na hérnia, o qual no momento do exame havia sinais de estrangulamento. Alterações uterinas, apresentando

distensão de 5,66cm e conteúdo anecóico e pouco ecogênico, (Figura 2) que indicaram inflamação/infecção com possível piometra avançada. Diante dos achados ultrassonográficos a paciente foi encaminhada imediatamente ao centro cirúrgico para evitar maiores complicações.

Na ultrassonográfica também foi visto alteração em ovário direito, o qual apresentava áreas císticas anecóicas e hipoecóicas intraparenquimatosas, seu formato estava predominantemente ovalado e o mesmo tinha dimensões normais, essas alterações podem indicar folículos e/ou cistos ovarianos.

Achados ultrassonográficos do fígado apresentam dimensões preservadas e tamanho dentro do gradil costal, ecotextura homogênea e ecogenicidade do parênquima diminuída difusamente sugerem hepatopatia difusa.

Figura 1 - Fígado apresentando ecotextura homogênea e ecogenicidade do parênquima diminuída difusamente sugerem hepatopatia difusa.

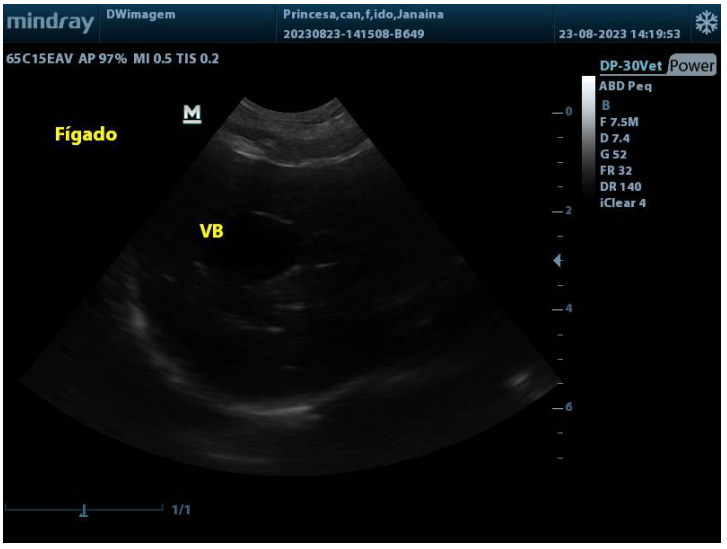

Fonte: Figura do autor (2023).

Figura 2 - Avaliação ultrassonográfica do aumento de volume inguinal contendo útero repleto de secreção.

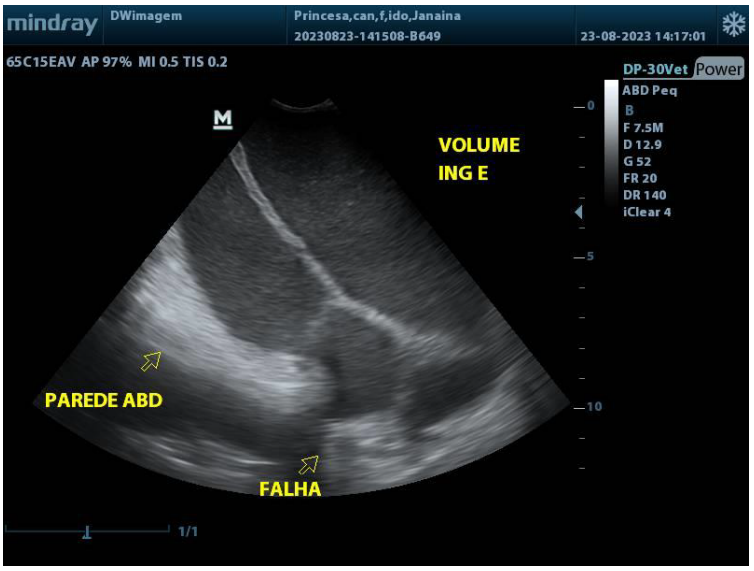

Fonte: Figura do autor (2023).

Figura 3 - Útero direito distendido apresentando conteúdo intraluminal em porção intra abdominal.

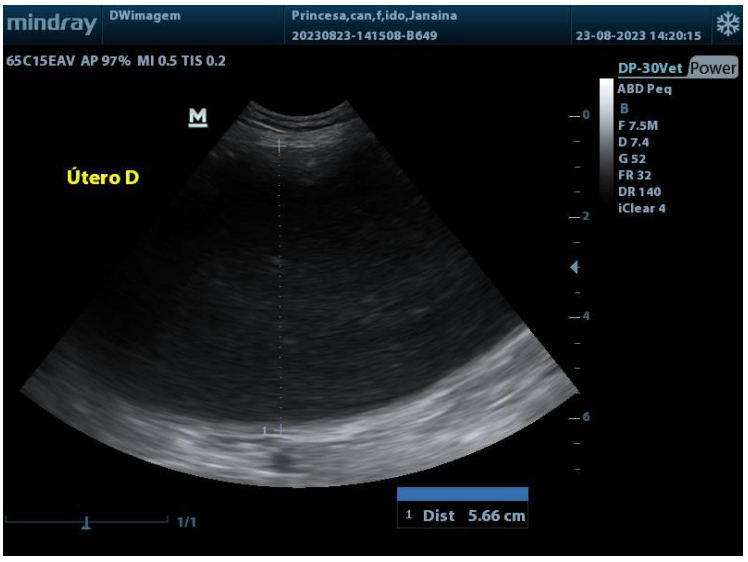

Fonte: Figura do autor (2023).

Figura 4 - Ovário direito apresentando alteração indicativa de folículos e/ou cistos ovarianos.

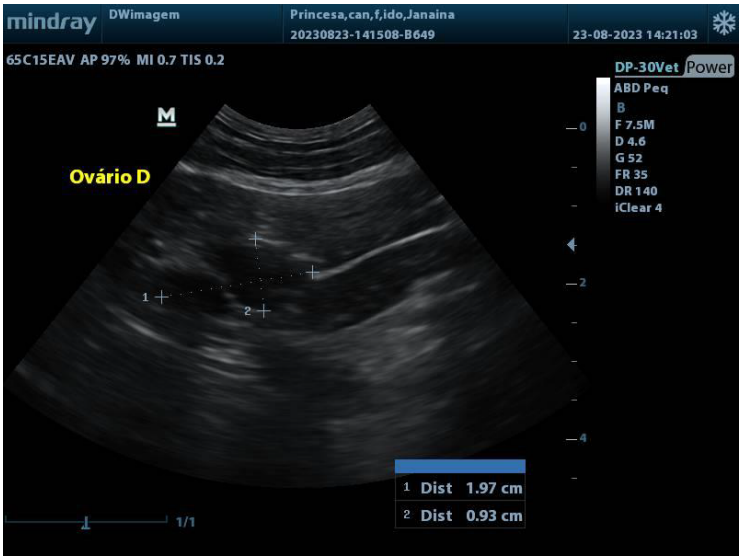

Fonte: Figura do autor (2023)

O procedimento cirúrgico realizado foi de herniorrafia inguinal unilateral e teve como objetivo corrigir o defeito no anel inguinal e remover o útero doente. Inicialmente foi aplicado acepromazina 0,5mg/kg com tramadol 2mg/kg pela via intramuscular (IM). Após 10 minutos se realizou a cateterização intravenosa (IV) com cateter número 22 acoplado ao equipo macrogotas e soro fisiológico NaCl 0,9% endovenoso. Como protocolo de profilaxia foi aplicada cefazolina 22mg/kg, IV 30 minutos antes da cirurgia e antiinflamatório preemptivo, meloxicam 0,1mg/kg, IM. Na anestesia geral a indução foi com propofol 5 ml/kg IV e manutenção com sevoflurano e epidural.

Figura 5- Animal posicionado na mesa cirúrgica, notável aumento de volume em região inguinal esquerda.



Fonte: Figura do autor (2023).

A Incisão cirúrgica foi pré-retro-umbilical. A exposição do saco herniário foi feita na região inguinal esquerda com abertura do saco e exposição do corno uterino esquerdo. Foi necessário remover o corno uterino esquerdo com ligadura com fio náilon 0 para possibilitar passar o coto no anel inguinal aberto. Realizou a sutura com pontos Sultam “X”, fio nylon 0, para reduzir a passagem herniária e fechar próximo aos grandes vasos (artéria e veia femoral).

Após a retirada do corno uterino esquerdo foi realizada a herniorrafia e em seguida a OH, com ligadura dos pedículos ovarianos com náilon 0 e ligadura das artérias uterinas e cérvix. Logo após, foi feita a miorrafia abdominal com pontos Sultan “X”, prosseguindo para sutura subcutânea com catgut cromado 2-0 e por fim, a dermorafia com sutura em Wolf, náilon 3-0.

Foto 6- Exposição total do útero com piometra.

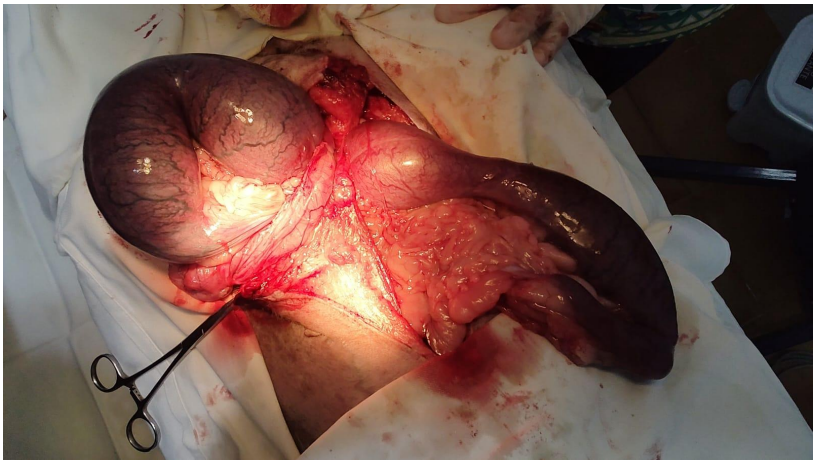

Fonte:Figura do autor (2023).

Foto 7- Corno uterino direito com aumento de volume.

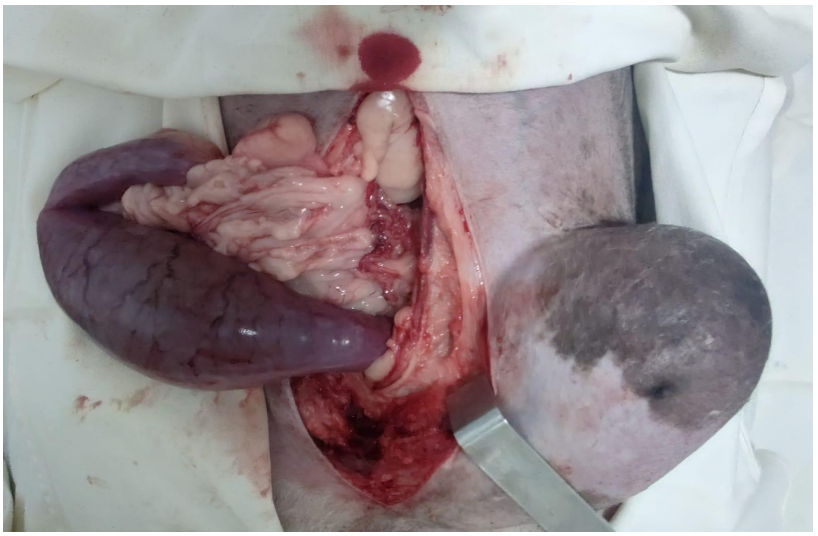

Fonte:Figura do autor (2023).

O paciente recebeu alta médica no mesmo dia. No pós-operatório institui-se antibioticoterapia com cefadroxila durante 10 dias na dosagem de 20mg/KG SID, via oral, depois da alimentação, associada à administração de prednisolona durante 4 dias 1mg/Kg SID, via oral, além de tramadol que tem propriedade analgésica, 4mg/Kg via oral TID durante 10 dias. O Kuraderm Spray foi indicado para tratamento tópico do local da incisão cirúrgica. Após a realização da limpeza do local foi indicada sua administração durante 10 dias e contenção com roupa cirúrgica até retirada dos pontos.

Após perfeita cicatrização, os pontos dérmicos foram retirados sem nenhuma intercorrência. O animal foi reavaliado após 30 dias corridos e se encontrava em perfeito estado de saúde. Os sinais clínicos, anteriormente apresentados, não se encontravam mais presentes e ela não demonstrava nenhuma queixa clínica.

3. DISCUSSÃO

Sabe-se que hérnias e piometra são comuns na rotina dos médicos veterinários, porém essas duas afecções associadas são consideradas raras, como visto no caso. Tendo em vista os riscos que podem causar e outros diagnósticos diferenciais, é de suma importância uma anamnese bem detalhada, e uma associação com exames laboratoriais e de imagem. No caso em questão foi necessário uma avaliação clínica bem realizada e exames de imagens para fechar o caso.

No animal do presente relato acredita-se que a hérnia foi adquirida, porque a tutora informou que já observava a cadela na rua e nunca percebeu qualquer aumento de volume na região inguinal. Sendo um animal fêmea, de idade avançada com sobrepeso e que apresentava outras patologias que poderiam levar a um enfraquecimento da estrutura da parede abdominal, ela se encaixa nas características predisponentes para desenvolvimento desta patologia. A hérnia já é um fator preocupante para saúde do animal, contudo ela pode se tornar ainda mais grave quando existe a presença de órgãos abdominais no seu interior. No caso em questão o animal apresentava como conteúdo herniado o útero, sendo assim classificado como histerocele. Como as hérnias inguinais geralmente não estão associadas a repercussões clínicas a presença do útero no seu interior pode passar despercebida mesmo na realização de exames de imagem, a não ser que haja dilatação devido a gravidez ou alguma afecção uterina como a piometra, como no caso relatado (BOJRAB 1988; WATERS et al. 1993). Por esse motivo não se pode descartar a possibilidade da existência da histerocele desde a primeira consulta da paciente em questão, porém só foi perceptível quando houve a instalação da piometra, devido a seu aumento de volume, além de que, o conteúdo herniário quando não está estrangulado apresenta movimentos dinâmicos de ida e volta podendo não ser identificado no momento.

A piometra é uma patologia comum nas cadelas, geralmente desenvolvida na meia idade, como no caso da cadela relatada. No caso aqui descrito, a tutora relatou que não observou se o animal apresentou cio nesse período, não podendo desconsiderar outros fatores. Por ser um animal idoso e não castrado, a cadela tinha predisposição para o desenvolvimento da piometra, a paciente começou a apresentar apatia, pouco apetite e dor abdominal poucos dias antes da intervenção cirúrgica. A tutora relatou que havia presença

de corrimento vaginal que já caracterizava infecção, entretanto ela visualizava em pouca quantidade, já que o animal tinha acesso a grama e a área externa da casa, dificultando o acompanhamento. Dentre os sinais sistêmicos comuns no quadro de piometra estão: anorexia, depressão/letargia, polidipsia, poliúria, taquicardia, taquipneia, pulso fraco e membranas mucosas visíveis anormais, febre, desidratação, vômitos, dor abdominal à palpação, alterações em marcha e diarreia, além de corrimento vaginal mucopurulento a hemorrágico contínuo ou intermitente, porém podendo estar ausente se o colo do útero estiver fechado (BØRRESEN, B. 1979). Diante da sintomatologia observada no animal e no aumento de volume considerável, o animal foi corretamente direcionado ao serviço médico veterinário.

Além dos seus sintomas, para realizar um diagnóstico assertivo o médico veterinário pode solicitar exames complementares, como o hemograma, bioquímicos, raio x e ultrassonografia. Em casos de piometra fechada, o leucograma geralmente é descrito por uma leucocitose por neutrofilia com desvio à esquerda (ALVARENGA et al, 1995). Em casos de infecção severa ou crônica pode haver a presença de neutrófilos tóxicos (OLIVEIRA, 2007; CARVALHO et al, 2008), Exames laboratoriais auxiliam no diagnóstico, como hemograma demonstrando leucocitose, porém no caso pela urgência realizou logo a ultrassonografia.

A ultrassonografia foi o exame escolhido e indicado pela veterinária que acompanhou o caso, pois era o exame mais acessível no momento e que proporcionou o diagnóstico. A radiografia é um exame que pode ser feito porém este método de diagnóstico não é muito utilizado devido à baixa confiabilidade, pois a imagem radiográfica é incapaz de fazer a diferenciação de piometra, gestação inicial (antes da formação óssea) e involução uterina pós-parto (GONZALEZ et al, 2003). Além disso, o fato de o útero não aparecer na radiografia não descarta a possibilidade desta afecção, pois nem sempre é visível (JUTKOWITZ, 2005). Já a ultrassonografia tem achados mais concretos, minimizando assim o gasto da tutora, evitando estresse do animal e fazendo com que o diagnóstico fosse mais rápido.

A histerocele inguinal nesse caso, pode ser devido a obesidade do animal, além da sua idade, levando a passagem do lado esquerdo do útero. Um útero viável, dentro do saco herniário, raramente causa problemas ao paciente, acredita-se que foi isso que levou o animal relatado a não apresentar sintomatologia anteriormente, até o desenvolvimento da piometra com a infecção uterina o animal pode apresentar alterações sistemas graves como

toxemia resultante da drenagem ineficiente ou obstruída do útero, o que ocorreu no presente caso (FOSSUM,2012; TILLEY;SMITH,1997).

Seu atendimento após realização e diagnóstico ultrassonográfico foi imediato já que o caso foi classificado como emergencial, levando o animal diretamente ao centro cirúrgico, impedindo a realização de um exame laboratorial. O tratamento escolhido foi o de eleição. Como método preventivo transcirúrgico, foi escolhido fazer um protocolo de antibioticoterapia, pois com a utilização de antibióticos se espera realizar a eliminação ou a redução das bactérias presentes, diminuindo assim o risco de sepse (Rocha et al., 2021).

A ovário-histerectomia associada à herniorrafia inguinal é considerada o tratamento de eleição nestes casos. Esses dois métodos foram utilizados como principal meio para resolução dessa patologia descrita, garantido o sucesso da terapêutica empregada.

4. CONCLUSÃO

Concluímos que sempre devemos considerar a possibilidade de histerocele em cadelas não castradas que apresentam aumentos de volume inguinal. A evolução da hérnia também deve ser levada em consideração, assim como vimos no caso relatado, onde esta passou de redutível para estrangulada. Esse fato mostra como a evolução pode complicar o caso do animal, ressaltando a importância que o exame de imagem teve no diagnóstico final, assim como uma intervenção cirúrgica de urgência.

5. REFERÊNCIAS

ALVES, E. R. P. COSTA, A. M.; BEZERRA, S. M. N.; NAKANO, A. M. S.; CAVALCANTI, A. M. T. S.; DIAS, M. D. CLIMATÉRIO: a intensidade dos sintomas e o desempenho sexual. **Texto Contexto Enfermagem**, Florianópolis, v. 24, n. 1, p. 64-71, 2015.

BEZERRA, T. A.; LIMA, E. C. S.; ARAÚJO, A. L.; ROSÁRIO, K. D. Terapia de reposição hormonal na menopausa. **Revista Iniciação Científica,** v. 2, n. 4, p. 247-9, 2019.

BOJRAB, M. J. (2005). **Current techniques in small animal surgery**. Lippincott Williams & Wilkins.

BØRRESEN, B. Piometra no cão. II.--Uma investigação fisiopatológica. II. Aspectos anamnésicos, clínicos e reprodutivos. **Nordisk veterinária medicina**, v. 31, n. 6, p. 251-257, 1979.

DEAN, P. W.; BOJRAB, M. J.; CONSTANTINESCU, G. M. Reparo da hérnia inguinal do cão. In: BOJRAB, M. J. Técnicas atuais em cirurgia de pequenos animais. 3 ed. São Paulo: Roca, 1996. cap. 34, p. 410-424.

DEAN, PW; BOJRAB, MJ; CONSTANTINESCU, GM **Correção de hérnia inguinal em cão**. In: BOJRAB, MJ (ed.). **Técnicas Atuais em Cirurgia de Pequenos Animais.** Lea Febiger, Filadélfia, 1990. p. 439-442.

DE DEUS, Karla Negrão Jimenez; MATOS, Renata Possatto. Principais alterações clínicas e laboratoriais em piometra fechada com ruptura uterina e peritonite em cadela no período pós-parto:relato de caso. **Arquivos Brasileiros de Medicina Veterinária FAG**, v. 4, n. 1, 2021.

DE JESUS, Daniel Paulo et al. Histerocele inguinal unilateral associada a hiperplasia endometrial cística em cadela: relato de caso. **Sinapse Múltipla**, v. 11, n. 1, p. 185-187, 2022.

FOSSUM, T.W. **Small animal surgery.** St Louis: Mosby, 2012. 1640 p.

FUKUDA S, 2001: **I**ncidência de piometra em cães beagle criados em colônias. Ex Anim 50, 325–329.

HAGMAN R. 2018. Pyometra in Small Animals. **Veterinary Clinics of North America: Small Animal Practice.** 48: 639- 661.

OLIVEIRA, Sidnei Nunes et al. Alta incidência de histerocele em cadelas atendidas em um Hospital Veterinário. **Veterinária e Zootecnia**, v. 23, n. 2, p. 231-234, 2016.

RAISER, A. G. PIPPI, N. L. Abordagem cirúrgica da
hérnia abdominal traumática em cães e gatos. Veterinária Técnica, v. 6, p. 38-43, 1998.

ROCHA, R. A. Ribeiro, W. A., Almeida, J. A. Santos, A. L'Fernandes, M. R. Barbosa, M. A., Moraes Filho, A. V., Carneiro, L. C., & Silva, C. A. (2021). Detecção de genes de resistência em pyometra isolados bacterianos em cadelas. **Brazilian Journal of Veterinary Research and Animal Science**, 2-9.

SILVA, Victória Morais et al. Histerocele inguinal gravídica em gata: relato de caso. **Revista de Educação Continuada em Medicina Veterinária e Zootecnia do CRMV-SP**, v. 20, n. 1, 2022.

SLATTER, D. Textbook of small surgery. Philadelphia: WB Saunders, 2002. 3070 p.

STURION, Domingos José et al. Histerocele inguinal com hematimetria em cadela-Relato de Caso. **Arquivos de Ciências Veterinárias e Zoologia da UNIPAR**, v. 16, n. 2, 2013.

ANEXOS / APÊNDICES

FACULDADE REBOUÇAS® DE CAMPINA GRANDE

REBOUÇAS EDUCACIONAL LTDA
CNPJ: 13.445.508/0001-45
Av. Ministro José Américo de Almeida, 447 - Centro - CAMPINA GRANDE - PB
CEP: 58406-040 - Telefone: (83) 3321-6670, e-mail:
secretariaacademica@faculdaderebouças.com.br
Autorização de funcionamento: Resolução 243/2012 CEE/PB, ID INEP: 25125982

TERMO DE CONSENTIMENTO LIVRE E ESCLARECIDO
RELATO DE CASO

O Senhor (Sra.) está sendo convidado(a) a consentir a divulgação do caso clínico envolvendo a participação de seu animal no Relato de Caso intitulado: HISTEROCELE INGUINAL COM PIOMETRA EM CADELA, RELATO DE CASO do(s) autor(es) MARIA CLARA CORDEIRO NEVES SILVA e OHANA GAUDÊNCIO DE SOUZA, pesquisa sob responsabilidade do Médico Veterinário WALTER HENRIQUE CRUZ PEQUENO e orientação Prof. WALTER HENRIQUE CRUZ PEQUENO que desenvolverão um trabalho para conclusão de curso de Bacharelado em Medicina Veterinária pela Faculdade Rebouças de Campina Grande.

Este documento, chamado Termo de Consentimento Livre e Esclarecido, visa assegurar seus direitos. Leia com atenção e calma, aproveitando para esclarecer suas dúvidas. Se houver perguntas antes, durante ou mesmo depois de assiná-lo, você poderá esclarecê-las com o pesquisador responsável.

O(s) objetivo(s) deste relato de caso consiste(m) em relatar o caso de histerocele inguinal com piometra, visando descrever sobre essa patologia, como ocorre seu desenvolvimento e suas complicações.

Ao final os resultados esperados contribuirão para um melhor entendimento sobre a patologia. Cumpre esclarecer que com este documento queremos pedir seu consentimento e cessão de direitos para o acesso e posterior utilização dos dados clínicos, exames laboratoriais quaisquer que sejam, bem como de procedimentos terapêuticos contidos no prontuário médico veterinário do animal pelo qual declara ter a responsabilidade legal.

Será resguardado seu direito de confidencialidade, privacidade e anonimização. A divulgação científica dos resultados, para a qual pedimos seu consentimento, será feita de forma a preservar a identidade do proprietário e/ou responsável legal e do animal e utilizada unicamente para fins de publicações e apresentações científicas, nacionais e/ou internacionais.

Entretanto, cumpre esclarecer que, nos casos em que houver a publicação de materiais que possam eventualmente identificar o participante e/ou animal, o Sr. será convidado a assinar abaixo o item "autorização de uso de imagem e cessão de direitos"

Fica esclarecido, em linguagem clara e acessível, que os possíveis desconfortos e riscos deste relato de caso são: O "Relato de caso" não é isento de riscos, podendo ocorrer desconforto físico/psicológico do tutor ao relembrar situações eventualmente traumáticas.

Não haverá benefícios diretos a você. Vai existir uma contribuição para melhor entendimento sobre o que ocorreu com o animal, e com o estudo da patologia.

Os pesquisadores assumem ainda que este relato de caso somente poderá ser iniciado e realizado após prévia e expressa aprovação da CEUA - Comissão de Ética no Uso de Animais à qual esta pesquisa será submetida, caso necessário.

Caso assim o queira, fica garantida ao Sr. a liberdade da retirada deste consentimento, sem a necessidade de justificativa prévia a qualquer momento, seja antes ou durante este relato de caso; bem como poderá deixar de participar da pesquisa em si, sem qualquer prejuízo à continuidade de eventual tratamento do animal na Instituição que porventura esteja ocorrendo.

É informado de que não há qualquer valor econômico envolvido, seja a pagar ou receber, pela sua participação.

Desde já, agradecemos sua atenção e participação e colocamo-nos à disposição para maiores informações. Esse termo, após ter sido lido ou ditado, e devidamente compreendido, terá todas suas páginas rubricadas pelo pesquisador principal responsável identificado abaixo e será assinado em duas vias, uma das quais uma ficará com o participante e a outra com o pesquisador principal, que permanece ao dispor.

Autores/ Pesquisadores responsáveis: Maria Clara Cordeiro Neves Silva (83) 9 87633242/ claracordeironeves@gmail.com, Ohana Gaudêncio de Souza (83) 9 9906-2980/ Ohanagaudenciodesouza@gmail.com e Walter Henrique Cruz Pequeno (83) 9 8815-6995/ walterpequeno@@hotmail.com

Dessa forma pedimos que preencha os itens que seguem:

Eu, Jaraina Gomes da Costa, nacionalidade Brasileira, nascido aos 01/03/1981, estado civil Solteira, profissão Tosadora, portador do RG 4296285 e CPF 056.008.564-82 residente e domiciliado na Rua Luiz Antonio número 347A complemento casa bairro São José da Mata cidade Campina Grande, Estado de PB telefone: (83) 98125 1038, declaro ser o proprietário e/ou responsável legal pelo animal designado como Princesa, espécie Canina raça SRD, sexo fêmea, pelagem/cor Tricolor, idade 10 (meses/anos), de microchip e/ou registro sob número N A (utilizar N/A caso não se aplique) e dessa forma, para todos os efeitos legais, AUTORIZO EXPRESSAMENTE, de forma gratuita e sem quaisquer ônus, ao pesquisador principal responsável:

1.1: o acesso e uso de prontuário médico-veterinário do animal acima descrito com seus respectivos dados clínicos, exames laboratoriais quaisquer que sejam, bem como de eventuais procedimentos terapêuticos realizados.

1.2: a utilização de imagem pessoal, dados digitais e também a cessão dos direitos sobre os mesmos, bem como dos direitos autorais dos trabalhos desenvolvidos, juntamente ou não com a minha imagem pessoal e do animal pelo qual me declaro responsável.

A presente autorização de utilização e cessão de direitos no uso de imagem e dados em meios acadêmicos e pedagógicos de divulgação possíveis, quer sejam na mídia impressa, falado ou eletrônica, são outorgadas livres e espontaneamente, em caráter gratuito, não incorrendo esta autorização em quaisquer ônus, sejam a que título for ratificando que ambas - AUTORIZAÇÃO/CESSÃO - são firmadas de minha livre e espontânea vontade.

Após ter recebido esclarecimentos sobre a natureza do relato de caso, seus objetivos, métodos, benefícios previstos, potenciais riscos e o incômodo que este possa acarretar, aceito participar de forma livre e esclarecida deste relato de caso e para isso assino abaixo.

Campina Grande - PB 07-11-2023
Local e data

Janaina Gomes da Costa
Assinatura do Proprietário e/ou Responsável Legal

Maria Clara Carolino Neves Lima

Ohana Gaudêncio de Souza
Assinatura dos Autores

Walter Henrique Cruz Requena
Assinatura do Pesquisador Responsável