FACULDADE REBOUÇAS

BACHARELADO EM ODONTOLOGIA

LASERTERAPIA NA MUCOSITE ORAL EM PACIENTES ONCOLÓGICOS

ISADORA KAREM ALVES COSTA MORAES

LIDIANE DE LIMA FERREIRA

Campina Grande

2023

ISADORA KAREM ALVES COSTA MORAES

LIDIANE DE LIMA FERREIRA

LASERTERAPIA NA MUCOSITE ORAL EM PACIENTES ONCOLÓGICOS

Trabalho de conclusão de curso na modalidade *artigo científico*, apresentado como requisito para obtenção do título de bacharel em Odontologia pela Faculdade Rebouças.

Orientador(a):Prof. Me.Jeanne Paula Torres do Nascimento

Campina Grande

2023

FACULDADE REBOUÇAS® DE CAMPINA GRANDE

ISADORA KAREM ALVES COSTA MORAES
LIDIANE DE LIMA FERREIRA

LASERTERAPIA NA MUCOSITE ORAL EM PACIENTES ONCOLÓGICOS

Trabalho de Conclusão de Curso na modalidade *Artigo Cientifico*, apresentado como requisito para obtenção do título de Bacharéis em Odontologia pela Faculdade Rebouças.

DATA DA AVALIAÇÃO: 05 de dezembro de 2023.

BANCA EXAMINADORA:

Profª. Ma. Jeanne Torres Paula do Nascimento
(Orientadora e presidente da Banca Examinadora)

Profª. Ma. Josimara Angelina de Araújo Varela
(Examinadora Interna – Faculdade Rebouças)

Profª. Drª. Vânia Barbosa Coutinho Nobre
(Examinadora Externa - UNINASSAU)

AGRADECIMENTOS

Lidiane de Lima Ferreira

Passaum filme na cabeça... Não pude conter minhas lágrimas ao lembrar tudo o que passei ao longo desses cinco anos de curso, rodeados de inseguranças, incertezas, decepções, frustações e medo. Por outro lado, a fé de que ao final tudo daria certo foi algo maior do que qualquer pensamento contrário.

Quero agradecer em primeiro lugar, ao meu Deus todo poderoso, a minha mãezinha que sempre está abrindo portas e portões á minha frente.

Á minha família, por todo apoio, amor, ajuda e cuidado. Não poderia deixar de agradecer de uma forma especial as minhas tias e minha mãe, que muitas vezes, se privaram das coisas para que eu pudesse realizar meu sonho de estar em uma universidade. Sei o quanto cada uma fazia para que meu sonho se tornasse realidade.

Minha amiga, Dra. Bruna Palmeira, que quando soube que eu iria cursar odontologia doou todos os instrumentais que tinha sem fazer qualquer objeção.

Agradeço demais a minha irmã mais nova,Camila que me ajudou diversas vezes para que eu chegasse aos congressos com trabalhos bem feitos e dignos de primeiro lugar.

Á minha prima, Vanessa, que ajudou várias vezes nos benditos “pbls” e a todos que de forma direta ou indireta tiveram participações não tão menos importantes.

Agradeço a Erika Mota, a primeira pessoa que me inspirei para fazer o curso e que hoje é minha amiga, companheira e futura colega de profissão. Obrigada pelos ensinamentos, cuidado, carinho, amor e por acreditar em mim quando nem eu mesma acreditava.

Obrigada aos meus colegas de sala, durante cinco anos fomos uma família muito unida e, apesar de tudo, foi maravilhoso cada momento que dividimos. Acreditem, sentirei saudades.

Queria que todos os meus mestres estivessem aqui. Aqueles que foram tão importantes no início do curso e que terão sua importância para sempre em minha memória. Eterna gratidão a cada um de vocês.

Á Fábio e Jeannine, que foram mais que donos da faculdade, foram meus amigos.

À querida equipe IOA: Dr. Flávio, Dra. Tatiana, Dr. Rafael e Dra. Renata. Gratidão por todo acolhimento, ensinamento e confiança. Vocês estarão sempre em minhas orações.

Á minha dupla Isadora Karen, que consumiu todo o meu resto de juízo...Obrigada por ter sido paciente quando eu estava estressada, por ter me ajudado sempre que não tinha certeza, por toda confiança. Não poderia ter dupla melhor. Agora vou bloquear em 3,2,1...

Gratidão ás meninas da clínica da faculdade por sempre aturarem minhas brincadeiras e meus abusos, vocês são maravilhosas (Dani, Val, Bia, Monick e Stefânia). No final, ‘’eu tive nervos’’ e deu certo.

Á galera dos serviços gerais e da cantina: Miguel, Diógenes, Wladimir, Jane e Sil, sem vocês a faculdade jamais seria a mesma. Obrigada por tudo.

Dedico toda alegria que sinto nesse momento a vocês, mesmo sem terem noção do tamanho da importância que tem e terão na minha vida.

Meus sobrinhos e enteados: Maria Clara, Mateus, Maria Letícia, Pedro eJúlia.. Amo vocês.

In memoriam:

José Rubens Marcelino Ferreira (Pai): Onde estiver, estarás muito feliz, pois sei o quanto torcia para que eu tivesse uma formação, infelizmente, não deu tempo do senhor estar comigo hoje na concretização desse sonho em vida terrena. Dedico esse diploma a ti, meu querido pai. Te amo.

Esmerina de Jesus Campos Mota (sogra): Sei que a senhora está dando muitas gargalhadas por eu ter conseguido realizar meu sonho, sei da sua torcida para que o mesmo fosse realizado, então á dedico essa minha primeira conquista - de muitas - como a senhora dizia. Te amo.

Pode vim CRO, que eu estou PRONTA, PREPARADA E QUERENDO!

Isadora Karem Alves Costa Moraes

Quero agradecer, primeiramente, á Deus, por ter me permitido chegar até aqui, me dando força, coragem e, principalmente, saúde. Nos momentos mais difíceis, Ele que me sustentou e não me deixou desistir nunca.

Agradeço a minha mãe, Márcia, que sempre me apoiou e me ajudou, sempre toda orgulhosa e confiante que no final tudo daria certo e, que apesar de tudo, está dando.

Quero agradecer também, ao meu marido, Adby, que sempre me apoiou, me ajudou de todas as formas, e esteve ali para me segurar e me ajudar a não desistir, devo muito a ele.

Agradeço, aos meus filhos, Maggie e Théo, as minhas crianças favoritas no mundo, que nem imaginam, mas são a minha força.

Em lembranças…

Foram anos de amor, cumplicidade, brigas e acertos.

Meu irmão Fábio, eu tenho tanto a te agradecer, o sonho dele era me ver formada e sempre pediu para eu estudar e, principalmente, nunca desistir. Deus o levou para seu lado em 2019, muitas saudades.

Não tenho como deixar de agradecer ao meu Sogro, Sr José de Almeida, nunca mediu esforços para me ajudar e sem ele, muitas coisas em minha vida não teriam sido possíveis. Muita gratidão e amor. Deus o levou no ano de 2022, saudades para sempre.

Por fim, agradecer a minha orientadora Jeanne Torres, a nossa amada e querida professora, que tem um coração que não cabe no peito, obrigada por tanto.

Obrigada!

LASERTERAPIA NA MUCOSITE ORAL EM PACIENTES ONCOLÓGICOS

Lidiane de Lima Ferreira
Isadora Karem Alves Costa Moraes
Jeanne Paula Torres do Nascimento

RESUMO

A mucosite oral (MO) constitui-se de uma inflamação da mucosa, geralmente associada á ação de medicamentos quimioterápicos ou radiação ionizante da quimioterapia-radioterapia. Uma parcela expressiva dos pacientes acometidos pela MO tem sua qualidade de vida afetada, sobretudo devido às dores extremas na região. Como alternativas terapêuticas, foram elencados procedimentos usando crioterapia, laser de baixa potência e a construção de campos de radiação para proteção dos tecidos orais durante a irradiação. Os indivíduos submetidos á radioterapia ou quimioterapia apresentam um quadro em níveis diversos, conforme a dose de radiação recebida, do tipo de droga quimioterápica adotada e administração. É importante evidenciar que o dentista desempenha um papel indispensável na abordagem multidisciplinar nesse contexto. Objetivo: O presente estudo tem como alvo expor uma revisão de literatura que aborde a laserterapia e a terapia fotodinâmica a PDT, que é a associação de uma fonte de luz com um agente fotosensibilizadorpara morte microbiana *(PDT, do inglês, PhotodynamicTherapy), uma* ferramenta eficiente no tratamento da MO em pacientes oncológicos. Metodologia: Foi feita a leitura e análise de artigos sobre a presente temática. Resultados: A laserterapia propicia a modulação do processo inflamatório, ação analgésica e diminuição antimicrobiana. As alterações mais expressivas ocorreram nos comandos relacionados à dor, mastigação, aparência, deglutição, paladar, fala e salivação. Apesar de relatos da ausência de padronização e diversidade de protocolos, as respostas clínicas entre os grupos foram similares, evitando a evolução da lesão. Para mais, é um método não invasivo e de baixo custo que promove o aprimoramento do sistema odontológico. Conclusão: O uso da laserterapia no processo quimioterápico e radioterápico em pacientes que apresentam mucosite oral é uma ótima alternativa terapêutica.

Palavras-chave: laserterapia;mucosite oral; oncologia; terapêutica.

ABSTRACT

Oral mucositis (OM) is an inflammation of the mucosa, generally associated with the action of chemotherapy drugs or ionizing radiation from chemotherapy-radiotherapy. A significant portion of patients affected by OM have their quality of life affected, mainly due to extreme pain in the region. As therapeutic alternatives, procedures were selected using cryotherapy, low-power laser and construction of radiation fields to protect oral tissues during irradiation. Individuals undergoing radiotherapy or chemotherapy present a condition at different levels, depending on the dose of radiation received and the type of chemotherapy drug administered and administered. It is important to highlight that the dentist plays an indispensable role in the multidisciplinary approach in this context. Objective: The present study aims to present a literature review that addresses laser therapy and aPDT photodynamic therapy as an efficient tool in the treatment of BM in cancer patients. Methodology: Articles on this topic were read and analyzed. Results: Laser therapy provides modulation of the inflammatory process, analgesic action and antimicrobial reduction.The most significant changes occur in commands related to pain, chewing, appearance, swallowing, taste, speech and salivation. Despite reports of the lack of standardization and the diversity of protocols, the clinical responses between the groups were similar, preventing the lesion from progressing. Furthermore, it is a non-invasive and low-cost method that promotes the improvement of the dental system. Conclusion: The use of laser therapy in the chemotherapy and radiotherapy process in patients with oral mucositis is an excellent therapeutic alternative.

Keywords: lasertherapy; oncology; oral mucositis;therapy.

1. INTRODUÇÃO

A mucosite oral (MO) é uma lesão da mucosa que se limita à cavidade oral (MO). Sua ocorrência se deve aos efeitos resultantes da radioterapia e quimioterapia do câncer ou transplante de células hematopoiéticas.A presença de úlceras, descamação, erosões, inflamação da mucosa oral e perda de peso são características clínicas apresentadas, levando a um quadro de dor intensa. As lesões, geralmente, danificam as mucosas julgal e labial no epitélio não ceratinizado. A mucosite é considerada um fator que gera complicações no tratamento antineoplásico, pois é geradora de sintomas como: dor, xerostomia, disgeusia (alteração do paladar) e dificuldades alimentares. A sintomatologia eleva o uso de recursos e os custos do tratamento. (Lai *et al.,* 2021)

O câncer possui uma alta incidência e mortalidade em todo o mundo. Por este motivo, a radioterapia (RT) é uma das principais variantes de tratamento adotadas, no geral, para mais de 50% dos pacientes acometidos poressa patologia, representando opções curativas para tumores em estágio avançado, como no caso de cabeça e câncer de pescoço (CCP) (Kuhn-Dall'Magro*et al.,* 2022)

Atualmente, dentre os inúmeros modelos terapêuticos para a mucosite oral, é importante destacar a laserterapia, que tem como vantagens o restauro tecidual, modulação inflamatória e analgesia. A laserterapia é também conhecida como fotobiomodulação e possui dois efeitos nos tecidos: o primário e o secundário (Saleh; Gonçalves, 2022). De acordo com (Albuquerque, 2019), a utilização do laser de baixa potência aplicado na mucosa oral em indivíduos submetidos á altos níveis de radiação ionizante e medicação quimioterápica, auxilia na prevenção da incidência de mucosite oral, devido o aumento do metabolismo celular.

Portanto, é preciso que a classe odontológica demonstre interesse no aperfeiçoamento desta temática para o alcance do protocolo correto, com a finalidade de evitar que pacientes oncológicos, de cabeça e pescoço, que manifestam uma maior probabilidade de desenvolver mucosite oral durante o tratamento do câncer,

apresentem aumento da dor, tempo elevado de hospitalização, diminuição da nutrição, aumento do risco de óbito e até a interrupção do tratamento por um período.

Diante disso, a respectiva pesquisa teve como objetivos investigar a qualidade de vida dos pacientes com mucosite oral induzida pelos tratamentos antineoplásicos diante da aplicação prévia de laserterapia para uma consequente prevenção e regressão das lesões orais. Discorrer acerca da mucosite oral em pacientes oncológicos, bem como analisar e descrever os benefícios da laserterapia de baixa potência no tratamento da mucosite oral.

2. REFERENCIAL TEÓRICO

2.1 Mucosite oral

A mucosite oral (MO) é uma causa comum advinda do tratamento quimioterápico e/ou radioterápico. As queixas associadas à MO correspondem a presença de dor ao engolir, redução alimentar, aumento do consumo de opioides, além da elevação da necessidade de nutrição parenteral, o que pode causar interrupções indesejadas no RT. Apesar da MO não ter a capacidade de ser inteiramente evitada, inúmeras estratégias de prevenção e tratamento podem auxiliar e reduzir a sua ocorrência, gravidade e duração.(Kuhn-Dall'Magro*et al.,* 2022). Na Figura 1, é observável um caso de MO em um paciente que fez radioterapia (RT) para carcinoma oral, exibindo uma lesão extensa, com eritema periférico e formato irregular, revestida parcialmente por uma pseudomembrana de fibrina e com os lábios e as mucosas orais afetados.

Figura 1 - Mucosite oral severa.



Fonte: LARA (2023).

Existem determinadas classificações com relação ao grau de MO, todavia, as mais usadas são a da Organização Mundial de Saúde (OMS) e a da NationalCancerInstitute (NCI) (Tabela 1). No entanto, além de aspectos clínicos e nutricionais, que a NCI conceitua para efetuar a classificação, a OMS examina critérios objetivos e subjetivos, levando em conta o estado físico e nutricional. A versão mais moderna da escala NCI dispensa avaliação clínica e faz uso de aspectos compatíveis à sintomatologia edieta. (Lara, 2023).

Tabela 1 - Comparação de algumas escalas de mucosite oral (MO).

GRAU	CARACTERÍSTICAS CLÍNICAS		
	OMS	NCI	RTOG
0	Não há anormalidade detectada.	Ausência de Mucosite Oral.	Sem alteração
1	Presença de eritema; sem tratamento específico.	Úlceras indolores, eritema ou dor leve na ausência de úlceras.	Irritação ou leve dor. não necessita de analgésico.
2	Quadro doloroso; não necessita de analgésicos; paciente com dificuldade na alimentação.	Presença de eritema doloroso, edema ou úlceras; sem dificuldades na alimentação ou deglutição.	Presença de mucosite; dor moderada; Necessita analgésico.
3	Presença de ulceração dolorosa; necessita o uso de analgésicos; impossibilita a alimentação.	Presença de eritema doloroso, edema ou úlceras; há sangramento; necessidade de alimentação parenteral.	Presença de Ulceração; Dor intensa; Necessidade de narcóticos.
4	Presença de necrose; alimentação parenteral.	Presença de ulceração grave; sangramento espontâneo; necessidade de nutrição parenteral ou intubação profilática.	Presença de ulceração; Hemorragia; Necrose.
5		Óbito relacionado à toxicidade.	

Fonte: Alves (2021).

Na *1ª*fase, o estágio inicial, começa com a exposição a mecanismos anticancerígenos e tem como características os danos no DNA, uma instabilidade entre a linhagem das espécies reativas de oxigênio e a resposta imune inata, onde ocorre uma piora na qualidade de vida do paciente. (Lara, 2023).A progressão da mucosite depende do tratamento antineoplásico, dose, quantidade de ciclos e características de cada paciente. Os fatores de risco, geralmente, são a idade avançada e predisposição genética.

Em relação a técnicas terapêuticas para a prevenção ou tratamento da MO, ainda há uma certa limitação de opções. Um medicamento bastante utilizado atualmente é a palifermina, sendo o único medicamento adotado pela Agência Médica Europeia (EMA) para ação preventiva de mucosite oral em pacientes submetidos ao transplante de medula. A palifermina ativa a proliferação celular, atuando para que a reparação tecidual ocorra rapidamente após a quimioterapia e/ou radioterapia.

No*2º estágio*, as causas da mucosite oral (MO) ocorrem em consequência de uma sequência de acontecimentos patológicos. Estes se dividem em cinco estágios até a estruturação da lesão: (I) Antes do paciente receber o tratamento a quimioterapia e/ou radioterapia o tecido se encontra sadio;(II) Fase de início da mucosite e resposta à lesão primária, oriundas dos danos causados pelos tratamentos que induzem a apoptose celular e liberação de DAMP'S (padrões associados a danos);(III) Aumento dos sinais de lesão teciduais; (IV).Ocorre a fissura do tecido submucoso e a formação de úlceras, causando dor e desconforto ao indivíduo; e (V)Reepitelisação tecidual devido a estimulação da matriz extracelular da submucosa.(Saleh; Gonçalves, 2022). Na imagem seguinte (Figura 2), é possível verificar imagens da característica clínica em distintos graus de MO:

Figura 2 - Aspecto clínico da mucosite oral de acordo com a OMS.

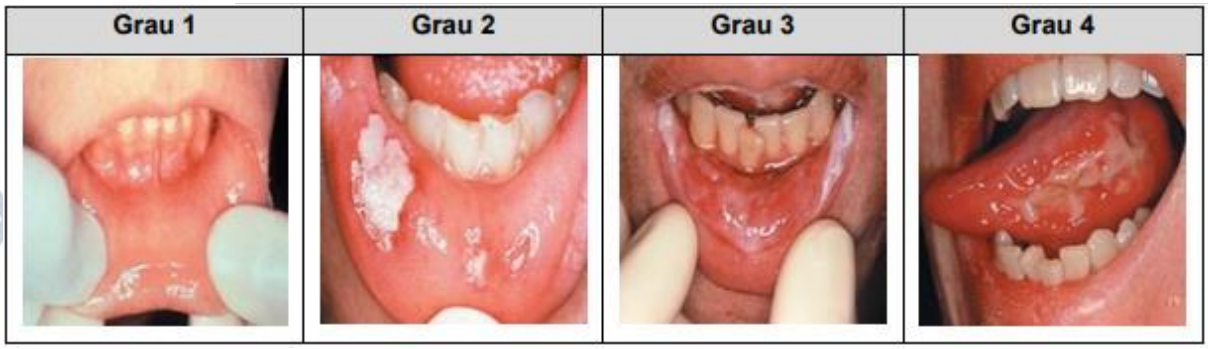

Fonte: LARA (2023).

Inicialmente, o laser opera através da transferência de energia fotônica para um alvo celular, e assim, no intuito de afetar o metabolismo das organelas intracelulares, mas especificamente, esses alvos primários são as mitocôndrias,gerando uma elevação da atividade da cadeia respiratória transportadora de elétrons, resultando em um aumento na produção de ATP e óxido nítrico (NO). Comisto, induzindo efeitos complexos refletidos no processo de expressão gênica, originando variadas modificações benéficas ao metabolismo das células, captando seletivamente citocinas pró-inflamatórias, inibindo a atividade da COX-, aumentando a produção de pró-colágeno e fatores de crescimento. Fatores benéficos como o aumento na motilidade celular e na taxa de divisão, promovendo a resolução da ferida. Bem como, a contenção acentuada da nocicepção decorrente à supressão de mediadores inflamatórios agudos agregados ao aumento da ação axonal.(Cronshaw*et al.,* 2020)**.**

2.2 Câncer

Câncer é um termo atrelado á mais de 100 distintos tipos de patologias malignas que têm em comum o crescimento celular anormal, de maneira descontrolada e de comportamento agressivo, gerando novos tumores com função de invadir tecidos adjacentes ou até distantes da origem do tumor (metástases). As metodologias de tratamento dos tumores malignos mais frequentemente utilizadas são a cirurgia, radioterapia, quimioterapia, transplante de medula óssea, imunoterapia e terapia alvo. A atuação da radioterapia e quimioterapia não ocorre especificamente no tecido que sofreu alteração maligna, mas também nas células normais. Em consequência disso, ocorrem efeitos colaterais (na cavidade oral, por exemplo) e dentre as inúmeras complicações relacionadas, destaca-se a mucosite oral. (Santos, 2022)

2.3 Quimioterapia e radioterapia

A radioterapia é um dos tratamentos mais adotadosem casos de câncer oral e de cabeça e pescoço. A depender da localização tumoral, a irradiação consequente

deste mecanismo, pode abranger a mucosa oral e as glândulas salivares. A radioterapia de feixe externo éregularmente utilizada, onde, através de uma máquina que produz radiação gera um feixe de raio x, feixe de prótons ou um método chamado de radioterapia modulada de intensidade ao corpo do paciente. Quando se trata da radioterapia de feixe interno (braquiterapia), o processo de radiação é realizado por meio de substâncias radioativas que entram em contato direto ou próximo da localização do tumor com o objetivo de destruí-lo. Constantemente pacientes que são submetidos à radioterapia desenvolvem a cárie por radiação, e com isso, é indispensável a avaliação odontológica realizada por um profissional com experiência na área de oncologia para garantir a saúde bucal e a completude dos tecidos locais. (Alves, 2021)

Ainda de acordo com (Alves, 2021), a quimioterapia tem como foco principal abolir as células cancerígenas, masgrande parte dos agentes quimioterápicos não atuam de forma seletiva, causado danos tanto as células malignas quanto as sadias, o que acaba afetando a saúde do paciente devido os efeitos adversos observados em outros órgãos. Os quimioterápicos utilizados nessa terapêutica, como exemplo, 5-Fluorouracil, metotrexato, cisplatina, trazem consigo efeitos tóxicos para as mucosas, auxiliando no progresso de lesões como a mucosite oral (MO). As drogas empregadas no tratamento variam entre dose única ou uma combinação de distintos tipos de medicamentos, e comumente causam efeitos deletérios permanentes ou não que variam entre náusea, cansaço, vômito, queda capilar, xerostomia, lesões na mucosa, dentre outros.

2.4 Laserterapia

A palavra LASER é o acrônimo de Light Amplification by Stimulated Emission of Radiation, traduzida por Amplificação da Luz por Emissão Estimulada de Radiação. A luz laser tem particularidades como: (I) Monocromaticidade: tem somente um comprimento de onda, representado pela letra lambda (λ); e somente uma cor; (II) Coerência: todas as ondas têm um alto grau de coerência entre as cristas e vales; (III) Paralelismo: o que caracteriza a mesma direcionalidade, propaga-se em uma mesma direção (SIMUNOVIC, 2000).

Os lasers são divididos em duas classes, de acordo com o efeito proporcionado nos tecidos biológicos, lasers de alta potência e de baixa potência (SIMÕES, 2008).

Os lasers de baixa potência estão relacionados aos efeitos da conversão de energia absorvida pelos fotorreceptores celulares (KARU, 1999).

A LT de baixa potência (Low-Level Laser Therapy – LT) tem expressado um grande número de efeitos biologicamente benéficos desde seu desenvolvimento há mais de 50 anos, sendo seus efeitos terapêuticos com diferentes comprimentos de onda no espectro do vermelho ao infravermelho e doses amplamente estudados. (KUJAWA et al, 2004). Quando a luz laser de baixa intensidade incide sobre um tecido biológico, há interações primárias entre a luz e o tecido. São chamadas de reações não térmicas (SIMUNOVIC, 2000): (I) Reflexão: parte da luz é refletida; (II) Transmissão: parte é transmitida ao tecido; (III) Espalhamento ou difusão: parte da luz é espalhada ou difundida dentro do tecido; (IV) Absorção: uma quantidade de luz é absorvida e convertida em diferentes formas de energia.

A terapia com laser tem sido administrada com o objetivo de promover melhor resolução de processos inflamatórios, redução da dor, evitar a ocorrência de edema, bem como, preservar tecidos e nervos adjacentes ao local da injúria. Tais efeitos podem ser alcançados através de comprimentos de onda entre 600 e 1000nm e potências de 1mW a 5W/cm^2.

O LASER para tratamento curativo existe uma grande variação de doses que têm sido testadas, desde bem baixas, em torno de 1J/cm², a doses moderadas em torno de 24J/cm² e será aplicado de forma pontual distribuídas nas áreas acometidas com eritema, edema, pseudomembrana e lesões ulcerativas. A frequência de aplicação é indicada de acordo com a gravidade das lesões.

2.5 Estudos e métodos alternativos

Estudos e métodos excepcionais com ação preventiva (função anti-inflamatória e de reparação tecidual) vêm sendo abordados. Dentre esses podemos citar: a crioterapia; bochecho com clorexidina; as citocinas; e os agentes anti-inflamatórios, antissépticos e antimicrobianos. No entanto, ainda, não se obtiveram resultados convincentes, o que requer mais análises sobre essas alternativas. (Albuquerque, 2019)

2.6 Acompanhamento nutricional

A MO é uma patologia bastante dolorosa devido ás lesões ulcerativas. O desconforto e a dor implicam na dificuldade e impossibilidade dos pacientes de se alimentarem e, diante disto, à desnutrição, perda de peso ediminuição da qualidade de vida estão presentes no cotidiano desses indivíduos acometidos. Alterações alimentares são importantes e devem ser realizadas para prevenir as lesões e dores causadas pela MO. Os pacientes devem evitar consumir alimentos que causam irritação na mucosa. Em vários casos, a dieta líquida é recomendada. Quando o paciente se encontra em ambiente hospitalar e apresenta perda significativa de peso, a nutrição via parenteral é bastante recomendada. Vale salientar, que é importante o elo entre

o paciente e a equipe multidisciplinar e, neste critério, é essencial a contribuição de um profissional nutricionista. (Abreu, 2019)

2.7 O papel do cirurgião-dentista

Inicialmente, os pacientes são orientados em relação à importância da manutenção de sua higienização bucal para se prevenir e controlar a mucosite oral e demais manifestações bucais que também podem surgir neste período. É oportuno ressaltar que o papel do cirurgião-dentista, que vai além da UTI, é de suma importância para o bem estar do paciente, pois os tratamentos oncológicos se baseiam em terapia, prevenção e consulta, colaborando em um tratamento de excelência. Além de que é importante consultar um cirurgiãodentista antes de iniciar o tratamento.

Compete salientar a relevância do conhecimento acerca do emprego do laser de baixa potência nesses pacientes, porque vem sendo a terapia mais eficaz para a reparação tecidual, analgesia e para evitar o surgimento de mucosite oral, quando empregado corretamente. (Albuquerque, 2019).

Com isto, Todavia, o dentista cumpre um papel indispensável na abordagem multidisciplinar para o tratamento do paciente com câncer, prestando uma adequada preparação da cavidade oral do paciente para enfrentamento do tratamento oncológico, eliminando patologias da cavidade oral, reduzindo sequelas e sendo agente promotor de melhores resultados ao longo do tratamento.

3. METODOLOGIA

Plataformas digitais utilizadas	*Google Acadêmico,Scielo*, *Science Direct* e *PubMeb*
Tipo de pesquisa	Revisão de literatura
Critérios de inclusão	15 trabalhos que se tratavam da temática abordada (5 trabalhos de conclusão de curso, 8 artigos publicados em periódicos de odontologia, 1 relatório de estágio e 1 monografia)
Critérios de exclusão	Dos 25 resultados, dez foram descartados após lida na íntegra, por fugirem do tema ou não serem tão relevantes para o mesmo.
Idioma das palavras-chave	Português e inglês
Palavras-chave utilizadas	“oncologia” + “laserterapia” + “mucosite oral”; “mucosite oral” + “laserterapia”; “laserterapia” + “terapêutica”; “mucosite oral” + “oncologia” + “terapêutica”.
Idioma dos artigos utilizados	Os resultados estavam em português e inglês

3.1 CRONOGRAMA

Atividades	**Mar**	**Abr**	**Mai**	**Jun**	**Jul**	**Ago**	**Set**	**Out**	**Nov**

Pesquisa do tema		x							
Pesquisa Bibliográfica		x						x	
Coleta de Dados			x					x	
Apresentação e discussão dos dados			x				x	x	
Elaboração do trabalho			x	x			x	x	x
Entrega do trabalho									x

4. RESULTADOS E DISCUSSÃO

A mucosite oral (MO) é uma condição que causa debilidade para os pacientes submetidos à quimioterapia e/ou radioterapia oncológica na região de cabeça e pescoço (CCP). Daqueles sujeitos à quimioterapia, cerca de 40% desenvolverão MO em algum período do tratamento, o que normalmente ocorre após 5 a 7 dias do início da intervenção medicamentosa. Para aqueles que realizam a terapêutica quimioterápica e radioterápica, esse percentual tende a aumentar para aproximadamente 90–100%. Existe uma complexidade e dinamismo na patogenia da MO, onde, tanto a mucosite causada por radiação ouquimioterapia são iniciadas pela apoptose das células epiteliais basaisadvindos de danos celulares induzidos por radicais livres e fatores inflamatórios. Esses danos estimulam citocinas pró-inflamatórias, como exemplo, a *interleucina-6* (*IL-6*). Conforme estes sinais vão avançando e a condição progride, a proliferação epitelial é limitada graças à perda da função de renovação e consequentemente, os sinais iniciais da doença são sentidos pelos pacientes, como as ulcerações e o eritema. Em seguida, revisões intensas de ensaios clínicos envolvendo distintas técnicas para o tratamento da mucosite oral, inúmeras organizações internacionais

publicaram as suas recomendações para o tratamento da mucosite oral. Inclui-se nestes requisitos: a Rede Nacional Compreensiva de Câncer (NCCN), Sociedade Europeia de Oncologia Médica (ESMO), o Grupo de Estudo de Mucosite da Associação Multinacional de Cuidados de Suporte em Câncer/Sociedade Internacional de Oncologia Oral (MASCC/ISOO) e também a Sociedade Europeia de Enfermagem Oncológica (EONS). Apesar dos esforços consideráveis, há pouco a oferecer aos pacientes com mucosite oral, e os medicamentos utilizados no seu tratamento permanecem geralmente apenas paliativos. (Colella*et al.,* 2023)

Em onze estudos realizados com 328 animais e 336 sujeitos publicados entre 2002 e 2022, os resultados obtidos indicam que o LED apresentaviabilidade e segurança, sendo eficiente naredução da inflamação, gravidade e requisitos de prescrição de analgésicos e anti-inflamatórios,naaceleraçãoda cicatrização de feridas,para prevenir a MO e controlar ador. (Lara, 2023). A prevenção e o tratamento da MO também foram favoráveis à PBMT em grande parte das análises, com diminuiçãosignificativa na gravidade da MO. Sendo maioria dos estudos apresentando confiança moderada. (Vieira *et al.,* 2023)

Conforme relata Sánchez-martos; Lamdaoui; Arias-herrera (2023), foram pesquisados 296 registros de novembro de 2021 a fevereiro de 2022, por meio dos dados de 759 pacientes que receberam radioquimioterapia. Esses estudos usaramdiversas classificações para MO (WHO, RTOF/EORTC, NCI), qualidade de vida (EORTC QLQ-C30 e dor (VAS), UW-QOL (v4), FACT-HN). O protocolo terapêutico da PBM utilizou cinco lasers distintos (GaAlAs, InGaAlP, He-Ne, laser de diodo, sonda LED vermelha e IR próximo) com comprimentos de onda que variaram de 632,8nm a 850nm. A observação da dor teve como base substancialmente na escala visual analógica (EVA). O PBM profilático foi satisfatório, devido a redução na incidência de graus 3-4 e grau médio geral de MO durante o percursoda quimioradioterapiaquando comparado ao grupo controle. Por outra perspectiva, quando o PBM foi empregado para finalidadeterapêutica, reduziu a duração mediana da MO em comparação com o braço placebo.

A laserterapia tem influência significativa na melhora da qualidade de vida dos pacientes em tratamento com radioterapia e/ou quimioterapia que apresentam mucosite, uma vez que, além de acelerar a proliferação celular e conseqüentemente a

cicatrização das lesões, ainda auxilia significativamente no tratamento da xerostomia, fator predisponente ao aparecimento das lesões de mucosite oral.

As estatísticas de doenças oncológicas continuam a progredir. Aliado aos avanços tecnológicos, aos novos recursos de diagnóstico e tratamento, está o cuidado multiprofissional e humanizado que acolhe as individualidades de cada paciente, auxiliando-o a viver mais e melhor. A intervenção odontológica evidencia uma otimização do tratamento antineoplásico, evitando interrupções e contribuindo para melhor qualidade de vida dos indivíduos.

5. CONCLUSÃO

A mucosite oral (MO) é uma patologia debilitante para o paciente oncológico, estando associada à dor, ao comprometimento do estado nutricional, impacto na qualidade de vida, risco de infecção, modificações no tratamento oncológico e alto custo econômico. A MO ainda é um grande desafio para a oncologia, portanto, mais estudos são necessários para alcançarmos tratamentos cada vez mais eficazes, visto que, as urgências e oportunidades para o desenvolvimento de intervenções hábeis e personalizadas para a MO provavelmente aumentarão e perdurarão no futuro próximo.

Para isto, a exclusão de fatores de risco, adoção dos hábitos de higiene oral, presença de uma equipe interdisciplinar e consultas regulares ao dentista devem ser prioridade. Uma melhor compreensão da fisiopatologia da mucositetambém é indispensável no desenvolvimento e teste de novos medicamentos baseados em ferramentas para essa condição. Conclui-se, que é necessária a adoção de medidas preventivas e terapêuticaspara uma melhora na qualidade de vida e tratamento continuado dos pacientes.

REFERÊNCIAS

ABREU, Catarina Costa. Mucosite oral induzida por quimioterapia e/ou radioterapia. 2019.

ALBUQUERQUE, Kalyne Borges de. **Laserterapia de baixa potência em mucosite oral.**2019.

ALVES, CliciaZyelle Fróes. Laserterapia na prevenção e tratamento da mucosite oral em pacientes oncológicos: revisão de literatura. 2021.

COLELLA, Giuseppe et al. Interventions for the Prevention of Oral Mucositis in Patients Receiving Cancer Treatment: Evidence from Randomised Controlled Trials. **Current Oncology**, v. 30, n. 1, p. 967-980, 2023.

CRONSHAW, Mark et al. Photobiomodulation and oral mucositis: a systematic review. **Dentistry journal**, v. 8, n. 3, p. 87, 2020.

ELAD, Sharon et al. The broadening scope of oral mucositis and oral ulcerative mucosal toxicities of anticancer therapies. **CA: a cancer journal for clinicians**, v. 72, n. 1, p. 57-77, 2022.

KUHN-DALL'MAGRO, Alessandra et al. Low-level laser therapy in the management of oral mucositis induced by radiotherapy: a randomized double-blind clinical trial. **The Journal of Contemporary Dental Practice**, v. 23, n. 1, p. 31-36, 2022.

LAI, Chih-Chin et al. Effectiveness of low level laser therapy versus cryotherapy in cancer patients with oral mucositis: Systematic review and network meta-analysis. **Critical reviews in oncology/hematolo**gy, v. 160, p. 103276, 2021.

LARA, Amanda Collaziol. Diodos emissores de luz no manejo da mucosite oral induzida por tratamentos antineoplásicos: uma revisão sistemática. 2023.

MELO, Wallacy Watson Pereira et al. Effects of photobiomodulation on oral mucositis: visualization and analysis of knowledge. **Life**, v. 12, n. 11, p. 1940, 2022.

SALEH, Salwa Hassan; GONÇALVES, Juliana de Lucca Costa. **Laserterapia no tratamento da mucosite oral em pacientes oncológicos.** 2022.

SÁNCHEZ-MARTOS, Rebeca; LAMDAOUI, Wissal; ARIAS-HERRERA, Santiago. Therapeutic Outcomes of Photobiomodulation in Cancer Treatment-induced Oral Mucositis: A Systematic Review. **Journal of Clinical and Experimental Dentistry**, v. 15, n. 9, p. e749, 2023.

SANTOS, Kênnia Pereira Marinho dos. **A importância da laserterapia na prevenção da mucosite oral em pacientes oncológicos: uma revisão sistemática.**2022.

VIEIRA NASCIMENTO, Matheus et al. Management of Cancer Therapy-Induced Oral Mucositis Using Photobiomodulation Therapy: An Overview of Systematic Reviews. **Photobiomodulation, Photomedicine, and Laser Surgery**, v. 41, n. 10, p. 513-538, 2023.

ZAGATO, Maria Luiza Gaspar. 2021. **Uso da laserterapia no tratamento da mucosite oral em pacientes oncológicos: revisão de literatura.** Trabalho de Conclusão de Curso (Graduação em Odontologia) - Centro Universitário Sagrado Coração - UNISAGRADO - Bauru – SP.