FACULDADE REBOUÇAS
BACHARELADO EM ODONTOLOGIA

MANEJO ODONTOLÓGICO PRÉVIO A RADIOTERAPIA NA REGIÃO DE CABEÇA E PESCOÇO: RELATO DE CASO

DAINA SOUZA JERONIMO DA COSTA
VIVIANE DOS SANTOS RODRIGUES MASCARENHAS

Campina Grande – PB

2024

DAINA SOUZA JERONIMO DA COSTA
VIVIANE DOS SANTOS RODRIGUES MASCARENHAS

MANEJO ODONTOLÓGICO PRÉVIO A RADIOTERAPIA EM CABEÇA E PESCOÇO: RELATO DE CASO

Trabalho de conclusão de curso na modalidade artigo científico, apresentado como requisito para obtenção do título de Bacharel em Odontologia da Faculdade Rebouças.

Orientadora: Prof.ª Dr.ª Mara Luana Batista Severo

Campina Grande – PB

2024

FACULDADE REBOUÇAS®
DE CAMPINA GRANDE

DAINA SOUZA JERONIMO DA COSTA
VIVIANE DOS SANTOS RODRIGUES MASCARENHAS

MANEJO ODONTOLÓGICO PRÉVIO A RADIOTERAPIA NA REGIÃO DE CABEÇA E PESCOÇO: RELATO DE CASO

Trabalho de Conclusão de Curso na modalidade *Artigo Cientifico*, apresentado como requisito para obtenção do título de Bacharéis em Odontologia pela Faculdade Rebouças.

DATA DA AVALIAÇÃO: 28 de maio de 2024.

BANCA EXAMINADORA:

Mara Luana Batista Severo
Profª. Drª. Mara Luana Batista Severo
(Orientadora - Faculdade Rebouças)

Christany Rodrigues Ferreira
Profª. Ma. Christany Rodrigues Ferreira
(Examinadora Interna - Faculdade Rebouças)

Tony Santos Peixoto
Prof. Me. Tony Santos Peixoto
(Examinador Interno - Faculdade Rebouças)

AGRADECIMENTOS

Agradecemos primeiramente a Deus por nos proporcionar esta oportunidade de desenvolver e aprimorar o talento que Ele nos concedeu como futuras profissionais na área da saúde bucal;

Agradecemos aos nossos familiares e amigos por todo o apoio, compreensão, incentivo e participação ativa nessa caminhada;

Agradecemos a nossa banca examinadora composta pelos mentores deste projeto de extensão e que sem a determinação deles, o projeto não teria sido efetivado;

Agradecemos a nossa professora e orientadora Drª Mara Luana Batista Severo pela paciência, entusiasmo, dedicação e experiência, transmitidos de forma singela e carinhosa, nos ajudando a compreender e a desenvolver esta etapa da realização deste trabalho de conclusão de forma mais branda;

Agradecemos aos coordenadores, professores e secretariado do curso de odontologia por todo cuidado e empenho para atender as nossas solicitações e sempre buscarem o melhor para nosso crescimento;

Agradecemos aos nossos amigos e colegas de turma que durante estes 05 anos de curso, mediante choros e alegrias, discussões e consensos pudemos nos tornar fortes e alheios a muitas tormentas;

Agradecemos as nossas queridas técnicas em saúde bucal, que nos auxiliaram em nossas clínicas com muita dedicação e zelo; e

Agradecemos aos nossos pacientes, pois sem eles não poderíamos lograr o êxito almejado durante o curso.

Manejo odontológico prévio à radioterapia na região de cabeça e pescoço: relato de caso

Daina Souza Jerônimo da Costa [1]
Viviane dos Santos Rodrigues de Mascarenhas [2]
Orientador(a): Drª Mara Luana Batista Severo

RESUMO

A incidência de câncer de cabeça e pescoço, pode ser considerado um grande problema de saúde global. O Instituto Nacional de Câncer (INCA) estimou para cada ano do triênio entre 2023 à 2025 a incidência de 39.550 novos casos. Para Gomes et al (2003), os tumores quando diagnosticados tardiamente necessitam de cirurgia associada a radioterapia (RT) e/ou quimioterapia. Este trabalho teve como objetivo relatar o caso clínico de uma paciente diagnosticada com Adenocarcinoma Mucinoso Invasivo metastático em pele da face, que foi encaminhada para tratamento odontológico prévio à RT na região da cabeça e pescoço. O diagnóstico e as abordagens terapêuticas odontológicas instituídas foram realizados com base nos achados da literatura, com o intuito de minimizar as possíveis complicações na cavidade bucal durante e após a oncoterapia. Trata-se do relato de caso de uma paciente atendida na clínica Oralis da Faculdade Rebouças em Campina Grande-PB. Para o levantamento bibliográfico, foram realizadas consultas nas bases de dados da Biblioteca Virtual em Saúde (BVS), Medical Literature Analysis (PUBMED) e SCIELO, com os seguintes critérios de inclusão: estudos publicados no período de 2000 à 2024. Paciente, sexo feminino, 41 anos, fumante há mais de 10 anos, foi recebida na clínica escola da Faculdade Rebouças em Campina Grande, sendo encaminhada para adequação do meio bucal, conduta indicada no pré-tratamento oncológico. Identificamos nas pesquisas selecionadas, que as condutas voltadas para orientações sobre a importância da higiene bucal e a realização das exodontias prévias ao tratamento com RT, estiveram mais presentes.

Palavras-chave: radioterapia, neoplasia oral, osteoradionecrose

ABSTRACT

The incidence of head and neck cancer can be considered a major global health problem. The National Cancer Institute (INCA) estimated the incidence of 39,550 new cases for each year of the three-year period between 2023 and 2025. According to Gomes et al (2003), tumors, when diagnosed late, require surgery associated with radiotherapy (RT) and/or chemotherapy. The objective of this study was to report the clinical case of a patient diagnosed with metastatic invasive mucinous adenocarcinoma lesions in the skin of the face, who were referred for dental treatment prior to RT in the head and neck region. The diagnosis and the dental therapeutic approaches were made based on the findings in the literature, with the aim of minimizing possible

complications in the oral cavity during and after oncotherapy. This is the case report of a patient treated at the Oralis clinic of Faculdade Rebouças in Campina Grande-PB. For the bibliographic survey consultations were carried out in the databases of the Virtual Health Library (VHL), Medical Literature Analysis (PUBMED) and SCIELO, with the following inclusion criteria: studies published in the period from 2000 to 2024. A 41-year-old female patient, who had been a smoker for more than 10 years, was received at the school clinic of Faculdade Rebouças in Campina Grande, where she was referred for the adequacy of the oral environment, a conduct indicated in the pre-treatment of cancer. In the selected researches, we identified that the conducts focused on guidance on the importance of oral hygiene and the performance of tooth extractions prior to RT treatment were more present.

Keywords: radiotherapy, oral neoplasia, osteoradionecrosis

1 INTRODUÇÃO

A incidência de câncer de cabeça e pescoço, está aumentando gradativamente, ao ponto de ser considerado um grande problema de saúde global. O Instituto Nacional de Câncer (INCA) estimou para cada ano do triênio entre 2023 à 2025 a incidência de 39.550 novos casos, incluindo nessa soma os que acometem a cavidade oral, tireoide e laringe. Destes, cerca de 15.100 novos casos são apenas de câncer da cavidade oral, sendo os mais comuns, o carcinoma epidermóide (CE) ou espinocelular, correspondendo a mais de 95% das neoplasias malignas dessa região (INCA, 2023; Pereira *et al.,* 2012).

Esses cânceres podem ainda atingir os seios da face, glândulas salivares e linfonodos localizados no pescoço. É importante ressaltar que esse número é maior, uma vez que, muitos casos de neoplasias na região oral e maxilofacial são subnotificados em virtude do diagnóstico tardio dessas lesões e a ocorrência de metástases (INCA, 2023).

Quando as lesões metastáticas atingem a região da cabeça e do pescoço, condição considerada rara, vêm gerando insucesso nas estratégias de tratamento, principalmente devido a reincidência loco regional ou devido ao comprometimento metastático em linfonodos cervicais. Tais lesões podem ter as mais variadas origens do tumor primário como: mama, pulmão, intestino, estômago, próstata, dentre outros. Estes órgãos, por serem formados por células epiteliais glandulares secretoras,

geralmente desenvolvem neoplasias malignas denominadas de adenocarcinomas (Scutti *et al.,* 2016).

Os adenocarcinomas são normalmente, um tipo de neoplasia maligna de agressividade elevada, pois possuem alta capacidade infiltrativa e por isso, muitos são denominados adenocarcinomas mucinosos invasivos (ACMI). Os ACMI's tendem a produzir metástases à distância de forma precoce, sendo a região da pele da face, cavidade bucal e osso maxilares, regiões frequentes para tal ação. A remoção cirúrgica é também bastante difícil, e por este motivo o prognóstico costuma ser desfavorável (Nahas *et al.,* 2004).

Nesses casos, além da remoção cirúrgica, o tratamento adjuvante com a utilização da radioterapia (RT) na região dessas lesões é considerada mandatória, com o intuito de evitar a reincidiva, pois devido ao seu padrão infiltrativo, muitas vezes é difícil conseguir uma ressecção cirúrgica satisfatória do tumor (Galbiatti *et al.,* 2013).

A RT utiliza radiações ionizantes, eletromagnética ou corpuscular, capazes de interagir com os tecidos e causar hipóxia, redução de suprimento sanguíneo, necrose e suscetibilidade para infecções locais e sistêmicas. A RT é um tratamento que afeta não apenas as células malignas, mas também os tecidos saudáveis situados ao redor da neoplasia maligna, logo, os efeitos colaterais geralmente se desenvolvem durante e após o tratamento oncológico, na forma de lesões orais e alterações sistêmicas, como infecções secundárias (Gomes *et al.,* 2003).

Os efeitos adversos estão mais relacionados ao tipo, localização do tumor bem como em relação a condição da saúde bucal e sistêmica prévia ao tratamento oncológico. Sendo assim, a utilização dos protocolos na terapia oncológica, que incluem a avaliação odontológica, quando iniciados precocemente podem promover a diminuição desses efeitos durante e após as sessões de RT (Sasada *et al.,* 2015).

As complicações bucais da RT podem ser agudas ou tardias. Quanto maior a dose e a quantidade de sessões, maiores são os efeitos adversos dessa terapia. A xerostomia, mucosite, disgeusia, candidose oral, trismo, cárie por radiação e osteorradionecrose, são as alterações mais observadas nos pacientes submetidos a RT na região da cabeça e pescoço. Nesse sentido, enfatiza-se o importante papel do

cirurgião dentista na prevenção e tratamento destas complicações bucais. Uma avaliação odontológica detalhada e criteriosa com a utilização de diretrizes de manejo odontológico aplicáveis no contexto clínico antes, durante e após a RT, deve ser realizada previamente, para minimizar ou até mesmo evitar o desenvolvimento de tais complicações orais (Chicaiza *et al.,* 2022).

Este trabalho teve como objetivo relatar o caso clínico de uma paciente diagnosticada com Adenocarcinoma Mucinoso Invasivo metastático em pele da face, que foi encaminhada para tratamento odontológico prévio à RT na região da cabeça e pescoço e discutir a importância da consulta prévia com o cirurgião dentista para minimizar os agravos provocados pela oncoterapia, através de uma revisão integrativa. O diagnóstico e as abordagens terapêuticas odontológicas instituídas foram realizados com base nos achados da literatura.

2 FUNDAMENTAÇÃO TEÓRICA

2.1 Adenocarcinomas mucinosos invasivos com metástase cutânea

O adenocarcinoma mucinoso invasivo (ACMI) é uma rara neoplasia maligna que surge em células produtoras de mucina (glicoproteína). Elas podem ser encontradas em muitas regiões do corpo, como o trato gastrointestinal, mama, pulmão, próstata, bexiga, entre outros. Quando ocorre a manifestação cutânea do ACMI, o estágio da neoplasia já está avançado e com metástase (Nahas *et al.,* 2004).

Uma pesquisa feita em 2002 conseguiu identificar nas mulheres, que os tumores de mama são os que mais provocam metástases cutâneas com 63,19%, seguidos de intestino grosso 10,14% e pulmão 4,16%. Já nos homens o pulmão vem em primeiro lugar com 33,84%, seguidos do estomago 12,3% e laringe 7,69% (Souza *et al.,* 2023).

A taxa de sobrevivência para pessoas com esse tipo de câncer varia, dependendo de onde o câncer cresce e o quanto ele progride antes de ser diagnosticado pois, quando a metástase cutânea é identificada, na maioria das vezes, o paciente já tem o diagnóstico de neoplasia maligna (Nahas *et al.,* 2004).

Algumas células de tumores primários de ACMI acabam tendo uma predileção por locais cutâneos para desenvolvimento da metástase; por exemplo: as lesões cutâneas em couro cabeludo, face e cabeça estão mais associadas a tumores primários em mama, pulmão, rim e carcinoma epidermóide de cabeça e pescoço. Já as lesões cutâneas em tórax anterior estão mais associadas aos turmores primários em mama, pulmão e melanoma. As lesões cutâneas quando surgem no abdome estão mais associadas a tumores primários de cólon, estômago, pulmão e ovário; as da região umbilical, a tumores em estômago, pâncreas, cólon, ovários, rim e mama e por último, as lesões cutâneas em pelve estão mais associadas a tumores em cólon e bexiga (Souza *et al.,* 2023). Sendo assim, devido a variedade de localização do tumor primário, a busca pela sua origem tende a ser onerosa (Nahas *et al.,* 2004).

2.2 Radioterapia **região da cabeça e pescoço**

Os tratamentos para neoplasias são feitos a partir de três abordagens: cirurgia, radioterapia e/ou quimioterapia. O uso da RT está indicado na paliação dos sintomas agudos e nos casos de tumores localmente avançados e metastáticos, tendo a metástase em pele uma das indicações. O seu uso após a ressecção cirúrgica reduz significativamente a recorrência local (Girardi, 2022).

A RT possui como mecanismo de ação as radiações ionizantes (raios-x, por exemplo), eletromagnética ou corpuscular, capazes de interagir com os tecidos, nos casos de neoplasias malignas provocando danos no DNA da célula, impedindo sua replicação e até mesmo provocando sua destruição por necrose celular e tecidual. Contudo, além das células malignas, as saudáveis também são atingidas, pois não é seletivo (Rolim *et al.,* 2011).

As elevadas doses da radiação podem causar hipóxia, redução de suprimento sanguíneo, necrose e suscetibilidade para infecções. A RT promove obliteração da microcirculação, alterando assim as funções químicas, físicas e biológicas das células. Dessa forma os efeitos colaterais e a capacidade de reparo, de oxigenação e redistribuição vão depender da capacidade biológica de resposta de cada indivíduo. Logo, os efeitos adversos estão relacionados ao tipo e localização do tumor bem como em relação a condição da saúde bucal e sistêmica prévia ao tratamento oncológico (Rolim *et al.,* 2011).

Sendo assim, a utilização dos protocolos na terapia oncológica, que inclui a avaliação odontológica, quando iniciada precocemente podem promover a diminuição desses efeitos durante e após as sessões de radioterapia (Sasada *et al.,* 2015).

2.3 Consequências da RT na região da cavidade bucal e ossos maxilares

Quando realizada em região de cabeça e pescoço, a RT causa inúmeras sequelas ao paciente, afetando o sistema estomatognático com repercussões sistêmicas importantes. No quadro 01, estão elencadas as complicações mais presentes e sua classificação de acordo com o início dos sintomas, sendo considerada **aguda**, quando ocorrem por volta de 7 à 14 dias do início do tratamento ou **tardia** quando os sintomas ocorrem após o término do tratamento, variando a partir de 3 meses à 2 anos ou mais (Rolim *et al.,* 2011).

Quadro-01 Início dos sintomas das complicações orais provocadas pela RT

COMPLICAÇÕES PROVOCADAS PELA RT	INICIO DOS SINTOMAS
Mucosite	Agudo
Xerostomia	Agudo
Disgeusia	Agudo
Sangramento gengival	Agudo
Candidiase oral	Agudo
Trismo	Tardio
Edema da face e do pescoço	Tardio
Necrose de cartilagem	Tardio
Cárie por radiação	Tardio
Osteorradionecrose	Tardio
Fibrose tecidual	Tardio
Injúrias ao tecido pulpar	Tardio

Algumas manifestações acima, estão mais presentes em relação a outras, como por exemplo a mucosite e a xerostomia. A mucosite é caracterizada por uma descamação da mucosa com presença de eritema, pseudomembrana, ulceração e dor intensa. Já a xerostomia é caracterizada pela diminuição da produção salivar, o que acaba corroborando para o surgimento de infecções fúngicas como é o caso da candidíase oral, pois devido a diminuição da produção da saliva, o meio bucal torna-

se mais ácido, perdendo também seu potencial de defesa. Essas alterações se iniciam 15 dias após o início da RT e acabam comprometendo muito a qualidade de vida do paciente, uma vez que o mesmo não consegue mastigar e deglutir (disfagia) adequadamente, bem como dificuldade em reconhecer o sabor dos alimentos (disgeusia) por conta das lesões ulceradas e dolorosas distribuídas por toda a mucosa bucal e papilas gustativas. Importante ressaltar que o uso do álcool e tabaco predispõe ao aumento da incidência dessas lesões (Rolim *et al*., 2011).

Em relação as manifestações tardias temos as injúrias aos tecidos pulpares classificados como estruturas especializadas. Elas são provocadas pela diminuição da vascularização pulpar ocasionando fibrose, atrofia e necrose pulpar (Chicaiza *et al.,* 2022). Além das lesões pulpares, temos a cárie por radiação e a osteorradionecrose. Esta última é considerada uma das complicações tardias mais graves e mais preocupantes devido a dificuldade no tratamento e complicações sistêmicas que ela provoca. É definida como exposição óssea, que persiste como ferida que não se cura por meses ou mais. Seu acometimento é maior na mandíbula quando comparado ao osso da maxila, devido a sua pobre vascularização e maior densidade óssea (David *et al.,* 2016). Por isso a importância consulta odontológica prévia (Borges *et al.,* 2018).

2.4 Manejo odontológico prévio a radioterapia

Como vimos anteriormente, as manifestações orais provocadas pela RT acabam comprometendo a saúde do paciente. Desta forma o objetivo maior da consulta é minimizar e até mesmo evitar o surgimento ou agravo destas sequelas, proporcionando maior qualidade de vida, através da manutenção da saúde oral. Inicialmente, o cirurgião dentista deve orientar e incentivar o paciente a cooperar com as práticas de higiene oral, através do auto cuidado e da manutenção rotineira das consultas odontológicas no pré, intra e pós-terapia, com a finalidade de manter a cavidade oral em condições saudáveis (Borges *et al.,* 2018).

Além das ações educativas, o profissional deverá realizar a remoção de focos infecciosos através das raspagens supragengivais, substituições das restaurações inadaptadas e restaurações com amálgama e a realização de exodontias prévias, em casos de dentes não restauráveis e/ou com problemas periodontais. Vale salientar que o tempo ideal entre a exodontia e o início da oncoterapia deverá ser entre 14 a

21 dias, devido ao processo de cicatrização, para permitir o reparo tecidual. O intuito destas condutas é reduzir a realização de exodontias pós RT, uma vez que estas, contribuem para a o desenvolvimento da osteorradionecrose. Caso não sejam realizadas previamente, as exodontias tornar-se-ão inevitáveis após a radiação, podendo aumentar assim as chances de necrose óssea (David *et al.,* 2016).

Para os casos em que as exodontias sejam necessárias, mesmo após a radioterapia, é recomendado profilaxia antibiótica prévia, trauma mínimo, alveolectomia, fechamento alveolar primário e terapias adjuvantes (Rolim *et al.,* 2011).

3 RELATO DE CASO

Esta pesquisa trata-se do relato do caso de uma paciente que foi atendida na clínica Oralis da Faculdade Rebouças em Campina Grande-PB. Para a realização dos atendimentos seguimos algumas diretrizes: atendimento clínico ao paciente oncológico antes e após a oncoterapia; atendimento clinico para diagnóstico e tratamento das lesões orais e maxilofaciais; solicitação de exames complementares para fins diagnósticos e pré-cirúrgicos; realização de biopsia incisionais e excisionais para diagnóstico histopatológico e tratamento de lesões orais e maxilofaciais.

Para dar embasamento a esta pesquisa, foi utilizado o método de revisão integrativa da literatura com a finalidade de auxiliar a compreensão da problemática abordada sobre qual conduta odontológica prévia deve ser realizada em um paciente que será submetido ao tratamento de radioterapia?

Para o levantamento bibliográfico foram realizadas consultas nas bases de dados da Biblioteca Virtual em Saúde (BVS), Medical Literature Analysis (PUBMED) e SCIELO, com os seguintes critérios de inclusão: estudos publicados no período de 2000 à 2024, disponíveis online e com texto completo, nos idiomas: português, espanhol e inglês. Os descritores escolhidos para a busca estavam devidamente cadastrados nos descritores em ciências da saúde (Decs) e são eles: neoplasias orais, radioterapia em cabeça e pescoço, osteonecrose, quimioterapia, nos idiomas português, espanhol e inglês. Após realizar a busca, foram encontrados 110 artigos. Ao aplicar os critérios de inclusão, foram escolhidas 10 publicações.

O caso trata-se de uma paciente, sexo feminino, 41 anos, fumante há mais de 10 anos, foi recebida na clínica escola ORALIS da Faculdade Rebouças em Campina Grande, sendo encaminhada para adequação do meio bucal, conduta indicada no pré-tratamento oncológico.

Durante a anamnese a paciente relatou ter identificado, há um ano, “um caroço” (lesão nodular) em face, que inicialmente achou tratar-se de uma espinha, tentando assim retirar através de pressões digitais, sem sucesso. Em um segundo momento, durante um atendimento estético nas sobrancelhas, a mesma relata que a profissional que estava atendendo-a se ofereceu para retirar esse caroço com a utilização de agulha, contudo não obteve sucesso novamente.

Dessa forma, mediante o crescimento dessa lesão, a paciente procurou atendimento médico com o cirurgião da cabeça e pescoço, que após avaliação clínica, identificou uma lesão tumoral em face, realizando assim a cirurgia excisional da mesma. O material colhido foi encaminhando para análise histopatológica. A paciente foi submetida também ao exame de mamografia para rastreamento. O resultado do exame microscópico identificou Adenocarcinoma Mucinoso Invasivo de origem desconhecida o médico patologista sugeriu a realização de exames imuni-histoquímicos para verificar a origem das células tumorais. Não tivemos acesso ao resultado, contudo, segundo relato da paciente o resultado do imuni-histoquimico havia indicado origem mamária. Foi solicitada a mamografia para rastreamento cuja conlusão foi ausência de microcalcificações suspeitas e indicou a repetição com 01 ano.

Após a remoção cirúrgica da lesão tumoral da pele e dos resultados histopatológico e imuni-histoquímico, a RT na região da lesão foi o tratamento de escolha. Antes de começar as sessões RT, a paciente foi encaminhada para tratamento odontológico. Durante a anamnese odontológica, a paciente apresentou queixas de dor na coluna, sensação de pressão no reto e dormência nas pernas, contudo as funções intestinais estavam preservadas. Ela relatou também fazer uso esporádico das seguintes medicações: fluoxetina, diazepam e kietamina.

A paciente apresentou os resultados de exames laboratoriais (hemograma completo, TSH, T3 e T4) realizados antes da primeira consulta odontológica na ORA-LIS, os quais apresentavam alterações nos seguintes valores: TSH 6,14 UI/ml (valor de referência 0,45 a 4,5 mUI/ml); V.C.M. 98,8 micra³ (valor de referência fica entre 80 a 95micra); Leucócitos 11.000 (valor de referência entre 3.000 e 10.000/mm³), linfócitos 4.180mm³ (valor de referência entre 1000 a 3900mm³). Ao exame extraoral foi identificada a presença da cicatriz operatória em região malar direita (Figura 01), com presença de pequeno nódulo endurecido e indolor, localizado próximo ao ápice da ferida operatória. Orientamos a paciente a retornar ao cirurgião de cabeça e pescoço e à oncologista devido as alterações dos exames laboratoriais bem como pela presença do achado clínico na ferida operatória.



Figura 01- ferida operatória com presença de pequeno nódulo em ápice da cicatriz, próximo ao olho direito

Ao exame intra-oral, foi identificado boa higiene oral, sem sinais de lesões em tecidos moles (gengiva, mucosas e língua). Em relação aos elementos dentários, a paciente já havia tido perdas de alguns elementos (18,26,27,28,37,46,47). Presença de mobilidade grau II nos elementos dentários 25, 32, 31, 41 e 42, lesão cariosa

profunda nos elementos 23 (face palatina), resto radicular do 24 e lesão cariosa no 16 (face oclusal).

A conduta realizada foi a exodontia dos elementos acima citados, durante as três consultas seguidas após o primeiro contato, devido ao comprometimento dos mesmos bem como ao tempo de recuperação mais rápido para início da oncoterapia. No elemento 24 havia uma lesão periapical, a qual foi enviada para biopsia e o diagnóstico foi cisto periapical.

Após as múltiplas exodontias realizadas (Figura 02 e 03) durante as três consultas consecutivas, a paciente foi encaminhada para a clínica de reabilitação protética. Infelizmente não foi possível dar continuidade ao acompanhamento uma vez que foram tentados sucessivos contatos com os números deixados pela paciente, sem êxito.



Figura 02- exodontia do resto radicular do elemento 24. O mesmo apresentava lesão em ápice sendo encaminhada para biopsia.



Figura 03- exodontia dos elementos 32,31,41 e 42 devido a presença de mobilidade grau II.

4 RESULTADOS E DISCUSSÕES

Na presente revisão integrativa da literatura foram escolhidos 10 artigos que atenderam aos critérios de inclusão previamente estabelecidos durante a elaboração da mesma. Foi a partir da leitura e análise desses 10 artigos que pôde-se buscar evidencias científicas para escrever o presente trabalho.

Partindo do pressuposto caso clínico abordado acima, todos os artigos pesquisados enfatizaram a participação ativa do tabaco no surgimento/agravamento de lesões neoplásicas, bem como nas necroses mandibulares. Para os pacientes que são fumantes, Santos *et al.,* (2010) identificaram que ao realizarem uma pesquisa clínica do tipo grupo controle com 207 pacientes, apesar do aspecto multifatorial da neoplasia o fumo e o álcool são os fatores de maior potencial carcinogênico. Uma outra complicação evidente é a necrose da mandíbula que ocorre com mais frequência em pacientes fumantes (Möring *et al.,* 2022).

Em relação aos elementos dentários, apesar da paciente apresentar uma boa higiene oral, alguns elementos com mobilidade grau II estavam presentes e outros com lesões cariosas extensas. Acredita-se que essa mobilidade pode ter sido agravada pelo uso do tabaco, uma vez que a paciente relatou ser fumante há mais de 10 anos. Em seu estudo, Franca *et al.,* (2010) identificaram que pacientes tabagistas exibem maiores perdas de inserção periodontal quando comparados aos não tabagistas, principalmente nos incisivos inferiores, nos quais são observados os maiores graus de movimentação.

Devido à necessidade de início da oncoterapia a literatura nos orienta a realizar as exodontias de forma prévia, uma vez que tornar-se-ão imprescindíveis após a exposição, podendo comprometer ainda mais a saúde da paciente no desenvolvimento de necroses. Então, dentes impactados, dentes com restaurações inadequadas, dentes com lesões cariosas extensas, dentes com lesões endodônticas, dentes parcialmente erupcionados, raízes residuais e dentes com mobilidade, a conduta é a exodontia prévia. Segundo David *et al.,* (2016), as seguintes situações agravam o risco de desenvolvimento de osteorradionecrose. A origem da infecção local na boca ou sistêmica, muitas vezes, é decorrente de uma infecção periodontal ou endodôntica pré-existente (Rolin *et al.,* 2016).

Dessa forma, o reconhecimento da necessidade e a realização de determinada conduta clínica odontológica compete ao cirurgião dentista. Por isso é importante a capacitação deste profissional (Chicaiza *et al.,* 2022).

As condutas planejadas a partir dos diagnósticos identificados, foram embasadas conforme os artigos pesquisados. Em relação a higiene oral, apesar da paciente possuir uma boa higiene oral, foi orientada sobre a importância da continuidade na realização das boas práticas. Algumas medidas de cuidados com higiene bucal devem ser incentivadas. A remoção das placas através de raspagem supragengival, orientar o bochecho com clorexidina a 0,12%, conscientizar sobre a importância na escovação com dentifrícios fluoretados e o uso de fio dental. A prescrição de flúor tópico, sob forma de gel ou bochecho também está indicada (Sasada *et al.,* 2015).

Conforme relatado, a paciente apresentava mobilidade Grau II nos incisivos inferiores, resto radicular com presença de lesão apical no 24, lesão cariosa extensa nos elementos 16 e 23 e mobilidade Grau II no 25. Para esses casos elencados a conduta realizada foi a exodontia de forma múltipla. Corroborando com os achados na literatura, o cirurgião dentista deve realizar as exodontias de dentes com moderada a avançada doença periodontal, lesões periapicais extensas, cárie dentária extensa, dentes parcialmente erupcionados, dentes impactados, e raízes residuais não cobertas por osso (David *et al.,* 2016).

Na tabela a seguir elencamos as complicações que mais acometeram a saúde bucal dos pacientes submetidos a RT, das publicações estudadas. Em relação a gravidade das manifestações, a osteorradionecrose foi considerada a mais grave. Entretanto fazendo um levantamento dos fatores predisponentes, a dose da radiação, intensidade, frequência, doença periodontal diagnosticada antes do tratamento oncológico, as exodontias realizadas após o início do tratamento e o uso do cigarro estão entres os fatores que mais provocam esse agravo.

Tabela 1. Complicações mais presentes provocadas pela RT

COMPLICAÇÕES	OBSERVAÇÕES
OSTEORRADIONECROSE	Segundo Marcondes et al (2022) a osteorradionecrose dos maxilares é uma complicação tardia relacionada à radioterapia em cabeça e pescoço, que possui como um dos fatores associado uma condição dental desfavorável no ato do diagnóstico e exodontias realizadas após a RT. Conforme relata Stopiglia (2024), o ângulo e o corpo mandíbula parecem ser as regiões mais afetadas pela osteorradionecrose, devido a maior densidade óssea e menor vascularização, uma vez que são irrigados apenas pela artéria alveolar inferior, tornando assim a área mais dependente do periósteo, quando comparada a maxila.
CANDIDÍASE ORAL	Para Sasada et al (2015) a candidíase é a infecção mais frequente nesses pacientes. Os microrganismos podem invadir os tecidos locais, estendendo-se ao esôfago e aos pulmões, produzindo septicemia e em situações graves óbito. Em pacientes neutropênicos, a terapia sistêmica antifúngica é recomendada para que se obtenha maior eficiência no combate a essa infecção.

XEROSTOMIA	Segundo Freitas, et al (2011) a xerostomia é a sensação subjetiva de boca seca, consequente ou não da diminuição da função das glândulas salivares. Os pacientes com xerostomia queixam-se de desconforto bucal, perda do paladar, dificuldades na fala e deglutição.
MUCOSITE	De acordo com Borges et al (2018) a mucosite oral é outra manifestação bucal que se inicia aproximadamente 15 dias após o começo da radioterapia; consiste em um dano à mucosa oral e ao trato gastrointestinal, apresentando graus variados de eritema e podendo evoluir para ulcerações.
DISGEUSIA E HIPOGEUSIA	Segundo Rolim et al (2011) a hipogeusia é conceituada como uma diminuição do paladar e a disgeusia é a dificuldade em reconhecer os sabores dos alimentos. Ambas são ocasionadas por alterações nas papilas gustativas sofridas pelo efeito da radioterapia, seja pela atrofia ou ocasionada pela diminuição salivar. Essas alterações tendem a ser reversíveis havendo retorno das percepções de dois a quatro meses após o termino da RT.
TRISMO	Segundo Bragante et al (2015) o trismo é caracterizado por uma mobilidade reduzida da mandíbula devido à fibrose que ocorre na musculatura mastigatória provocada pela radiação causando dificuldade na ingestão de alimentos, no uso de próteses dentárias e na fala, além de comprometer a higiene oral
CÁRIE POR RADIAÇÃO	Para Echeveste e Guilhermo (2013) a cárie secundária provocada pela RT geralmente ocorre em terço cervical do dente. Tende a ser provocada devido a fragilidade do esmalte, por falta da ação DES/RE da saliva, deixando a superfície do dente mais susceptível a ação das bactérias. Um outro fator que contribui para a cárie ocorre por conta da alimentação rica em carboidratos, uma vez que o paciente apresentará dificuldade em alimentar-se.

Sendo assim, diante de tantos agravos provocados pelo tratamento oncológico torna-se imprescindível o manejo clínico odontológico minucioso antes do início da RT para que o paciente possa ter uma maior qualidade de vida. E foi pensando nessa qualidade de vida que realizamos a nossa conduta clínica, conforme relatado no caso.

Em relação aos cuidados mais citados nas pesquisas, agrupamos em um gráfico as condutas para melhor compreensão.



Nas 10 pesquisas selecionadas, identificamos que as condutas voltadas para orientações sobre a importância da higiene bucal com a utilização do fio dental, dentifrícios fluoretados, bochechos com uso de clorexidina 0,12%, aplicação de flúor tópico bem como a realização das exodontias dos elementos com comprometimento, realizadas de forma prévias ao tratamento com RT, estiveram mais presentes. Estas também foram as condutas executadas no caso relatado, fortalecendo assim a finalidade de proporcionar um meio bucal adequado, minimizando o agravo dos danos provocados pelo tratamento. Manter o equilíbrio da saúde bucal promove mais conforto e qualidade de vida ao paciente oncológico.

5 CONCLUSÃO

Mediante o desenvolver desta pesquisa com relato de caso, percebemos o quão importante é a participação do profissional cirurgião dentista como parte integrante da equipe multiprofissional no cuidado ao paciente oncológico. Durante as consultas que antecedem o início da oncoterapia compete a este profissional realizar os procedimentos odontológicos visando minimizar as consequências provocadas pela RT. Deter o conhecimento acerca do assunto, auxilia na qualidade de vida do paciente

REFERÊNCIAS

BORGES BS; Vale DA, Aoki R, Trivino T, Fernandes KS. Atendimento odontológico de paciente submetido à radioterapia em região de cabeça e pescoço: relato de caso clínico. Rev. Odontol. Univ. Cid. São Paulo 2018 jul/set 30(3) 332-40. Disponível em:< atendimento-odontologico-de-paciente-submetido-a-radioterapia-e_IOcwnjj.pdf (bvsalud.org)>. Acessado em: abril de 2024.

BRASIL. Ministério da Saúde. Instituto Nacional do Câncer. Estimativa: Síntese de resultados e comentários. Publicado em 01/02/2023. Disponível em: www.gov.br/inca/pt-br/assuntos/cancer/numeros/estimativas/sintesederesultadoseco-mentarios . Acessado em: novembro 2023.

CHICAIZA AKP, León CPA, Cabrera CGE. Evaluación del estatus del tejido pulpar postratamiento oncológico. Rev ADM. 2022; 79 (4): 224-231. *Disponível em:*< https://dx.doi.org/10.35366/106917> Acessado em abril 2024.

DAVID, Edielly Fernanda, et al. Manejo terapêutico e preventivo da osteorradione-crose: revisão integrativa da literatura, 2016. Rev. Bras. Odontol. vol.73 no.2 Rio de Janeiro Abr./Jun. Disponível em: http://revodonto.bvsalud.org/sci-elo.php?script=sci_arttext&pid=S0034727220160002000013#tab03 . Acessado em: abril /2024.

Departamento de Patologia da Faculdade de Medicina do Rio de Janeiro. Adaptação, lesão e morte celulares, 2018. Disponível em: http://patologia.medicina.ufrj.br/in-dex.php/histopatologia-geral/397-anotacoes-teoricas/anotacoes-sobre-adaptacao-le-sao-e-morte-celulares . Acessado em: agosto 2023.

DUBE, Kavita et al**.** Adenocarcinoma mucinoso maxilar mimetizando lesão de origem endodôntica: relato de caso raro. Publicado on-line: 23 de janeiro de 2023 DOI 10.14744/eej.2022.29200. Disponível em: https://pubmed.ncbi.nlm.nih.gov/36748450/ Acessado em outubro 2023

ECHEVESTE L.; Guillermo, D. Tratamiento odontológico integral del paciente oncológ-gico. Parte II. Odontoestomatología / Vol. XV. Nº 22 / Noviembre 2013. Disponível em:< v15n22a06.pdf (scielo.edu.uy)>. Acessado em: 23/04/2024

FREITAS, D.A., et al. Sequelas bucais da radioterapia de cabeça e pescoço. Rev. CEFAC 13 (6). Dez 2011 • https://doi.org/10.1590/S1516-18462011005000071 Dispo-nível em:< https://www.scielo.br/j/rcefac/a/9rdJV7GC7jGCcPVCPyjHXRy/#> Aces-sado em: abril 2024.

GALBIATTI A.L.S., et al. Câncer de cabeça e pescoço: causas, prevenção e trata-mento. Abril 2013.https://doi.org/10.5935/1808-8694.2013004. Disponível em:< https://www.scielo.br/j/bjorl/a/7vctssymnG7ZjL6xc8XxgSb/#. Acessado em: 11/05/2024.

GOMES Caribé F, et al. Manejo odontológico de complicações de radioterapia e quimioterapia no câncer bucal. Oral Med 2003;8:178-87. Medicina Oral SLCIF B 96689336 - ISSN 1137 – 2834. PMID:12730653. Disponível em: https://pubmed.ncbi.nlm.nih.gov/12730652/. Acessado em outubro 2023.

NASHAS, CSR, et al. Adenocarcinoma metastático cutâneo de origem desconhecida: Relato de um caso. Jun 2004 • https://doi.org/10.1590/S0004-28032004000200011. Disponívem em:< https://www.scielo.br/j/ag/a/mzqKFkgtzSPQt694XRtzT6r/#> Acessado em 12/05/2024.

PEREIRA, Torres, et al. Abordagem do câncer da boca: uma estratégia para os níveis primário e secundário de atenção em saúde. Revisão Caderno de Saúde Pública, 2012. Disponível em: https://www.scielo.br/j/csp/a/MFTncmxsg3WwWJqrfBgsm5d/?lang=pt Acessado em: novembro, 2023.

ROLIM, Ana Emília Holanda, et al. Repercussões da radioterapia na região orofacial e seu tratamento. Biblioteca Virtual de Saúde. Dez 2011. Disponível em: https://www.scielo.br/j/rb/a/xQpcw7VZdQGpLktmvpWwW9n/?lang=pt> Acessado em: novembro 2023.

SANTOS R. et al. Osteorradionecrose em pacientes submetidos à radioterapia de cabeça e pescoço: relato de caso. RFO UPF vol.20 no.2 Passo Fundo Mai./Ago. 2015. Disponível em:< http://revodonto.bvsalud.org/scielo.php?script=sci_arttext&pid=S1413-40122015000200016>. Acessado em:14/05/2024.

SANTOS, G.M. et al. Fumo e álcool como fatores de risco para o câncer bucal. ISSN 1677-3888. Odontol. Clín.-Cient. (Online) vol.9 no.2 Recife Abr./Jun. 2010. Disponível em:< http://revodonto.bvsalud.org/scielo.php?script=sci_arttext&pid=S16773888201000200008 Acessado em: abril 2024.

SASADA, Isabel Nemoto Vergara, et al. Prevenção de intercorrências estomatológicas em oncologia pediátrica. Revista da Faculdade de Odontologia da Universidade de Passo Fundo, 2015 Disponível em: https://doi.org/10.5335/rfo.v20i1.4861 Acessado em: setembro 2023.

SCUTTI, J.A.B., et al. Carcinoma de células escamosas de cabeça e pescoço (HNSCC): desvendando os mistérios do microambiente tumoral. Rev. Assoc. Paul. Cir. Dent. vol.70 no.2 Sao Paulo Abr./Jun. 2016. Disponível em:< http://revodonto.bvsalud.org/scielo.php?script=sci_arttext&pid=S0004-52762016000200010. Acessado em: 10/05/2024.

SILVEIRA, et al. Impacto do tratamento quimioterápico na qualidade de vida de pacientes oncológicos. Acta Paul Enferm. 2021; Disponível em: < https://www.scielo.br/j/ape/a/zZSn3jpj6CBQzJfds5qSmCB/?format=pdf>. Acessado em: Agosto 2023.

SOCIEDADE BRASILEIRA DE CIRURGIA ONCOLÓGICA. Conheça os tipos de câncer de boca. Janeiro 2022. Disponível em: https://sbco.org.br/conheca-os-tipos-de-cancer-de-boca/> Acessado em: setembro 2023.

SOUZA B.C. et al. Metástases cutâneas de neoplasias sólidas --- Revisão de literatura. Departamento de Dermatologia, Hospital das Clínicas, Universidade de São Paulo. São Paulo – SP, 2023.

STOPIGLIA R.M. M. Osteorradionecrose dos maxilares em pacientes portadores de câncer de cabeça e pescoço - Overview de revisões sistemáticas. *São Paulo; s.n; 20240104. 86 p.* ID: biblio-1524408. Disponível em:< https://pesquisa.bvsalud.org/portal/resource/pt/biblio-1524408>. Acessado em: abril 2024.

WAKIUCHI, Júlia, et al. Reconstruindo a subjetividade a partir da experiência do câncer e seu tratamento. Universidade Estadual de Maringá, 2019. Disponível em: < https://www.scielo.br/j/reben/a/KHSn5nh3DPzWm5C9KTt5bZj/?format=pdf>. Acessado em: outubro 2023.

ZHAO, H., Chu, M., Huang, Z. *et al.* Variações na microbiota oral associadas ao câncer oral. *Rep Sci* **7**, 11773 (2017). https://doi.org/10.1038/s41598-017-11779-9. Disponível em: https://www.nature.com/articles/s41598-017-11779-9#citeas Acessado em setembro 2023.

MATERIAL SUPLEMENTAR

APENDICE A

Ficha de aceite do atendimento para relato de caso

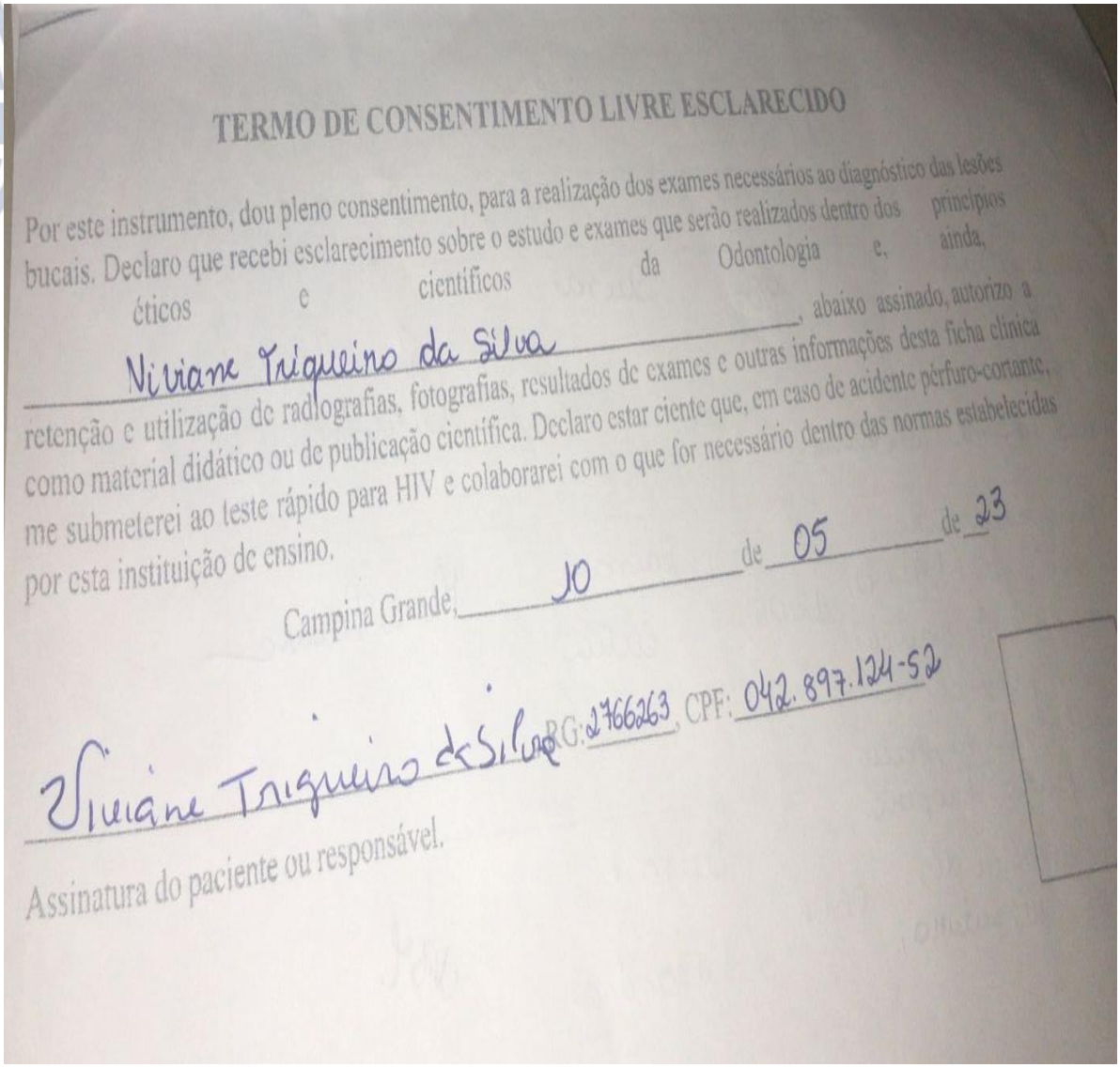

TERMO DE CONSENTIMENTO LIVRE ESCLARECIDO

Por este instrumento, dou pleno consentimento, para a realização dos exames necessários ao diagnóstico das lesões bucais. Declaro que recebi esclarecimento sobre o estudo e exames que serão realizados dentro dos princípios éticos e científicos da Odontologia e, ainda,

Viviane Trigueiro da Silva, abaixo assinado, autorizo a retenção e utilização de radiografias, fotografias, resultados de exames e outras informações desta ficha clínica como material didático ou de publicação científica. Declaro estar ciente que, em caso de acidente pérfuro-cortante, me submeterei ao teste rápido para HIV e colaborarei com o que for necessário dentro das normas estabelecidas por esta instituição de ensino.

Campina Grande, 10 de 05 de 23

Viviane Trigueiro da Silva RG: 2766263 CPF: 042.897.124-52

Assinatura do paciente ou responsável.