FACULDADE REBOUÇAS
BACHARELADO EM MEDICINA VETERINÁRIA

MÉTODOS ALTERNATIVOS DE TRIAGEM, CONSIDERAÇÕES DIAGNÓSTICAS E ASPECTOS CLÍNICOS E TERAPÊUTICOS RELACIONADOS A ACIDENTES ESCORPIÔNICOS EM CÃES

ABRAÃO RIBEIRO BARBOSA

FERNANDA MARIA PINTO ARAÚJO

Campina Grande

2023

ABRAÃO RIBEIRO BARBOSA

FERNANDA MARIA PINTO ARAÚJO

MÉTODOS ALTERNATIVOS DE TRIAGEM, CONSIDERAÇÕES DIAGNÓSTICAS E ASPECTOS CLÍNICOS E TERAPÊUTICOS RELACIONADOS A ACIDENTES ESCORPIÔNICOS EM CÃES

Trabalho de conclusão de curso na modalidade *artigo científico*, apresentado como requisito para obtenção do título de bacharel em Medicina Veterinária pela Faculdade Rebouças.

Orientador(a): Prof. Dra. Cristiane Miranda Furtado

Campina Grande

2023

FACULDADE REBOUÇAS® DE CAMPINA GRANDE

ABRAÃO RIBEIRO BARBOSA

FERNANDA MARIA PINTO ARAUJO

NOVO MÉTODO DE TRIAGEM, CONSIDERAÇÕES DIAGNÓSTICAS E ASPECTOS CLÍNICOS E TERAPÊUTICOS RELACIONADOS A ACIDENTES ESCORPIÔNICOS EM CÃES

Trabalho de Conclusão de Curso na modalidade *Artigo Cientifico*, apresentado como requisito para obtenção do título de Bacharéis em Medicina Veterinária pela Faculdade Rebouças.

DATA DA AVALIAÇÃO: 11 de dezembro de 2023.

BANCA EXAMINADORA:

Cristiane Miranda Furtado

Profª. Drª. Cristiane Miranda Furtado

(Orientadora - Faculdade Rebouças)

Severino Irlândeson da S

Prof. Esp. Severino Irlândeson da Silva

(Examinador Interno - Faculdade Rebouças)

Thyago Araújo Gurjão

Prof. Me. Thyago Araújo Gurjão

(Examinador Interno - Faculdade Rebouças)

Digitalizado com CamScanner

AGRADECIMENTOS

Do fundo da minha alma quero agradecer primeiramente a Deus por abrir as portas e me mostrar novos horizontes.

A minha família Cris, Isaac, Marina e Helena. Obrigado por me permitir e além. Desculpem os dias que não estivemos juntos, mas fiz isso por vocês. Vamos aos frutos...

Aos meus metres docentes. TODOS sem exceções serão meus eternos alicerces para esta nova etapa profissional. De muitos teve o privilégio de ser professor e também aluno. Isso não tem preço.

Aos meus amigos e amigas, colegas de sala de aula. Mendes, Arthur, Henrique (DEXA), Alan, Jordano, Edson, Etuel, Flasner, Mônica.... todos vocês. Foram dias incríveis!!! Vcs fazem parte de tudo isso.

A Faculdade Rebouças de Campina Grande, e todos os seus funcionários e a coordenação de curso. Aqui em especial as pessoas de Fábio Rebouças e Jeannine Figueiredo. Gratidão pela oportunidade!!!

A equipe do CMV: Alany, Elizandra, Rafael, Júnior, Thaís, Raphael, Wiliany, Sheylla, Wanessa, Erika, Jéssia e Leonardo. Quando eu crescer quero ser igual a vocês.

A equipe da Equestre: meu amigo Marlon, Nathália, Lucas, Rhayra, Daiane e Luiz. Aprendi muito mesmo.

Ao meu grupo de amigas ‘sequeladas’: Hilma, Daniele, Raquel, Ohana, Emylle, Fernanda, Cassandra e Hemilly. As sequelas e os laços sempre estarão presentes entre nós 🤘.

Aos tutores do cão que nos permitiram o estudo e sua publicação. E a Niela Ribeiro pela ajuda com a termografia.

A nossa banca Thyago Gurjão e José Wagner, nosso imenso respeito e admiração.

E não poderia deixar de agradecer à Sorda e ao Café. Meus combustíveis de tantas noites!!!

Abraão Ribeiro Barbosa

AGRADECIMENTOS

Ao final dessa etapa um mix de sentimentos invade nossos corações, mas acima de todos eles está a Gratidão, Gratidão a Deus pelo fôlego de vida e força para ter chegado até aqui, aos nossos familiares, em especial aos nossos pais por todo ensinamentos e incentivo de sempre, a meu companheiro de vida Júnior, ao meu Isaac filho que suportou minha ausência. Aos meus Mestres nessa jornada minha eterna gratidão e admiração, a Faculdade Rebouças e a coordenação de curso pela busca em torna se referência no ensino. A todos os colegas de curso pela caminhada que juntos trilhamos, foram dias de muita troca de conhecimento e cansaço, fomos a turma pioneira, enfrentamos uma pandemia e aqui estamos comemorando essa conquista juntos, a todos os veterinários que nos ajudaram nos instruindo e com muito profissionalismo ensinando com muita paciência e dedicação. A todos que fazem parte do CMV e a Equestre pela oportunidade única de estar ao lado de profissionais referências em nosso estado. À todos meu muito obrigado.

Fernanda Araújo

À minha amada avó Sindá.
Abraão Ribeiro
Dedico

ARTIGO

MÉTODOS ALTERNATIVOS DE TRIAGEM, CONSIDERAÇÕES DIAGNÓSTICAS E ASPECTOS CLÍNICOS E TERAPÊUTICOS RELACIONADOS A ACIDENTES ESCORPIÔNICOS EM CÃES

Abraão Ribeiro Barbosa
Fernanda Maria Pinto Araújo
Profa. Dra. Cristiane Miranda Furtado

RESUMO

A toxinologia animal é um ramo pouco explorado pelas ciências veterinária. Trata-se do estudo de animais venenosos e animais peçonhentos de interesse médico que rotineiramente são causadores de muitos agravos à animais de companhia e de produção. Frequentemente chegam as clínicas e hospitais veterinários casos suspeitos de empeçonhamento, principalmente escorpiônico. Contudo a elucidação destes, por vezes, passa por inúmeros percalços que vão desde o preciso diagnóstico, da correta terapêutica a ser assumida, até o monitoramento pós alta médica. Desta feita o presente trabalho é composto por: 1 - preâmbulo teórico sobre toxinologia, que aborda desde o seu histórico até a mais recentes descobertas; 2 – informações bioquímicas, clínicas, biológicas e morfológicas dos escorpiões de interesse médico; 3 – um relato de caso de agravo escorpiônico sofrido por um cão; 4 – Estudo e comentários sobre aspectos clínicos e consideração diagnósticas e terapêuticas referentes ao relato de caso; e 5 – Apresenta novo método de triagem por meio de luz negra, que pode evidenciar o contato entre cão e escorpião. Espera-se com este manuscrito, colaborar com estudos sobre o tema, com a clínica deste agravos, com os meios e métodos diagnósticos e terapêuticos, e por fim disponibilizar nova ferramenta de triagem relativa a estes agravos.

Palavras-chave: Escorpiônismo; Peçonha; Emergência veterinária

ALTERNATIVE SCREENING METHODS, DIAGNOSTIC CONSIDERATIONS AND CLINICAL AND THERAPEUTIC ASPECTS RELATED TO SCORPION ACCIDENTS IN DOGS

ABSTRACT

Animal toxinology is a branch little explored by veterinary sciences. This involves the study of poisonous animals and venomous animals of medical interest that routinely cause many injuries to companion and production animals. Suspected cases of envenomation, especially scorpion envenomation, frequently arrive at veterinary clinics and hospitals. However, the elucidation of these, sometimes, goes through numerous obstacles that range from accurate diagnosis, the correct therapy to be undertaken, to post-discharge monitoring. This time the present work is composed of: 1 - theoretical preamble on toxinology, which covers everything from its history to the most recent discoveries; 2 – biochemical, clinical, biological and morphological information on scorpions of medical interest; 3 – a case report of a scorpion injury suffered by a dog; 4 – Study and comments on clinical aspects and diagnostic and therapeutic considerations regarding the case report; and 5 – Presents a new tracking method using black light, which can highlight contact between a dog and a scorpion. It is hoped that this manuscript will collaborate with studies on the topic, with the clinical practice of these diseases, with diagnostic and therapeutic means and methods, and finally provide a new screening tool for these diseases.

Keywords: Scorpionism; Venom; Veterinary emergency.

1. INTRODUÇÃO

A toxinologia animal é o ramo da toxicologia que trata do estudo das biotoxinas produzidas por animais. Dentre estes estão os não peçonhentos, que produzem veneno, mas não possuem um órgão inoculador, a exemplos dos anfíbios especialmente anuras. E os peçonhentos, que produzem peçonha e possuem estruturas inoculantes, a exemplo das serpentes da família Viperidae (Cardoso et al., 2009).

Dentre os peçonhentos estão os escorpiões. Aracnídeos sinantrópicos de distribuição abrangente em todo o globo terrestre, exceto os polos. São animais que se adaptaram rapidamente ao crescimento da civilização humana, e acompanharam com isso, paralelamente, o processo de domesticação de animas de companhia e de produção. Ou seja, a presença destes invertebrados em meio ao nicho humano é tão comum quando a presença de cães em ambiente domiciliares (Barbosa et al, 2016).

Apesar do potencial toxinológico inerente a este grupo zoológico, poucos gêneros de escopionídeos são de interesse médico. Neste recorte epidemiológico, a toxicidade das peçonhas é muito variada, além disso, as proteínas e complexos bioquímicos das biotoxinas produzidas por estes animais são pouco entendidas pela Ciência. Soma-se a isso a amplitude de animais sensíveis a estas toxinas, e tem-se uma imensidão de prognósticos possíveis, que vão desde manifestações simples até o óbito (Barbosa et al, 2016).

Nas ciências médicas humanas, as notificações de envenenamento e empeçonhamento são obrigatórias aos sistemas epidemiológicos e de controle de saúde, contudo na medicina veterinária não há nem a obrigatoriedade, nem mesmo sistema de captação destes dados. Tal fato deixa diversas lacunas sobre o real perfil epidemiológico destes casos (Barbosa et al, 2016; Cardoso et al., 2009).

É sabido que a grande maioria dos acidentes sofridos por cães e causados por escorpiões são negligenciados por seus tutores. E que uma significativa parte da formação médica veterinária tem dificuldade em reconhecer acidentes legítimos e por consequência tratar o paciente não só do ponto de vista sintomático, mas sim, de

forma específica, atentando-se para o atendimento desde a fase aguda até as possíveis sequelas futuras (Brites-Neto, 2019).

Neste preambulo, o presente trabalho trás além de informações clínicas básicas sobre toxinologia envolvendo escorpiões, um relato e estudo de caso, com proposta de novos meios diagnósticos e de triagem destes agravos que podem auxiliar na identificação de acidentes escorpiônicos sofridos por cães.

2. FUNDAMENTAÇÃO TEÓRICA

2.1 - Animais Venenosos e Peçonhentos

Comumente os termos "animal venenoso" e "animal peçonhento" se confundem, quando na verdade são duas categorias diferentes. Tanto os animais venenosos quanto os peçonhentos produzem toxinas através de glândulas especializadas, mas apenas os peçonhentos possuem um órgão inoculador, sejam dentes, ferroes, quelíceras ou telsons (Cardoso et al., 2009).

Os sapos (*Rhinella sp*) produzem uma secreção toxica chamada *sapogia* que é expelida por glândulas na superfície de sua pele. Estes animais são muitas vezes importunados por cães jovens e causam acidentes de leves a moderados. Contudo como não possuem órgão inocular são tidos como venenosos. Já as abelhas (*Apis mellfera*), por outro lado, têm glândulas de veneno que secretam sua toxina por órgão inoculador, um ferrão. Neste caso a presença deste aparato classifica estes animais como peçonhentos (Cardoso et al., 2009).

A distinção entre venenosos e peçonhentos não se refere à toxicidade do veneno em cada grupo. Por exemplo, o *Hapalochlaena maculosa* Hoyle, 1883 ou vulgarmente Polvo de Anéis Azuis, possui uma mistura de toxinas conhecida como tetrodotoxina. Uma pequena dose desta toxina é capaz de vitimar 20 homens adultos. Frente a esta grande toxicidade está um animal, exclusivamente venenoso, ou seja, sem órgão inoculador de peçonha (Poug, 2009).

Animais produtores de toxinas estão representados em todos os Filos do Reino. Contudo, os peçonhentos estão representados e dispersos em pequenos grupos de espécimes. Possivelmente o custo ecológico de um peçonhento é significativamente maior do que de um mero produtor de toxinas. Mas, mesmo em face desta discrepância numérica, os dois grupos animais merecem atenção para os mais diversos efeitos tóxicos desencadeados pós acidente (Poug, 2009).

2.2 – Problemática dos agravos com animais peçonhentos e animais venenosos

Sinonimizar as manifestações clínicas decorrentes de agravos com animais peçonhentos, dos mais diversos grupos, frente aos diferentes grupos de animais domésticos, é em síntese uma tarefa imprecisa, posto que, a gama de ações bioquímica e fisiológicas dos venenos é tão ampla quantas particularidades biológicas de cada grupo animal acometido (Cardoso et al., 2009).

Evolutivamente quando comparamos a fauna de animais peçonhentos brasileiros, com a fauna de animais domésticos (cães, gatos, cavalos, gado, caprinos e ovinos), todos exóticos e aqui criados em larga escala, nos deparamos com animais que não possuem mecanismos de defesa que co-evoluíram com as peçonhas e venenos encontrados neste continente (Barbosa et al, 2016).

De imediato percebe-se que tal distanciamento evolutivo pode ser muito mais danoso ao que parece. O Brasil é um dos países com a maior diversidade de animais venenosos e peçonhentos. É um país cuja maior parte do território está ocupado por áreas rurais ou áreas naturais em diferentes estados de conservação. Desta feita, não é estranho que animais domésticos, mesmo em ambientes controlados, acabem sofrendo agravos e desencadeiem manifestações clínicas graves ou mesmo culminem em óbito (Barbosa et al, 2016; Cardoso et al., 2009).

Na medicina veterinária, diferentemente da medicina humana, a notificação de casos não é obrigatória (Barbosa et al, 2016). Logo, percebe-se que as informações disponíveis são sempre muito pontuais e por vezes desconexas quando se compara casos semelhantes de agravos.

Acidentes com escorpiões, quando atendidos por uma equipe inexperiente, podem ser facilmente confundidos com intoxicações químicas, e dependendo dos sintomas até mesmo com traumas e patologias de ordem neurológias ou infecciosas. Para estes agravos não há testes rápidos disponíveis, ou alguma característica patognomônica que ajude no diagnóstico preciso dos casos. O que se tem são sutis diferenças que são percebidas exclusivamente após análises complexas e indisponíveis análises bioquímicas, algo impraticável visto que, o tempo e o tipo de terapêutica do atendimento são decisivos para o prognóstico.

2.3 – Classificação taxonômica dos escorpiões de interesse médico

Gênero Tityus

Este é o gênero de maior interesse médico no Brasil (Barbosa et al, 2016). Seus representantes apresentam uma taxonomia complexa devido à grande quantidade de espécies polimórficas e ao contínuo aumento no número de novas espécies recentemente descritas (Santos et al., 2003).

Os principais representantes do gênero são *Tityus stigmurus* (Thorell, 1876), *T. bahiensis* Perty, 1833 e *T. serrulatus* Lutz & Mello, 1922. Todas estas são sinantrópicas, e facilmente encontradas nos centros urbanos mesmo em ambientes muito perturbados (Porto et al.,2014).

Gênero Jaguajir

O gênero inclui os maiores escorpiões encontrados no Brasil. Em ambientes naturais, eles são frequentemente observados nas fendas de rochas, exibindo um comportamento saxícola. Em áreas urbanizadas, sua presença é menos comum e, geralmente, não compartilham o espaço com outras espécies de escorpiões (Nogueira et al, 2008).

O principal representante é o Jaguaji rochai (Thorell 1876) que dado ao seu tamanho e coloração amarelo intenso, são popularmente tidos como “muito venenosos”. Entretanto, são de interesse médico, (Brandão e Françoso, 2010).

Diferenciação os dois Gêneros – Tityus x Jaguaji

Admite-se aqui que as espécies mais comuns no agreste paraibano. Morfologicamente elas diferem no tamanho, na distribuição dos pentes sensoriais e na possibilidade emitir sons (quando aprisionados) com a vibração destes pentes (exclusivo do Jaguaji).

Tityus stigmurus (Figura 1 - A) são menores e aprestam tons amarelos ouro. Na região dos olhos há uma mancha preta em formato triangula. As manchas podem seguir uma linha escurecida por todo o meio do dorso até a cauda. Já os *Jaguaji rochai* (Figura 1 - B) são maiores, sem machas, possuem um tom amarelo vibrante.

Dentre todas as características morfológicas, uma em especial distingue os dois gêneros: um esporão além do ferrão no telson (Figura 1 - C)



Figura 1 – A) *Tityus stigmurus;* B) *Jaguaji rochai; C) Comparação entre telsons de J. rochai (direita) e Tityus stigmurus – esporão (seta) -* – Fonte: Abraão Ribeiro Barbosa e Paulo Ragner

2.4 – Manifestações clínicas e caracterização da peçonha escorpiônica

Escorpiões são animais sinantrópicos, ou seja, que se adaptaram as condições urbanas, e desta forma estão amplamente disseminados em ambientes domiciliares. Segundo o Ministério da Saúde (MS, 2023) são os maiores causadores de empeçonhamento em humanos, e possivelmente isso se reflete no acometimento de animais de companhia como cães e gatos.

Padronizar as espécies de escorpiões causadoras de acidentes é praticamente impossível dada a quantidade de espécies ocorrentes no Brasil. Hoje são descritas mais de 160 espécies divididas em 23 gêneros (Brites-Neto e Duarte, 2015). Todavia,

entre essa gama de espécies, dois gêneros merecem destaque: Tityus e Jaguajir. Além de mais comuns em ambientes urbanos, são consideradas de interesse médico.

A peçonha destes representantes da Família Buthidae é formada por uma complexa gama de substâncias (Ribeiro et al, 2009; Aubrey et al, 2001, Chávez-Olórtegui et al, 1994), contudo destaca-se o potencial neurotóxico destes venenos. Fisiopatológicamente, observa-se alterações funcionais em canais iônicos de células excitáveis, principalmente nos canais de sódio, potássio, mas também canais de cálcio. A inadequada fisiologia dos canais de sódio e potássio são consequência respectivamente da ação das Nav Toxins e Kv Toxins. Segundo alguns autores (Cerni, 2016; Cardoso et al, 2009) estas toxinas são responsáveis pela evolução da gravidade dos casos.

A ação neurotóxica promove ativação neuro-humonal que ocorre devido à estimulação tanto do sistema simpático quanto do parassimpático. Em diversos relatos notou-se uma tendência para a estimulação parassimpática ser mais transitória, enquanto a ativação simpática é mais prolongada (Gomes et al, 2023; Ribeiro et al, 2009; Aubrey et al, 2001).

Nos casos graves de escorpionismo, a ação da peçonha promove uma ampla liberação de catecolaminas (epinefrina, noradrenalina e dopamina) associada a uma resposta inflamatória sistêmica, que mesmo após o uso da soroterapia, ainda persiste no organismo (Brites-Neto, 2019).

Em linhas gerais as manifestações das peçonhas de escorpiões pode ser locais e sistêmicas. A sintomatologia das manifestações locais são: dor de intensidade variável, parestesias, eritema, edema discreto, sudorese local (para alguns grupos de mamíferos), piloereção, e mais raramente há possibilidade de identificar o local da picada. É importante observar que nem sempre todos os sintomas vão estar presentes nos casos, contudo a dor e o edema são mais frequentes (Brites-Neto, 2019; Cardoso et al, 2009).

As manifestação sistêmicas são condicionadas a idade e histórico de saúde dos pacientes, do gênero e tamanho do escorpião, da quantidade de peçonha inoculada (picadas simples ou múltiplas picadas), e da predominância entre as ações de catecolaminas e acetilcolinas. Estas substâncias, muito embora suas funções

específicas possam variar, agem em efeitos antagônicos para equilibrar as respostas fisiológicas do organismo. Em muitos casos a acetilcolina pode promover bradicardia, enquanto as catecolaminas taquicardia (Cerni, 2016; Cardoso et al, 2009).

Sob o efeito da peçonha escorpiônica de interesse médico, as catecolaminas podem provocar midríase, taquicardia, taquipneia, arritmia cardíaca, hipertensão arterial e hiperglicemia. Já as acetilcolinas provocam miose, bradicardia, bradipneia, hipotensão, ampliação das secreções gandulares, espasmos musculares, tremores, hipotermia e priapismo (Cordeiro, 2023). O tempo de ação destas substâncias são instáveis e os quadros sintomáticos podem alternos (Cerni, 2016).

Os sintomas clínicos típicos do envenenamento de cães por escorpiões de maneira geral incluem dor local, êmese, prostração, sialorreia, tremores, incoordenação motora, taquipneia, taquicardia, dor abdominal e diarreia (Cordeiro, 2023; Ribeiro et al, 2023). Estes sinais tendem e se alterna e regredir gradativamente.

Os acidentes leves apresentam dor local, edema e desconforto, podendo ocorrer êmeses, taquicardia, agitação discreta. Nos moderados, para além da sintomatologia anterior, há manifestações sistêmicas como hipertensão arterial, taquicardia e agitação significativa (Cordeiro, 2023).

Nos casos graves, há liberação de uma série de citocinas que poderiam indicar a ocorrência de uma reação alérgica (Cardoso et al, 2009). Para além disto há manifestações sistêmicas evidentes e intensas, incluído as alternâncias nas ações simpáticas e parassimpáticas. Sintomas como vômitos profusos e frequentes são indicativos destes casos. Há sudorese generalizada e abundante (não se aplica a cães), sensação de frio, pele arrepiada e palidez de mucosas, hipotermia ou febre, e agitação psicomotora alternadas com períodos de sonolência (Cordeiro, 2023).

A frequências cardíaca e pressão arterial são muito variáveis, podendo evoluir para insuficiência cardíaca e extrassístoles. São possíveis quadros de taquidispenéia e dispneia evoluindo para edema agudo de pulmão. Outros sintomas como o priapismo, tremores e espasmos musculares e convulsões, também são comuns. Ainda digno de nota, nos acidentes graves o choque cardiocirculatório e o edema agudo de pulmão são as maiores causadores de óbitos (Cardoso et al, 2009).

2.5 – Diagnóstico clínico

Os primeiros sinais de empeçonhamento escorpiônico são dor local (intensa ou não) e edema, dificilmente ponto da piada é visualizado. De forma geral os sintomas geralmente incluem alterações na frequência cardíaca, podendo incluir arritmia, hipertensão ou hipotensão, edema pulmonar, e choque nos casos graves (Cordeiro, 2023; Cardoso et al, 2009)..

Como a peçonha tem ação neurotóxica, é possível verificar alteração comportamental, seja do comportamento típico do animal ou por relato do tutor, depressão, mioclonia e quadros convulsivos. Sintomas gastroentericos como êmese, e diarreia, além de sialorreia também são indicativos de empeçonhamento.

2.5.1 – Diagnóstico por exames complementares

Nos exames complementares pacientes com manifestações sistêmicas podem apresentar os seguintes achados: leucocitose com neutrofilia, aumento significativo nos valores de eritrócitos, volume globular e hemoglobina, hiperglicemia, glicosúria, mioglobinúria, hipopotassemia, hiperamilassemia e alterações nos níveis de Aspartato Aminotransferase (AST) (Cardoso et al, 2023; Cordeiro, 2023). O tecido cardíaco pode ser afetado nos casos graves. Logo é possível observar alterações nas enzimas cardíacas CK-MB e troponina, e alterações em eletrocardiograma e ecocardiograma. A radiografia de tórax pode apresentar aumento de área cardíaca e sinais de edema pulmonar agudo, bilateral ou não.

Tendo em mãos os dados clínicos e os achados laboratoriais e de imagem, os quadros devem ser classificados em leves, moderados ou graves. E devem permanentemente ser monitorados para reclassificação da gravidade.

2.6 – Tratamento com soroterapia antipeçonha e tratamento sintomático

Há pouca disponibilidade de dados sobre a conduta soroterápica antiescorpiônica em cães. Muitos autores assumem condutas baseadas em terapêutica humana para os mesmo tipos de agravos (Brites-Neto, 2019). Um dos fatores que influenciam a adoção de procedimentos, é a ausência deste tipo de soro para uso específico na Medicina Veterinária (Wen, 2029).

Na medicina humana o soro escorpiônico é recomendado exclusivamente para acidentes com escorpiões, mas os soros anti-aracnídicos, usados contra picadas de aranhas do gênero Loxoceles e Phoneutria, podem ser administrados contra agravos com escorpiões, mantendo-se as mesmas dosagens e procedimentos terapêuticos (Wen, 2029).

Seguindo então as práticas da medicina humana, casos leve não possuem recomendação de soroterapia. Já nos casos moderados e graves, a soroterapia antipeçonha é recomendada com administração de três e seis ampolas respectivamente (Wen, 2029).

Paralelamente a soroterapia anti-peçonha, alguns autores defendem uma pré-medicação com corticoides e anti-histamínicos, cuidados com a diluição a volume administrado, e tempo de infusão acelerado, uma vez que os quadros graves se estabelecem em poucas horas (Wen, 2009).

Como tratamento de suporte, objetiva-se o tratamento sintomático. Bloqueios anestésicos com lidocaína 2% sem vaso constritor, evitando necrose em extremidades corpóreas, podem ser usados em intervalos controlados a fim de impedir doses tóxicas do fármaco (Wen, 2029).

Segundo Brites-Neto (2019) a analgesia pode ser feite com Dipirona, AINEs como meloxicam ou carprofeno, e deve-se evitar analgésicos narcóticos (morfina e meperidina), pois têm efeitos sinérgicos com o veneno do escorpião. Ainda segundo os autores, os seguintes antieméticos podem ser utilizados: metoclopramida ou ondansetrona ou maropitant.

3. **Relato de caso**

Cão, macho, SRD, de cinco anos e meio, oriundo da zona rural da cidade de Alagoa Nova – Paraíba, no Centro Médico Veterinário de Campina Grande (CMV) (Clínica Escola da Faculdade Rebouças de Campina Grande) no dia 20 de novembro de 2023, às 15:58h, com queixa principal de ataxia, apatia, dor no membro torácico esquerdo (MTE), na altura da articulação úmero-radial. Os sintomas apareceram ao amanhecer do dia, estando o animal atípico ao seu comportamento e ofegante. Negou-se histórico de patologias e o tutor relatou uso de bravecto e simparic. Foi encaminhado a um veterinário local que administrou enrofloxacino, dexametasona e antitóxico (não especificado) e encaminhou o paciente solicitando raio x do MTE.

Ao chegar no CMV o cão apresentava taquicardia e taquipneia significativa, ataxia, claudicação, e relutância em pôr a pata no chão. O paciente tinha score 3, peso 45kg, animal apresentava-se alerta, hidratado, sem sinais de lesões secundárias.

Os paramentos vitais foram: frequência cardíaca 168, frequência respiratória ofegante, TPC 2'', mucosas normocoradas (Figura 2 - A), temperatura corporal de 39,9ºC, sem sintomatologia neural evidente, mas com leve desconforto abdominal. Além do edema no MTE (Figura 2 - B)e hipertermia na altura da articulação úmero-radial esquerda (Figura 2 - C), havia artralgia aguda com hipersensibilidade ao toque. Sem sinais hemorrágicos, e teste de Godet negativo. Como não havia sinais de lesão cutânea, nem histórico de traumas.

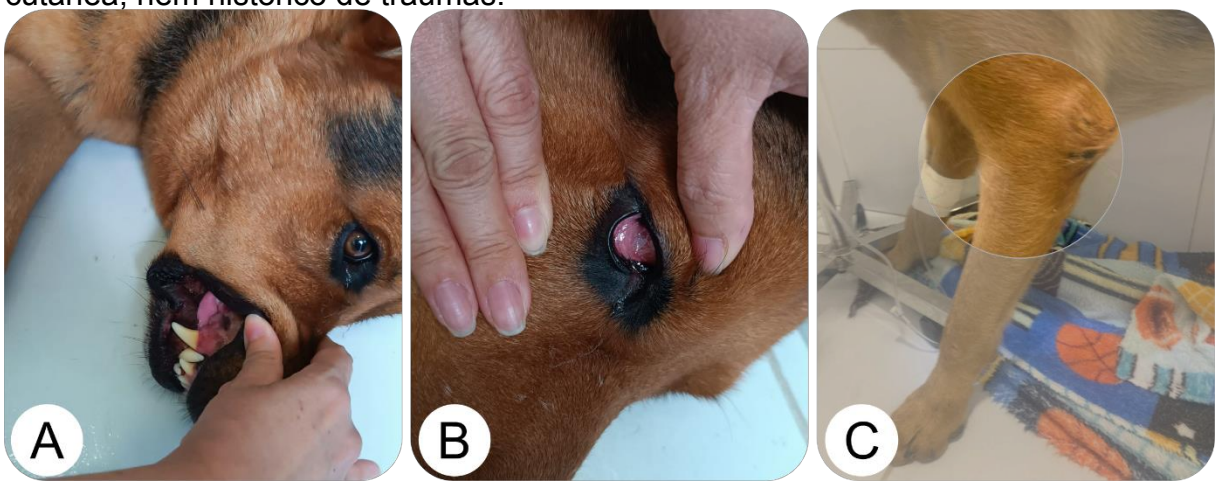

Figura 2 – A) Mucosa gengival normocorada; B) Mucosa ocular normocorada; C) em destaque edema proximal em MTE – Fonte: Própria

Exames complementares:

Como solicitado no primeiro atendimento veterinário, o paciente foi encaminhado para exame radiológico, para descartar suspeita de lesão traumática. De acordo com o laudo, há preservação da estrutura óssea do membro em torácico esquerdo, não tento ocorrido trauma ortopédico. Na impressão diagnóstica não foram observados sinais de fratura/luxação pelas incidências avaliadas, portanto a suspeita de trauma foi descartada (Figura 03).

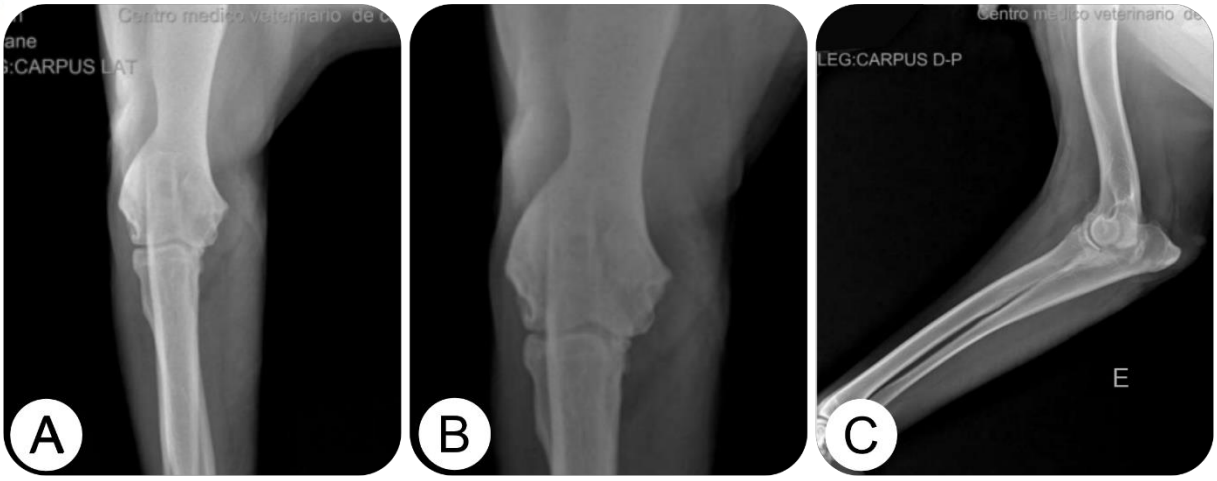

Figura 3 – A Radiografias dorso-palmar de em MTE e B) Radiografias dorso-palmar de em MTE ampliada; C) Radiografia latero-lateral de em MTE – Nada digno de nota. - Fonte: CMV

Seguindo a investigação clínica, já no CMV foi realizado hemograma e os primeiros parâmetros encontrados foram: Presença de hiperproteinemia, e em lâmina hemácias nucleadas (1%). O leucograma (total) apresentou leucocitose por neutrofilia e monocitose, com eosinopenia e linfopenia. Em lâmina foram encontrados monócitos ativados. Quanto as plaquetas, trombocitopenia e macroplaquetas.

Para a série bioquímica foram analisados e não tiveram alterações: Ureia, ALT / TGP, Albumina, Creatinina. Nos achados ficaram configuradas discretas alterações para os parâmetros de Proteínas Totais Séricas (7,5 mg/dL) e Fosfatase alcalina (157 U/L).

O paciente então foi internado, permanecendo em observação e monitoramento constante de seus sinais vitais. De imediato recebeu o tratamento suporte as manifestações sintomáticas. Clinicamente a suspeita diagnóstica assumida foi que se tratava de um caso de empeçonhento escorpiônico, e não havia prognóstico previsível.

A urinálise (possibilitada após acesso uretral por sonda, uma vez que o paciente estava em anuria) apresentou urina de aspecto fisiológico típico, com pequeno precipitado de proteínas e células escamosas visíveis somente após centrifugação. 24h depois (por meio de sonda), a segunda amostra de urina colhida apresentou aumento da turbidez mediante o aumento de proteína e células descamativas. Proteinúria evidente, seguida de suspeita de cistite e doença do trato urinário inferior. A segunda amostra foi de 720ml, e o paciente manteve-se em anuria até o momento da alta médica.

Achados ultrassonográficos evidenciaram sinais sugestivos de esplenomegalia moderada, achados inflamatórios em região gástrica, podendo ter como diferencial gastrite e sinais de espessamento em vesícula biliar, sugestivo de processo inflamatório/colecistite. No local da lesão, os achados ultrassonográficos evidenciaram lesão muscular (Figura 4). Pâncreas, fígado, vesícula biliar e rins não apresentaram alterações.

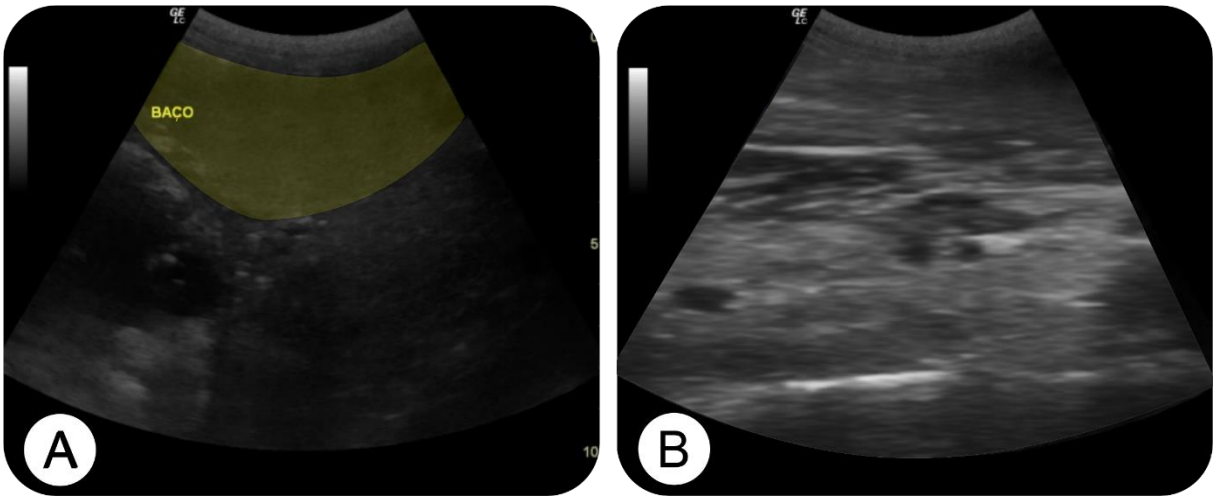

Figura 4 – A) Achado ultrassonográfico sugestivo de esplenomegalia moderada; B) Achado ultrassonográfico sugestivo de lesão muscular em MTE (edema). – Fonte - CMV

Após 48h da entrada do paciente na clínica, foram executados exames termográficos. uma vez padronizado o ambiente, nas imagens de infravermelho, a temperatura do edema variou em ΔT= 2.9Cº (Figura 5).

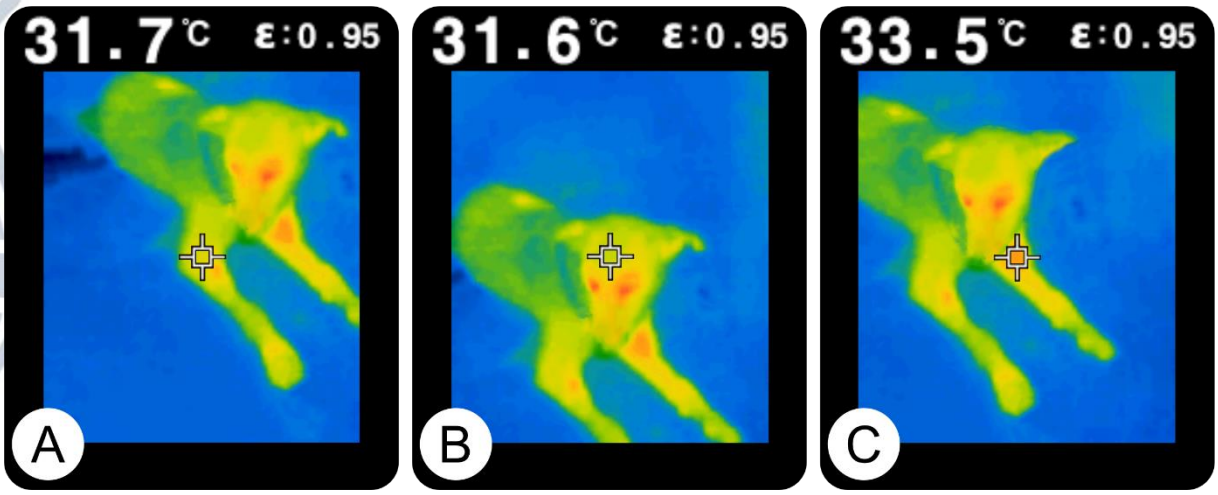

Figura 5 – Termografia de paciente canino, SRD, MACHO, 5 anos e meio, 45 kg acometido por picada de escorpião. A) MTD com acesso venoso – Notas um discreta alteração da temperatura superficial do tegumento graças ao acesso venoso via cateter; B) Temperatura superficial região frontal; C) MTE-local do edema com ΔT= 2.9Cº - Fonte: Própria -Câmera térmica FLIR TG165

Conduta terapêutica e evolução clínica

O paciente foi interno e classificado como caso de emergência. De imediato iniciou-se o protocolo de fluidoteraia com soro cloreto de potássio, e os seguintes fármacos foram administrados: Tramadol (3,6 ml, SC, BID por 5 dias), Dipirona (2,2 ml, IV, BID) e Caprofeno 5% (3,9ml, SC, SID por 3 dias). O volume de soro fisiológico NaCl 0,9% administrado foi mínimo, destinando-se apenas a manter o acesso venoso, uma vez em suspeitas de empeçonhamento por escorpiões, nos casos moderados ou graves, há chances de edema pulmonar. Concomitantemente foi administrado tratamento crioterápico sob o edema.

Nas primeiras horas de atendimento o paciente manteve-se prostrado, apresentando discreto nistagmo, mioclonia, midríase moderada com alternância para miose, letargia significativa, distensão corpórea, epífora bilateral, FC – 150, e FR – ofegante, TCC - 1, febre (39,9ºC) e dor abdominal. Apresentou anuria e teve a vesícula

urinária esvaziada via sonda uretral. A taquicardia e taquipneia, mesmo após a febre ser controlada, foi registrada, além da detecção de arritmia cardíaca.

Outros parâmetros vitais registrados foram: fezes – ausentes; urina – ausentes; comportamento – calmo; temperatura - 38,8°; apetite - presente - ração seca e sachê; hidratação – fluidoterapia, apresentando aposia. Somente 24h depois da entrada na internação, o paciente hidratou-se sozinho.

Como medida profilática iniciou-se a administração de ceftrizaxona 10% (14ml IV, BID) e ofertada água e ração. O paciente rejeitou a alimentação, mas bebeu água em pequena quantidade. No decorrer da noite o paciente apresentou taquipneia e taquicardia, sem reincidência de febre. E o local do edema apresentando dor intensa.

Com diminuição dos sintomas neurológicos e maior estabilidade da frequência cardíaca, iniciou-se a infusão em fluidoterapia como cetamina e lidocaína na taxa de 3ml/kg/h. Após infusão o paciente manteve-se prostado e calmo. Sem alterações sistêmicas significativas.

Em 72h o paciente foi retirado sem alta médica. Estava se alimentando bem de sachês, a temperatura corpórea dentro dos parâmetros de normalidade, urinou em grande quantidade na presença da tutora. Apresentava claudicação e restrição de movimento devido a presença de dor na região da lesão MTE.

A tutora foi alertada sobre o risco da retirada sem alta médica e da importância de seguir com o tratamento recomendado no seu domicílio. Por fim orientada que em casos de intercorrência poderia retornar a clínica ou procurar atendimento 24 horas.

Dada a qualidade do registro, o caso foi selecionado para relato e estudo dos eventos investigados. A tutora foi contactada e via termo de consentimento, de forma livre e espontânea autorizou, após minuciosa leitura, a análise, o estudo e a publicação do caso em tela.

Resultados e discursões - Estudo do caso

Incialmente se faz necessário contextualizar que há dois tipos de acidentes: Agravos confirmados e Agravos suspeitos. Quando o acidente acontece e o tutor é testemunha do ocorrido, ou memos traz consigo o escorpião causador do agravo, conclui-se que se trata de um agravo confirmado e que os métodos de diagnósticos mais complexos ou diferenciais podem ser postos como secundários, ou mesmo desnecessários (Barbosa et al, 2016).

Os casos de agravos suspeitos causados por escorpiões são os que não possuem confirmação testemunhal, e a sintomatologia e a anamnese podem estar relacionadas a outras patologias ou traumas. Nestes casos é indispensável meios diagnósticos clínicos e laboratoriais (Barbosa et al, 2016).

O caso em tela partiu da suspeita de um trauma de MTE, e só depois dos achados radiológicos a primeira hipótese foi descartada e posta sob nova hipótese, agora idiopática. A partir deste ponto a abordagem investigativa e a expertise do(a) Médico(a) Veterinário(a) farão a diferença para o paciente. Pois em casos de envenenamento ou empeçonhamento o tempo de ação é crucial para um prognóstico favorável.

Atualmente não estão disponíveis meios diagnósticos específicos para nenhum tipo de agravo com animais peçonhentos. Há pesquisas e até protocolos utilizando ELIZA, testes com métodos radioativos entre outros, para a detecção específica de certas proteínas que compõem a peçonha escorpiônica (Chávez-Olórtegui, 1994; Aubrey, et al, 2001; D'suze et al, 2003). Contudo são experimentos ainda pouco difundidos e de difícil acesso. Dias-Lopes et al (2018) destacam a importância da identificação e quantificação das peçonhas inoculadas nas vítimas, pois isso auxiliaria na terapêutica dos antivenenos e aperfeiçoamento dos dados epidemiológicos. Contudo tipificar e qualificar amostras biológicas oriundas dos pacientes é um processo intricado dada a baixa quantidade injetada e às variações biológicas destas.

Quando os acidentes são testemunhados, o animal causador é trazido junto ao paciente, ou os sintomas do empeçonhamento são muito específicos, como ocorre

com a sintomatologia de acidentes botrópicos, o diagnóstico torna-se mais fácil e preciso. Os agravos com escorpiões à animais não humanos são de difícil diagnóstico justamente por agregarem um complexo de sintomas não específicos, comumente encontrado em outros casos de envenenamento e/ou empeçonhento que apresentam quadros clínicos de síndromes colinérgicas ou adrenérgicas semelhantes. Para além disso, outras patologias também podem fazer parte do hall de possibilidades diagnósticos.

Contudo, algumas particularidades da biologia podem ser úteis na triagem destes agravos. Escorpiões possuem um exoesqueleto composto principalmente por quitina, aminoácidos como tirosina e histidina (Stachel, Stockwell e Van Vranken, 1999), e em especial dois compostos bioativos: a beta-carbolina (Lagorio, Cordon e Iriel, 2015) e a curmalina. São justamente as interações entre os compostos bioativos beta-carbolina e curmalina que, segundo Samundeeswari, Shastri e Kulkarni (2021), são responsáveis pela fluorescência do exoesqueleto dos escorpiões (Figura 5).



Figuras 5 – *Tityus stigmurus* exposto a luz negra.

Sabendo dessas características, é possível identificar escorpiões ou suas partes espalhadas no ambiente por meio do uso de luz negra. Outrossim, a ecdise é um fenômeno típico desses animais, durante o qual partes do exoesqueleto se desprendem e se fragmentam pelo entorno. Cada uma destas frações dérmicas é sensível a luz negra e são fáceis de serem destacadas do ambiente sob luz negra.

Termografia

Esta técnica propõe-se a mensurar atividades metabólicas por meio de imagens infravermelhas (IR) utilizando-se de câmeras especiais para isso. A captura

é realizada usando sensores capazes de estratificar variações de temperatura de um dado objeto ou corpo. Trata-se de uma técnica não invasiva e sem efeitos colaterais. Contudo, ainda muito pouco usada para o diagnóstico para empeçonhamentos.

Não foram encontrados trabalhos veterinários sobre aplicação da termografia em casos de acidentes com escorpiões, mas Medeiros et al (2017) realizaram um estudo piloto para analisar pacientes humanos acometidos por agravos com peçonhentos sob a ótica da termografia. De fato, estes autores não encontraram um padrão diagnóstico nos casos atendidos que pudesse ser considerado como diagnóstico diferenciado para estes casos.

Contudo, a termografia ampliou os horizontes investigativos sobre os casos de escorpionismos. Em dois acidentes averiguados havia sinais típicos de empeçonhamento por escorpião, mas as manifestações térmicas foram distintas. Enquanto em um caso houve aumento de temperatura na região do edema. No outro caso, ocorrera o contrário: houve diminuição longitudinal da temperatura superficial da pele (Machado et al, 2023; Ferreira et al, 2023).

Vários fatores podem estar intrínsecos ao ocorrido: local da picada, tempo de atendimento, espécie causadora do agravo, idade do paciente, entre tantos outros fatores. No entanto, o antagonismo dos resultados termográficos, expõem a necessidade de mais estudos na área (Ferreira et al, 2023).

A medicina veterinária não compartilha das mesmas condições de comunicação médico-paciente presentes na medicina humana. Desta feita, considerando que a termografia é um método diagnóstico não invasivo, indolor e que não requer, necessariamente, a imobilização do paciente, seu uso na medicina veterinária emerge como uma alternativa promissora (Machado et al, 2023).

Novo Método de Triagem para Vestígios Escorpiônicos

Em um ambiente de baixa luminosidade ou escuro total e de posse de uma fonte de luz negra, os fragmentos de anatômicos ou pequenas porções do exoesqueleto de escorpiões podem ser avistado.

No caso em tela, como havia a suspeita de empeçonhamento escorpiônico, e a lesão estava topograficamente distante do solo (na articulação úmero-radial), era provável que o paciente estive em decúbito lateral ou ventral quando foi acometido por uma ou mais picadas. Como escorpiões só picam em casos de predação ou de defesa, possivelmente o paciente deitou-se sobre o aracnídeo, que de imediato reagiu. Este estreito contato poderia ter deixado vestígios do escorpião no pelo do cão, o que de fato aconteceu.

Postulando toda esta hipótese e fundamentando-se na biologia e nos conhecimentos sobre a bioluminescência dos escorpiões, é que foi possível, utilizando-se de uma lanterna de luz negra, identificar em meio aos pelos do paciente, fragmentos de exoesqueleto escorpiônico exatamente na região do edema. Em ambiente completamente escuro, o pequeno fragmento foi visualizado, isolado e levado ao microscópio de luz. Com o aumento de 10x o achado foi devidamente confirmado como uma porção do exoesqueleto conforme observa-se na figura 6.

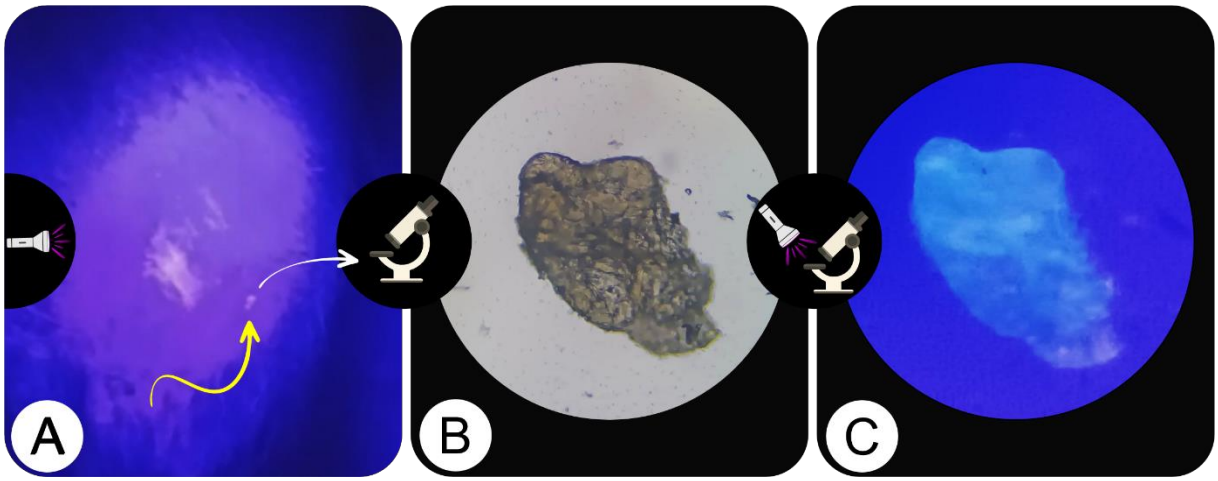

Figura 6 – A) Busca ativa guiada por luz negra em ambiente escuro com auxílio de lanterna de luz negra. Na seta amarela, fragmento do exoesqueleto de uma escorpião encontrado em meio ao pelo do paciente; B) Fragmento isolado e visto ao microscópio de luz (10x); C) Fragmento visto ao microscópio de luz, desta vez iluminado por luz negra.

Vale salientar que o presente método não é um meio diagnóstico, mas sim uma ferramenta de triagem que pode ajudar a elucidar hipóteses diagnosticas. Esse tipo de triagem torna-se eficiente uma vez que mesmo o acidente ocorrendo em situação distinta do caso aqui descrito, é possível que no pelo do animal sejam encontradas evidências de contato com deste com um ambiente onde há escorpiões em seu entorno. Compara-se aqui este método com o teste mediado por fluoresceína que não individualiza uma determina patologia, mas sim seu achados indicativos.

Avaliação da eficiência da triagem por luz negra

Para testar a validade do método de triagem por luz negra aqui proposto, foi realizado o seguinte experimento: fragmentos de escorpiões do gênero Tityus e Jaguajir (fixados em álcool 70% e adquiridos da coleção didática da Universidade Federal da Paraíba/Campus II) foram triturados e lançados aleatoriamente sobre pelo da porção lateral da coxa do paciente.

O uso dos dois gêneros de escorpiões foi um critério posto a fim de verificar se havia diferenças bioluminescentes sob a luz negra, entre a composição do exoesqueleto dos diferentes grupos de escorpiões de interesse médico. Metodologicamente a coxa do paciente foi fotografada sob luz ambiente e logo após em ambiente escuro sob negra focal.

Os resultados do experimento replicaram o que ocorreu na primeira triagem. E mesmo pequenos fragmentos, quando expostos a luz negra, refletiram a luz UV em meio aos pelos do paciente. Para garantir a repetibilidade do experimento, o teste foi replicado inúmeras vezes e sempre foi possível encontrar os vestígios dos exoesqueletos. Outrossim, destaca-se que nenhum tipo de dano foi causado ao paciente. Na figura 7 há o registro fotográfico comparativo.

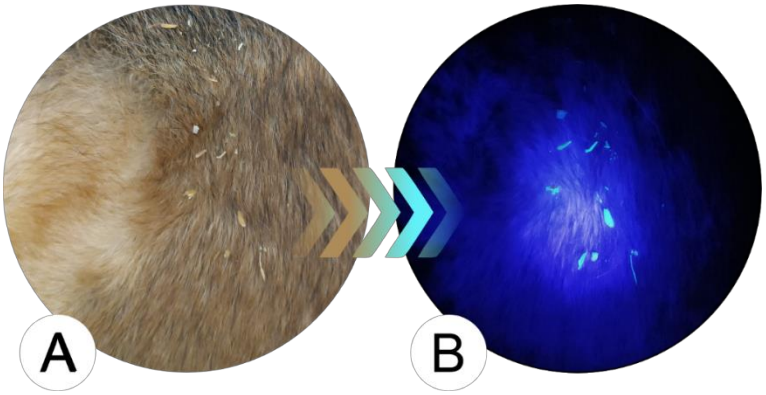

Figura 7 – Comparativo entre imagens com e sem o uso de luz negra para identificação de fragmentos de exoesqueletos de escorpiões. A) Fotografia sob luz ambiente; B) Fotografia sob luz negra.

Considerações sobre a terapêutica não específica

Não há um só livro brasileiro que trate exclusivamente da problemática dos acidentes com animais peçonhentos frente a Medicina Veterinária. A maioria da literatura disponível (artigos e pequenos trechos de livros) trata o tema em poucas linhas, sem muitos detalhes que possam auxiliar condutas terapêuticas assertivas. Por consequência, além do tratamento sintomático que respeita as especificidades de cada grupo animal atendido, o que é adotado são condutas semelhantes as terapêuticas humanas.

Na rotina clínica, por vezes, os casos são tratados como pouco comuns ou com indiferença a epidemiologia dos fatos. O foco do atendimento é quase sempre exclusivo para reverter os sintomas da empeçonha, que dependendo do quadro, são tratados com métodos de tentativa e erro, frente a paupérrima abordagem sobre toxinólogia ofertada nos cursos de Medicina Veterinária.

Não há soro antiescorpiônico produzido para uso restrito em animais não humanos. Logo, quando há necessidade do uso desta soroterapia, assumisse as abordagens terapêuticas humanas. Cabe neste contexto uma ressalva aos riscos destas práticas, pois têm origens em protocolos destinados a uma única espécie, o que não condiz com a gama de espécies atendidas pela medicina veterinária.

Considerações sobre a soroterapia

A escolha pelo uso da soroterapia depende de clínica apresentada pelo paciente, assim como o quadro de classificação. Como no caso em tela houve a classificação de acidente leve, seguiu-se a recomendação do não uso do soro antiescorpiônico (SAEEs).

A recomendação é pela utilização do SAEEs somente em casos moderados ou graves. Neste ponto é crucial compreender que o soro neutraliza de maneira eficaz o veneno, contudo, não promove a regeneração das células e tecidos prejudicados, embora previna as lesões, o soro não as trata ou cura (WEN, 2009 apud ROSENFELD, 1967).

A seguir estão descritas de forma generalista e resumida notas sobre a soroterapia antiescorpiônica utilizada na medicina humana, já que não existem produtos similares veterinários. Ressalta-se que estas não devem ser interpretada como recomendação diretamente aplicáveis à terapêutica veterinária, mas sim como informações inerentes ao uso de SAEEs.

A maior parte do SAEEs disponível no Brasil é produzindo pelo Instituto Butantan. De acordo com a bula do produto, o soro é específico contra escorpionismo provocado pelo gênero Tityus, está disponível em ampolas de 5mL de solução injetável, e praticamente não possui contraindicações de uso.

A administração do SAEEs pode ser acompanhada uma pré-medicação composta por corticoides e anti-histamínicos. Contudo esta conduta é controversa entre vários autores, conforme alerta Wen (2009) e a escolha clínica pela conduta cabe de forma diferente em cada caso.

No que se refere a diluição adverte-se que nestes agravos há predisposição a formação de edema agudo de pulmão, logo a administração de soroterapia de suporte deve adotar baixo volume de diluição para evitar uma sobrecarga. É preciso considerar o grau de hidratação do paciente, contudo deve-se estar atendo que o volume das ampolas deve ser considerado na diluição com o solução fisiológica ou glicosada (WEN, 2009).

Animas de pequeno porte, que por obviedade possuem menor volemia, devem receber maior atenção na soroterapia como um todo. A exemplo do que acontece com crianças e de acordo com Wen (2009), a administração direta, sem diluição, gota a gota, pode ser uma opção quando há restrição no volume de líquido a ser administrado. No entanto, essa abordagem deve ser adotada com cuidado devido ao aumento potencial na incidência de reações alérgicas. Contudo, a preocupação com reações alérgicas em casos de escorpionismo parece ser infundada, uma vez que a incidência dessas reações é significativamente diminuída mesmo quando o SAEEs é administrado sem diluição. Isso provavelmente ocorre devido à 'salvaguarda' oferecida pelos altos níveis de catecolaminas circulantes nossa casos graves.

A infusão deve ser feita de forma rápida, e em dose única para que os casos moderados não evoluam para graves, ou que os graves não se agravem mais ainda. (WEN, 2009). Esta medida é necessária frete a acelerada ação da peçonha nos sistemas. Recomenda-se ainda que os tutores sejam alertados para que tenham ciência das possibilidades de complicações com o uso da soroterapia antiescorpiônica

Considerações da terapia de suporte

Efetivadas as primeiras medidas para estabilização do paciente, de pronto a equipe médica veterinária deliberou sobre as próximas condutas que seriam adotas com o internamento e acompanhamento do paciente.

O monitoramento constante das funções vitais foi adotado como critério avaliativo primário. FC, FR, temperatura corpórea, micção, defecção, sede, apetite, e perfil neurológico foram acompanhados durante todo o tempo de permanecia do paciente no internamento.

Como a ação do veneno é predominantemente neurotóxica, as ações intercambiáveis das manifestações simpáticas e parassimpáticas foram levadas em consideração antes da escolha da terapia medicamentosa de suporte. Uma vez que, um pequeno hiato entre um monitoramento e outro das funções vitais pode mudar o quadro do paciente e rapidamente afetando seu prognóstico.

O controle da dor e a promoção de bem-estar foi uma conduta constante e, todo o tratamento do empeçonhamento foi direcionado aos sintomas ocorrentes.

Contudo alguns achados foram inespecíficos, como uma esplenomegalia, diagnosticada por ultrassonografia, não foi especificamente tratada, visto que não há relatos na literatura destes tipo de achado. Possivelmente, tem-se um quadro crônico de origem idiopática.

Outro achado, desta vez relatado por outros autores (VASCONCELOS, 2006) correspondeu a uma lesão muscular na porção edemaciada do MTE. Essa injuria foi encontrada no exame ultrassonográfico, e consequente tratada com a crioterapia e os anti-inflamatórios ofertados no internamento. Não houve registro miólise ou mioglobinuria,

No processo de analgesia, no intuito de promover maior conforto, o uso de bloqueadores adrenérgicos e colinérgico é controverso dada as rápidas manifestações intercambiáveis entre quadros de predominância adrenérgica ou colinérgica.

Entretanto, de forma precisa e assertiva, e quando se julgou ser seguro ao paciente, uma infusão lenta de cetamina e lidocaína (3ml/kg/h) foi administrada e como resultado observou-se uma significativa melhora na padronização da frequência cardíaca e respiratório. Após duas horas da infusão o paciente foi posto em marcha e ainda claudicando, mostrou-se mais alerta, e conseguiu se alimentar.

Outros fármacos podem ser utilizados a critério do médico veterinário, mas devem ser observados alguns fatores críticos. O uso de atropina para o controle da bradicardia pode potencializar o edema agudo de pulmão (EAP). Insuficiência cardíaca congestiva (ICC) e a EAP podem ser tratados com diuréticos e oxigenioterapia, e em casos de hipotensão e choque Dobutamina pode ser usada (Cardoso et al, 2009).

Dentre os tratamentos de suporte uma antibioticoterapia foi administrada com uso de ceftriaxona 10%. É sabido que em quadros suspeitos de empeçonhamento não há necessidade do uso de antibióticos. Toda via, como não se sabia o estado de saúde do paciente antes de dar entrada no CMV, de forma preventiva optou-se por ministrar o referido fármaco, a fim de, impedir a proliferação de microrganismos oportunistas especialmente nas vias áreas inferiores.

Nas terapias de suporte, os antieméticos: metoclopramida, ondansetrona e maropitant podem ser utilizados para impedir vômitos e desidratação (CARDOSO,

2009). Contudo, dada a ausência de sintomas, estes medicamentos não foram usados, e como não havia histórico médico do paciente, nenhum outro fármaco foi administrado. Funções renais, cardiopatias e outras patologias congênitas o adquiridas não foram relatadas e nem investigadas. Daí a importância de uma conduta conservativa.

Considerações finais

Como no Brasil o registro de acidentes com animais peçonhentos e/ou venenos só é obrigatório para a medicina humana, é esperada a ausência estatística de relatos de caso de empeçonhamento ou envenenamento provocado por toxinas animais. Assim, quando se compara aos registros médico humanos, poucos são os artigos que discutem o tema, e a literatura médico-veterinária existente é quase sempre desatualizada. Desta feita, acredita-se que a criação um Centro de Informação e Assistência Veterinária Toxicológica (CIAVTox), assim existe para a saúde humana (CIATox), seria um excelente iniciativa, que ajudaria a salvar muitas vidas.
Outrossim, mesmo após a alta médica, todos os pacientes devem ser monitorados a fim de prevenir o surgimento de sequelas decorrentes do empeçonhamento.

Recomendações

Em se tratando de toxinólogia, recomenda-se ao médico veterinário:

- Deter o conhecimento da fauna local de peçonhentos e venenosos;
- Conseguir identificar o agente etiológico dos agravos;
- Não negligenciar o relato do tutor sobre a possibilidade de empeçonhamento;
- Diferenciar os agravos já nos primeiro sintomas;
- Estar apto a realizar soroterapia antipeçonha;
- Administrar terapia de suporte;
- Compreender as variações terapêuticas para atendimento a diferentes espécimes;

- Fazer uso dos mais variados meios de diagnósticos e triagem que possibilitem direcionem para assertivas medidas terapêuticas;
- Estar atualizado sobre toxicológia, urgência e emergência

5. CONCLUSÃO

O presente trabalha traz consigo a importância dos estudos de toxinólogia e suas implicações na medicina veterinária;

A terapêutica usada no caso foi assertiva e precisa. Mesmo o paciente tento sido removido sem alta médica, este saiu da clínica com um prognóstico favorável;

A termografia por ser um ferramenta de muita valia na clínica diagnóstica. O equipamento é preciso e pode ser usado em diversas situações durante a evolução do paciente;

O novo método de triagem não substitui os método convencionais de diagnóstico e podem ser resultados falso positivos ou não ser conclusivos caso os achados não sejam devidamente identificados a luz do microscópio do pessoal especializado. Pois alguns fragmentos reflexivos podem ser difíceis de identificação, ou sejam frações de outras estruturas também reativas a luz negra;

Por fim, a fusão da Biologia com a Medicina Veterinária, abre novos horizontes para todos...

REFERÊNCIAS

AUBREY, N. et al. A Recombinant scFv/Streptavidin-Binding Peptide Fusion Protein for the Quantitative Determination of the Scorpion Venom Neurotoxin AahI. Biological Chemistry, Vol. 382 (Issue 11), pp. 1621-1628, 2001. DOI: 10.1515/BC.2001.197

BAÍA, L. da S. L. et al. Tratamento integrativo com ozonioterapia e fotobiomodulação em ferida causada por loxoscelismo cutâneo em cão: Relato de caso. Pubvet, v. 17, n. 03, p. e1360, 2023. DOI: 10.31533/pubvet.v17n03a1360

BRAGA, T. V. Estudos bioquímicos, farmacológicos e de minimização da estrutura do peptídeo TsHpT-I isolado do veneno do escorpião Tityus serrulatus. 2005.

BRANDÃO, R. A.; FRANÇOSO, R. D. Acidente por Rhopalurus agamemnon (Koch, 1839) (Scorpiones, Buthidae). Sociedade Brasileira de Medicina Tropical, v. 43, n. 3, p. 342-344, 2010.

BRITES-NETO, J. Aspectos Clínicos e Terapêuticos do envenenamento por escorpiões em cães e gatos. Revista de Ciência Veterinária e Saúde Pública, v. 6, n. 2, p. 442-471, 2019.

CERNI, F. A. Isolamento, caracterização molecular e funcional de uma nova toxina presente na peçonha do escorpião Tityus serrulatus. 2016. Tese de Doutorado. Universidade de São Paulo.

CHÁVEZ-OLÓRTEGUI, C. et al. ELISA for the detection of toxic antigens in experimental and clinical envenoming by Tityus serrulatus scorpion venom. Toxicon, 1994, 32, 1649–1656.

CORDEIRO, F. F. Alterações clínicas e cardiopulmonares produzidas pelo envenenamento escorpiônico em cães. Universidade Estadual Paulista (UNESP), 2003. Disponível em: Link. Acesso em: 15 nov. 2023.

D'SUZE, G. et al. Relationship between plasmatic levels of various cytokines, tumour necrosis factor, enzymes, glucose and venom concentration following Tityus scorpion sting. Toxicon, 2003, 41, 367–375.

DI NICOLA, M. R. et al. Ophidiomyces ophidiicola detection and infection: a global review on a potential threat to the world's snake populations. Eur J Wildl Res, 2022, 68, 64. DOI: 10.1007/s10344-022-01612-8

DIAS-LOPES, C. et al. Venomous arachnid diagnostic assays, lessons from past attempts. Toxins, v. 10, n. 9, p. 365, 2018.

DURVAL, T. F.; CIRNE, L. C. S. O. B. Intoxicação e morte por veneno de sapo em cão de Valença RJ: Relato de caso. Pubvet, v. 12, n. 10, p. 1–4, 2018. DOI: 10.31533/pubvet.v12n10a192.1-4

GOMES, A. C. M. et al. Escorpiões do gênero Tityus no Brasil: biologia, bioquímica da peçonha e fisiopatologia do escorpionismo. Revista Scientia Vitae, v. 13, n. 36, p. 1-14, 2023.

RIBEIRO, E. L. et al. Hemograma de cães submetidos ao envenenamento experimental por Tityus serrulatus. Arquivo Brasileiro de Medicina Veterinária e Zootecnia, v. 61, n. 1, p. 135–143, 2009. DOI: 10.1590/S0102-09352009000100019

FERREIRA, K. et al. Termografia por Infravermelho em Medicina Veterinária. Enciclopédia Biosfera, v. 13, n. 23, 2016. Disponível em: Link. Acesso em: 30 nov. 2023.

LAGORIO, M. G.; CORDON, G. B.; IRIEL, A. Reviewing the relevance of fluorescence in biological systems. Photochemical & Photobiological Sciences, v. 14, n. 9, p. 1538-1559, 2015.

MACHADO, S. A. et al. Uso da Termografia Infravermelha em Caso de Envenenamento de uma Criança Picada por Bothrops Pubescens (Cope, 1870) no Uruguay. Pan American Journal of Medical Thermology, v. 10, p. 005, ago. 2023. Disponível em: Link. Acesso em: 15 dez. 2023. doi: 10.18073/pajmt.2023.10.005

MEDEIROS, C. R. et al. Infrared thermography to diagnose and manage venomous animal bites and stings. Revista da Sociedade Brasileira de Medicina Tropical, v. 50, p. 260-264, 2017.

MENDES, A. L. et al. Cão Com Lesão Tratado Com Barbatimão (Stryphnodendron Adstringens) Após Picada De Aranha Marrom: Relato De Caso. 2023. DOI: 10.5281/zenodo.8374177

MÖRSCHBÄCHER, P. D. et al. Acidente aracnídico em um cão: relato de caso. 2012. Disponível em: Link. Acesso em: 16 nov. 2023.

MS; Ministério da Saúde. Acidentes por animais peçonhentos - Escorpião [Internet]. 2017 [citado 2023 NOV 10]. Disponível em: Link

NOGUEIRA, A. D. S. et al. Inventário Preliminar da Escorpiofauna No Município De Campina Grande - Paraíba. BioFar, Campina Grande, v. 3, n. 1, p. 74, 2008.

PORTO, T. J. et al. Escorpiões da Caatinga: conhecimento atual e desafios. In: BRAVO, F. E. C. A. Artrópodes do Semiárido: biodiversidade e conservação. Feira de Santana: Printmídia, 2014. p. 298.

POUGH, F. H. et al. Zoologia dos Vertebrados. 6. ed. São Paulo: Atheneu, 2009.

SAMUNDEESWARI, S. et al. Bio-inspired design and synthesis of fluorescent molecules: Coumarin-β-carboline hybrids as models. Chemical Data Collections, v. 31, p. 100613, 2021.

SANTOS, R. L. et al. Bromeliads as a keystone resource for the scorpion Tityus neglectus in eastern Rio Grande do Norte State. Journal of the Bromeliad Society, n. 53, p. 256-258, 2003.

Santos, M. M. B. dos et al. Avaliação clínica de cães tratados com flunixina meglumina, Curcuma longa e soro antibotrópico após envenenamento botrópico experimental (Bothrops alternatus). Acta Scientiae Veterinariae, 31(1), 31–38, 2018. DOI: 10.22456/1679-9216.16974

STACHEL, S. J.; STOCKWELL, S. A.; VAN VRANKEN, D. L. The fluorescence of scorpions and cataractogenesis. Chemistry & biology, v. 6, n. 8, p. 531-539, 1999.

ASCONCELOS, F. Efeitos de α e β-neurotoxinas da peçonha do escorpião Tityus serrulatus sobre a liberação de catecolaminas, pressão arterial, captação de neurotransmissores e concentração de cálcio em células de músculo liso de aorta de ratos. Tese de Doutorado. Universidade de São Paulo, 2006.

WEN, F. H. Soroterapia. In CARDOSO, J. L. et al. Animais peçonhentos do Brasil: biologia, clínica e terapêutica. São Paulo: Sarvier, 2009; pg 432-445.

ZART, T.; DA CUNHA, A. P.; FERREIRA, N. F.; DE SOUZA, A. M.; RIBEIRO, K. S. F. Acidente com serpente do gênero *Micrurus corallinus* em cão: Relato de caso. Pubvet, v. 17, n. 09, p. e1449, 21 ago. 2023. Acesso em: 15 nov. 2023.

FACULDADE REBOUÇAS DE CAMPINA GRANDE

REBOUÇAS EDUCACIONAL LTDA
CNPJ: 13.445.508/0001-45
Av. Ministro José Américo de Almeida, 447 - Centro - CAMPINA GRANDE - PB
CEP: 58406-040 - Telefone: (83) 3321-6670, e-mail:
secretariaacademica@faculdaderebouças.com.br
Autorização de funcionamento: Resolução 243/2012 CEE/PB, ID INEP: 25125982

TERMO DE CONSENTIMENTO LIVRE E ESCLARECIDO
RELATO DE CASO

O Senhor (Sra.) está sendo convidado(a) a consentir a divulgação do caso clínico envolvendo a participação de seu animal no Relato de Caso intitulado: (Empeçonhamento em cães: resenha acadêmica e relato de caso) do(s) autor(es) Abraão Ribeiro Barbosa e Fernanda maria Pinto Araújo, pesquisa sob responsabilidade do Médico Veterinário José Wagner Amador da Silva e orientação da Profa. Cristiane Miranda Furtado que desenvolverão um trabalho para conclusão de curso de Bacharelado em Medicina Veterinária pela Faculdade Rebouças de Campina Grande.

Este documento, chamado Termo de Consentimento Livre e Esclarecido, visa assegurar seus direitos. Leia com atenção e calma, aproveitando para esclarecer suas dúvidas. Se houver perguntas antes, durante ou mesmo depois de assiná-lo, você poderá esclarecê-las com o pesquisador responsável.

O(s) objetivo(s) deste relato de caso consiste(m) em relatar quadro clínico e terapêutico de acidente com escorpiões

Ao final os resultados esperados contribuirão para formação de banco de dados sobre toxinólogia. Cumpre esclarecer que com este documento queremos pedir seu consentimento e cessão de direitos para o acesso e posterior utilização dos dados clínicos, exames laboratoriais quaisquer que sejam, bem como de procedimentos terapêuticos contidos no prontuário médico veterinário do animal pelo qual declara ter a responsabilidade legal.

Será resguardado seu direito de confidencialidade, privacidade e anonimização. A divulgação científica dos resultados, para a qual pedimos seu consentimento, será feita de forma a preservar a identidade do proprietário e/ou responsável legal e do animal e utilizada unicamente para fins de publicações e apresentações científicas, nacionais e/ou internacionais.

Entretanto, cumpre esclarecer que, nos casos em que houver a publicação de materiais que possam eventualmente identificar o participante e/ou animal, o Sr. será convidado a assinar abaixo o item "autorização de uso de imagem e cessão de direitos"

Fica esclarecido, em linguagem clara e acessível, que os possíveis desconfortos e riscos deste relato de caso são: exposição dos dados clínicos e laboratoriais, nunca pessoais dos tutores ou de seu pet.

Não haverá benefícios diretos a você. Os benefícios serão acadêmicos e clínicos, publicado nos meios acadêmicos adequados e de credibilidade.

Os pesquisadores assumem ainda que este relato de caso somente poderá ser iniciado e realizado após prévia e expressa aprovação da CEUA - Comissão de Ética no Uso de Animais à qual esta pesquisa será submetida, caso necessário.

Caso assim o queira, fica garantida ao Sr. a liberdade da retirada deste consentimento, sem a necessidade de justificativa prévia a qualquer momento, seja antes ou durante este relato de caso; bem como poderá deixar de participar da pesquisa em si, sem qualquer prejuízo à continuidade de eventual tratamento do animal na Instituição que porventura esteja ocorrendo.

É informado de que não há qualquer valor econômico envolvido, seja a pagar ou receber, pela sua participação.

Desde já, agradecemos sua atenção e participação e colocamo-nos à disposição para maiores informações. Esse termo, após ter sido lido ou ditado, e devidamente compreendido, terá todas suas páginas rubricadas pelo pesquisador principal responsável identificado abaixo e será assinado em duas vias, uma das quais uma ficará com o participante e a outra com o pesquisador principal, que permanece ao dispor.

Autores/ Pesquisadores responsáveis: Abraão Ribeiro Barbosa – Professor Efetivo do Departamento de Ciências Veterinárias da Universidade Federal da Paraíba.

Dessa forma pedimos que preencha os itens que seguem:

Eu, Jácyla Teixeira Leal Freire, nacionalidade brasileira, nascido aos 06/05/2001 estado civil solteira, profissão ADVOGADA, portador do RG 4.471.298 e CPF 192.189.954-00, residente e domiciliado na Rua Francisco Alves Ramalho número 997 complemento _____ bairro Horaré, cidade Campina Grande, Estado de PB telefone: (83) 98158543-1, declaro ser o proprietário e/ou responsável legal pelo animal designado como Lyon, espécie canino raça mestiço, sexo _____, pelagem/cor MARROM/PRETO idade 6 anos (meses/anos), de microchip e/ou registro sob número _____ (utilizar N/A caso não se aplique) e dessa forma, para todos os efeitos legais, AUTORIZO EXPRESSAMENTE, de forma gratuita e sem quaisquer ônus, ao pesquisador principal responsável:

1.1: o acesso e uso de prontuário médico-veterinário do animal acima descrito com seus respectivos dados clínicos, exames laboratoriais quaisquer que sejam, bem como de eventuais procedimentos terapêuticos realizados.

1.2: a utilização de imagem pessoal, dados digitais e também a cessão dos direitos sobre os mesmos, bem como dos direitos autorais dos trabalhos desenvolvidos, juntamente ou não com a minha imagem pessoal e do animal pelo qual me declaro responsável.

A presente autorização de utilização e cessão de direitos no uso de imagem e dados em meios acadêmicos e pedagógicos de divulgação possíveis, quer sejam na mídia impressa, falado ou eletrônica, são outorgadas livres e espontaneamente, em caráter gratuito, não incorrendo esta autorização em quaisquer

ônus, sejam a que título for ratificando que ambas - AUTORIZAÇÃO/CESSÃO - são firmadas de minha livre e espontânea vontade.

Após ter recebido esclarecimentos sobre a natureza do relato de caso, seus objetivos, métodos, benefícios previstos, potenciais riscos e o incômodo que este possa acarretar, aceito participar de forma livre e esclarecida deste relato de caso e para isso assino abaixo.

21 DE NOVEMBRO / CAMPINA GRANDE.

Local e data

Laíza Feitosa Leal Freire

Assinatura do Proprietário e/ou Responsável Legal

Assinatura dos Autores

Assinatura do Pesquisador Responsável