FACULDADE REBOUÇAS

BACHARELADO EM MEDICINA VETERINÁRIA

GENGIVITE ESTOMATITE FELINA: EXPLORANDO A INTERAÇÃO ENTRE FIV, FeLV E AS COMPLEXIDADES DO TRATAMENTO

DANIELLE RIBEIRO DE AQUINO

HILMA PAULA DE ARAUJO RIBEIRO

Campina Grande

2023

DANIELLE RIBEIRO DE AQUINO
HILMA PAULA DE ARAUJO RIBEIRO

GENGIVITE ESTOMATITE FELINA: EXPLORANDO A INTERAÇÃO ENTRE FIV, FeLV E AS COMPLEXIDADES DO TRATAMENTO

Trabalho de conclusão de curso na modalidade *artigo científico*, apresentado como requisito para obtenção do título de bacharel em Medicina Veterinária pela Faculdade Rebouças.

Orientador(a): Prof. Thyago Gurjão

Campina Grande

2023

FACULDADE REBOUÇAS DE CAMPINA GRANDE

DANIELLE RIBEIRO DE AQUINO
HILMA PAULA DE ARAÚJO RIBEIRO

GENGIVITE ESTOMATITE FELINA: EXPLORANDO A INTERAÇÃO ENTRE FIV, FELV E AS COMPLEXIDADES DO TRATAMENTO

Trabalho de Conclusão de Curso na modalidade *Artigo Cientifico*, apresentado como requisito para obtenção do título de Bacharéis em Medicina Veterinária pela Faculdade Rebouças.

DATA DA AVALIAÇÃO: 05 de dezembro de 2023.

BANCA EXAMINADORA:

Prof. Me. Thyago Araújo Gurjão
(Orientador - Faculdade Rebouças)

Prof. Dr. José Matias Porto Filho
(Examinador Interno - Faculdade Rebouças)

Prof. Dr. Francisco de Assys Romero da Mota Sousa
(Examinador Interno - Faculdade Rebouças)

AGRADECIMENTOS

A ti senhor, por ser tão grandioso e sábio, pela minha vida e por tudo que tenho aprendido com ela.

A meus pais amados, por me incentivarem a nunca desistir dos meus estudos, por sempre se preocuparem com meu futuro, e principalmente por serem responsáveis pela pessoa que sou hoje.

Aos meus tios, Adalberto e Dagoberto, e Teone em especial.

A minha amada avó, Maria de Jesus Nascimento Ribeiro (in memoria), que sempre foi tão amável, cuidadosa, carinhosa, e incentivadora, e que mesmo nos últimos anos de sua vida com limitações de saúde, por consequência de ser portadora de Alzheimer, sempre foi e será nosso elo de união, Te amarei para sempre!!!!!.

Ao meu esposo João Luiz, por esta sempre ao meu lado em todos os momentos.

Aos meus familiares, pelos momentos de alegria e comemorações juntos, assim como pela união nos momentos de tristeza, por serem tão amáveis e sempre me apoiarem.

Aos meus amigos, Abraão, Fernanda, Hilma, Ohana, Raquel, Emylle, por serem meus companheiros de trabalhos, seminários, cursos, estágios, e confraternizações ao longo desses cinco anos acadêmicos.

A meu orientador Thyago Gurjão, por aceitar essa parceria e, disponibilizar tempo e dedicação para elaboração deste trabalho.

Aos professores, Jose Matias e Assis, pela extrema boa vontade em participarem da banca examinadora.

Ao professor Gessenildo Rodrigues, por sua grande colaboração na construção de meu projeto de pesquisa.

A professora Daneelly Henrique por todo o apoio durante minha graduação.

Aos meus colegas de sala, por terem contribuído de alguma forma para meu crescimento como pessoa e futura Medica Veterinária.

Aos funcionários do curso de Medicina Veterinária da FRCG, pelo excelente trabalho desenvolvido.

A todos os Médicos Veterinários, funcionários dos locais que estagiei, que contribuíram para meu crescimento pessoal e profissional, onde pude desempenhar as funções a mim designadas com mais alegria, e pude criar laços de amizade.

Aos tutores dos pacientes que durante os meus estágios sempre foram receptivos aos meus cuidados ainda tão imaturos, e por me fazerem amar cada vez mais esta profissão.

A cada animal que eu atendi, durante toda minha graduação, cada um com suas particularidades e limitações.

Por fim, gostaria de agradecer aos meus animais Bibi, Cristal, Jade e Thor que me mostram diariamente o porquê eu escolhi o curso de Medicina Veterinária.

Muito obrigada

Danielle Ribeiro de Aquino.

Hoje é um dia muito especial, um dia de celebração, gratidão e alegria. Estou aqui para expressar minha profunda gratidão a Deus, aos meus pais, ao meu marido, familiares, amigos e professores, que estiveram ao meu lado durante toda a jornada que me trouxe à conclusão do curso de Medicina Veterinária.

Primeiramente, quero expressar minha imensa gratidão a Deus, fonte de toda a sabedoria e força que me guiaram ao longo deste caminho desafiador. Sua orientação e bênçãos foram a luz que iluminou os momentos mais difíceis e as decisões mais importantes. Sou profundamente grato por Sua graça constante, que me sustentou em cada passo do caminho.

Aos meus pais, irmãos e sobrinho, palavras não são suficientes para expressar minha gratidão. Vocês foram meus pilares, meu apoio inabalável. Desde o início, vocês acreditaram em mim quando eu duvidei, encorajaram-me quando eu estava cansado e celebraram comigo cada conquista. Obrigado por sacrificar tanto para me proporcionar esta educação e por serem modelos incríveis de dedicação, amor e perseverança.

Ao meu marido, sua paciência e apoio constante foram os alicerces que me permitiram focar nos estudos. Sua presença tornou os dias mais leves e as noites mais brilhantes. Obrigado por ser meu companheiro de vida e por compartilhar alegrias e desafios ao meu lado.

Aos professores que dedicaram tempo e conhecimento, vocês foram guias essenciais nesta jornada acadêmica. Suas lições não se limitaram aos livros, mas também à inspiração, encorajamento e paixão que demonstraram pela profissão. Obrigado por moldar meu conhecimento e minha ética profissional.

Aos amigos, em especial a Fernanda, Danielle, Abraão e Dalila, que compartilharam risadas, lágrimas e momentos inesquecíveis ao longo dessa jornada, vocês são tesouros valiosos na minha vida. Suas amizades tornaram cada desafio mais fácil e cada vitória mais doce. Obrigado por serem os companheiros leais que iluminaram meu caminho.

Hoje, olhando para trás, vejo que esta jornada não foi apenas sobre adquirir conhecimento, mas também sobre crescimento pessoal, superação e a construção de relacionamentos duradouros. Estou profundamente agradecido por cada experiência, cada desafio e cada pessoa que contribuiu para a pessoa que sou hoje.

À medida que embarco nesta próxima fase da minha jornada como médico veterinário, levo comigo o amor, o apoio e as lições valiosas que recebi de Deus, da minha família, do meu marido, dos meus amigos e dos meus professores. Que eu possa retribuir a confiança depositada em mim através do serviço dedicado aos animais e à comunidade. Que possamos continuar a caminhar juntos, celebrando as alegrias, enfrentando os desafios e construindo um futuro brilhante juntos.

Muito obrigado

Hilma Paula de Araújo Ribeiro

GENGIVITE ESTOMATITE FELINA: EXPLORANDO A INTERAÇÃO ENTRE FIV, FeLV E AS COMPLEXIDADES DO TRATAMENTO

Danielle Ribeiro de Aquino
Hilma Paula de Araújo Ribeiro
Orientador(a): Thyago Gurjão

RESUMO

A gengivite estomatite felina é uma condição comum em gatos, que causa inflamação na cavidade oral, manifestando-se por sintomas como perda de apetite, excesso de salivação e comportamento agressivo. Este estudo realizará uma revisão de literatura para investigar a complexa relação entre a gengivite estomatite felina e infecções virais, com foco no FIV, FeLV, bem como para explorar os desafios associados ao diagnóstico e tratamento. O principal objetivo deste estudo é desvendar como essas infecções virais interagem com a gengivite estomatite felina e entender as implicações clínicas dessa interação, usando uma abordagem baseada na revisão da literatura. A questão central que orienta a pesquisa é: "Como as infecções por FIV, FeLV se relacionam com a gengivite estomatite felina e quais são as implicações clínicas, conforme evidenciado por meio da revisão da literatura?" A revisão de literatura permitirá analisar os resultados e as discussões existentes na área, destacando a complexidade dessa interação e enfatizando a necessidade de abordagens individualizadas no tratamento, levando em consideração a causa subjacente. Este estudo busca aprimorar as estratégias de diagnóstico e tratamento, contribuindo para a melhoria do prognóstico e do bem-estar dos gatos afetados por essa condição.

Palavras-chave: Inflamação, cavidade oral, implicações clinicas, infecções em felinos.

ABSTRACT

Feline gingivostomatitis is a common condition in cats, causing inflammation in the oral cavity and manifesting with symptoms such as loss of appetite, excessive salivation, and aggressive behavior. This study will conduct a literature review to investigate the complex relationship between feline gingivostomatitis and viral infections, with a focus on FIV, FeLV, as well as to explore the challenges associated with diagnosis and treatment. The primary objective of this study is to unveil how these viral infections interact with feline gingivostomatitis and understand the clinical implications of this interaction using a literature review-based approach. The central question guiding the research is: "How do FIV, FeLV, relate to feline stomatitis gingivitis, and what are the clinical implications, as evidenced through the literature review?" The literature review will enable the analysis of existing results and discussions in the field, highlighting the complexity of this interaction and emphasizing the need for individualized approaches

in treatment, considering the underlying cause. This study, aiming to enhance diagnostic and treatment strategies, thus contributing to the improvement of prognosis and the well-being of cats affected by this condition.

Keywords: Inflammation, oral cavity, clinical implications, infections in felines.

1. INTRODUÇÃO

A medicina felina está ganhando importância considerável nos últimos anos na área da medicina veterinária, devido ao reconhecimento das necessidades peculiares da raça felina, baseado na sua anatomia e fisiologia, porém, embora se tenha aumentado o grau da importância atribuída aos felinos, ainda é escassa a literatura nacional sobre as enfermidades infecciosas que os acometem.

Os gatos estão presentes na grande maioria dos domicílios brasileiros, porém, segundo Biezus, et al, 2018, apesar deste fato, poucos estudos são realizados sobre os aspectos epidemiológicos das doenças infecciosas que acometem estes felinos. Acredita-se que o nível de conhecimento da população sobre a guarda responsável de gatos está estritamente relacionado com a frequência de doenças infectocontagiosas na espécie.

Dentre os agentes infecciosos que acometem os gatos, os vírus são responsáveis por um grande número de animais doentes na rotina da clínica veterinária, e como alguns representantes, temos a rinotraqueite felina, causado pelo Herpes Vírus Felino tipo 1, Vírus da imunodeficiência felina (FIV) causado pelo retrovírus do gênero *Lentivirus* , Vírus da Leucemia Felina (FelV) causado por um retrovírus do gênero *Gammaretrovirus* da família *Retroviridae*, vírus da peritonite felina (PIF) causado pelo coronavirus felino, Calicivirose causado por um RNA vírus, o calicivírus, temos também as doenças bacterianas com certo grau de importância nos felinos, atuando como agente primário da infecção ou como doença concomitante, tendo como um representante a Micoplasmose, causada pela *Mycoplasma haemofelis*, assim como as doenças bacterianas são de importância nos felinos, existe também as doenças fúngicas, e temos como um representante a esporotricose, causado pelo *Sporothrix schenckii* tão em evidencia ultimamente.

A inflamação na cavidade oral, um fenômeno frequentemente observado na prática médica veterinária felina, suscita questões de grande relevância e mérito. O complexo gengivite estomatite felina (CGEF), trata-se de uma doença inflamatória grave, de caráter crônico, apresentada por lesões que afetam a cavidade oral, é considerada a segunda doença oral mais diagnosticada em gatos. Acredita-se que esse processo se deve a uma resposta exacerbada, por parte do organismo, devido a quadros inflamatórios primários recorrentes e/ou persistentes (CORDEIRO, 2022; VILELA, 2004; SANTOS, 2022).

Comumente, as afecções inflamatórias da cavidade oral em gatos manifestam-se por meio de sintomas notáveis, tais como perda de apetite, excesso de salivação e mudanças comportamentais, que exacerbam o sofrimento do animal, podendo, em última instância, resultar em complicações graves (VILELA, 2004).

A gengivite e a estomatite, especificamente, apresentam-se como entidades complexas, caracterizadas pela inflamação da gengiva na junção mucogengival, na mucosa bucal, e, em casos menos frequentes, na mucosa palatal e lingual. As lesões tendem a ser simétricas, sendo as áreas adjacentes aos pré-molares e molares as mais suscetíveis à inflamação, em contraste com os incisivos e caninos. No entanto, a estomatite associada à gengivite revela uma resposta inflamatória mais intensa que abrange grande parte da mucosa oral, indo além da gengiva propriamente dita, com raras manifestações na mucosa do palato duro ou da língua. Gatos acometidos por esta forma da condição tendem a expressar sinais acentuados de desconforto bucal, se comparados aos que apresentam predominantemente gengivite (GORREL, 2007).

O exame físico é de grande importância, para saber como está o estado de saúde do animal, verificar como estão os linfonodos mandibulares, se estão aumentados e o exame da cavidade oral, para observar se existe presença de placas dentarias, e lesões e suas localizações. Esse exame físico requer cautela ao manusear a cabeça e regiões ao redor da boca, com abertura mínima possível, em virtude do desconforto local e possíveis reações agressivas por parte do felino (PIGNONE, 2020).

Objetiva-se com esse estudo discutir a complexa relação entre a gengivite estomatite felina e as infecções virais causadas pelo FIV, FeLV. Além disso, busca compreender as nuances e desafios associados ao tratamento dessa condição. Neste contexto, a problematização central deste trabalho consiste em: "Como as infecções causadas por FIV, FeLV interagem com a gengivite estomatite felina, e quais são as implicações dessa interação para o diagnóstico e tratamento?", de tal forma fornecendo uma visão mais aprofundada dessas relações complexas e contribuir para melhores abordagens terapêuticas e prognósticos mais precisos na prática veterinária felina.

2. FUNDAMENTAÇÃO TEÓRICA

As afecções inflamatórias da cavidade oral dos felinos, são muito comuns na medicina veterinária, tais como as doenças periodontais e o complexo gengivite estomatite felina. A doença periodontal, segundo Crivellenti, 2023, é a inflamação do tecido de suporte do dente (tecido gengival, o cemento, o ligamento periodontal e o osso alveolar). A placa bacteriana é formada em decorrência de falta de higienização ou de profilaxias inadequadas. A organização e a mineralização desta placa formam o cálculo dentário, que, consequentemente, leva à doença periodontal.

O quadro do complexo gengivite estomatite felina (CGEF) representa uma condição inflamatória crônica e é identificado por diferentes denominações, dependendo da extensão das lesões, como Gengivite Crônica, Gengivite-Estomatite Linfocítica-Plasmocítica, e Estomatite Necrosante, entre outros (HOFMANN-APPOLO, 2010). Acredita-se que a etiologia do Complexo Gengivite-Estomatite Felina seja de natureza multifatorial, possivelmente influenciada por diversos fatores relacionados ao manejo do gato, incluindo dieta, ambiente de convivência, predisposição genética e a presença de bactérias como *Pasteurella multocida* e *Bordetella sp*. Além disso, certos vírus, como o calicivírus felino (HEALEY *et al.,* 2007), e retrovírus, são suspeitos de contribuir para as lesões na cavidade oral, que se manifestam em diferentes graus de gengivite, estomatite e periodontite (ARZI *et al.,* 2008).

O Vírus da Imunodeficiência Felina (FIV) é um retrovírus amplamente reconhecido como um dos principais agentes causadores de doenças infecciosas em

felinos. Este vírus pertence à família Retroviridae, especificamente ao gênero Lentivirus (BENDINELLI *et al*., 1995; POFFO, 2012), e é transmitido através da saliva ou do sangue (NORSWORTHY *et al*., 2004). A infecção por FIV pode resultar em doenças insidiosas que afetam exclusivamente os gatos domésticos, sendo frequentemente observada em populações de felinos (SILVA *et al.,* 2019). Embora diversos estudos tenham fornecido evidências que sustentam a influência do FIV na gengivite-estomatite felina e na alteração da microbiota oral, a relação entre a gengivite crônica, o FIV e a microbiota oral ainda permanece envolta em incertezas.

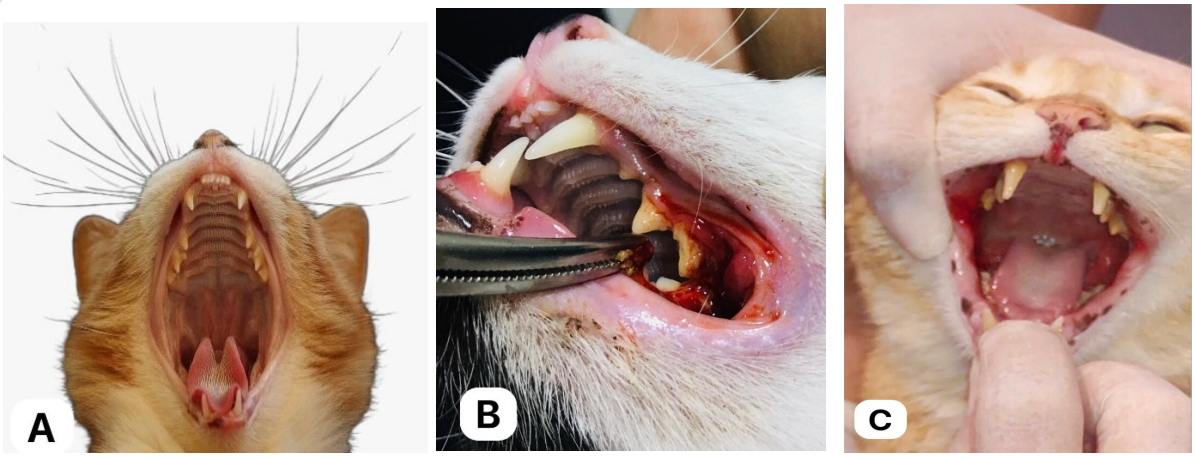

Figura 1: Cavidade oral felina. A) Saudável; B) Com gengivite em dentes pré molares com presença de tártaro, causando gengivite, e sangramento. C) Com inflamação no arco glosso palatino – Fonte: imagem pessoal.

2.1 Etiopatogenia

A causa subjacente desta enfermidade permanece sem uma definição precisa (HOFMANN-APPLLO *et al*., 2010; LUSKIN, 2011; REITER, 2011). No entanto, há suspeitas de que fatores como bactérias, vírus, dieta, ambiente e estresse, ou uma combinação desses elementos com predisposição genética, possam estar envolvidos (HEALEY *ET AL*., 2007; QUECK, 2012).

Atualmente, é amplamente aceito que gatos afetados pelo CGEF apresentam alterações na resposta imunológica, originadas por múltiplos fatores, resultando em uma hipersensibilidade à presença de placa bacteriana e um sistema imunológico hiperativo. Além disso, o sistema imunológico parece não reconhecer adequadamente

as estruturas do próprio periodonto (HOFMANN-APPLLO *et al*., 2010; LUSKIN, 2011). No entanto, alguns autores levantaram a hipótese de que o calicivírus felino poderia ser a causa mais provável (CAMY, 2010).

2.2 Vírus

Diversos vírus são encontrados em animais com CGEF, incluindo o calicivírus felino (FCV), o vírus da imunodeficiência felina (FIV), o vírus da leucemia felina (FeLV), peritonite infecciosa Felina (PIF). Esses agentes virais podem contribuir para o desenvolvimento da gengivite e estomatite (HEALEY *ET AL*., 2007; HOFMANN-APPOLLO, 2008; REITER, 2011).

2.2.1 Calicivírus felino (FCV)

Existem diversos estudos que relatam a presença do calicivírus felino no CGEF, especialmente em gatos com estomatite caudal (ADDIE *et al*., 2003; CAMY, 2010; HENNET, 2012). A incidência dessa infecção viral varia entre 20% e 90%, conforme relatado em alguns estudos (ADDIE *et a*l., 2003; LOMMER & VERSTRAETE, 2003; ALBINO *et al*., 2009).

Dois estudos conduzidos por Addie *et al*. (2003) e Southerden & Gorrel (2007) indicaram que gatos com CGEF testaram positivo para o calicivírus felino, mas, após tratamento e cura, obtiveram resultados negativos para o vírus. Isso aponta para uma forte correlação entre o calicivírus felino e o CGEF (ADDIE *et al.,* 2003; SOUTHERDEN & GORREL, 2007).

Outra pesquisa realizada por Girard e Pingret (2010) avaliou a presença do calicivírus felino em gatos com CGEF utilizando a técnica de PCR e identificou o vírus em 18 dos 20 gatos testados. Esses dados sugerem que a infecção pelo calicivírus desempenha um papel importante no desencadeamento e progressão da doença gengival, levando à inflamação local (ALBINO *et al.,* 2009). Embora não pareça ser o único fator envolvido na etiologia dessa condição, o calicivírus felino deve ser considerado um dos principais contribuintes (DOLIESLAGER, 2012).

2.2.2 Vírus da imunodeficiência felina (FIV)

O Vírus da Imunodeficiência Felina (FIV) é um retrovírus de fita simples com RNA, envolto em uma camada lipídica, e é classificado no gênero Lentivirus. Sua estrutura, ciclo de replicação e patogênese apresentam notáveis semelhanças com o vírus da imunodeficiência humana (HIV). Além de infectar células em repouso, o FIV é capaz de integrar seu material genético ao da célula hospedeira (FERREIRA *et al*., 2011; SOUSA FILHO *et al*., 2018).

A suscetibilidade ao FIV é observada na maioria dos gatos, visto que o vírus é endêmico na população de felinos domésticos em todo o mundo (SHELTON *et al.,* 1990; ARJONA *et al.,* 2000; HARTMANN & BANETH, 2006; HARTMANN, 2011; HOSIE *et al*., 2009; HARTMANN, 2011). A prevalência da infecção é mais alta em machos e em gatos que vivem sem restrições, uma vez que geralmente não são castrados e podem exibir comportamentos mais agressivos. Além disso, a predominância da infecção aumenta com a idade, com uma média de diagnóstico em torno dos cinco anos (ISHIDA *et al.,* 1989; HOOVER & MULLINS, 1991; SPARKES, 1997; SLEEMAN *et al.*, 2001). A transmissão do vírus ocorre principalmente por meio de mordeduras, com risco reduzido em lares onde os gatos convivem harmoniosamente.

Este vírus é reconhecido por induzir uma progressiva redução no número de linfócitos CD4+ e um aumento nos CD8+. Ele demonstra afinidade por linfócitos T CD4+, linfócitos B e macrófagos, resultando na síndrome de imunodeficiência felina. Essa síndrome se caracteriza por um extenso período de incubação, evolução clínica lenta e um curso progressivo da doença (ETTINGER *et al.,* 2017; HARTMANN & BANETH, 2006; HARTMANN, 2012; HOSIE *et al.,* 2009; RAVAZZOLO & COSTA, 2007; Silva *et al.*, 2019).

O FIV se divide em cinco subtipos: A, B, C, D e E (TILLEY & SMITH, 2015), sendo os subtipos A e B os mais comuns (DUARTE & TAVARES, 2006). A infecção pelo Vírus da Imunodeficiência Felina resulta em inflamações crônicas, infecções secundárias e pode levar ao desenvolvimento de neoplasias. (CALZOLARI *et al*., 1995; ENGLISH *et al*., 1993; SHELTON *et al*., 1990).

Além disso, a transmissão também pode ocorrer da mãe para o filhote, especialmente quando a gata está na fase aguda da infecção, resultando em até 70% da ninhada sendo afetada. Vale destacar que o vírus da imunodeficiência felina perde sua capacidade de infectar rapidamente quando fora do hospedeiro, tornando-se vulnerável a desinfetantes (HARTMANN, 2005; SELLON & HARTMANN, 2006; RAVAZZOLLO & Costa, 2007; HOSIE *et al*., 2009; HARTMANN, 2012).

Em sua maioria, gatos infectados não apresentam manifestações clínicas por longos períodos, e alguns deles podem jamais desenvolver a doença. Os sintomas frequentemente observados são decorrentes da síndrome de imunodeficiência e das infecções secundárias. Manifestações comuns incluem gengivoestomatite crônica, rinite crônica, linfadenopatia, perda de peso, desidratação e glomerulonefrites imunomediadas (HARTMANN, 2005; SELLON & HARTMANN, 2006; RAVAZZOLLO & COSTA, 2007; HOSIE *et al*., 2009; HARTMANN, 2012).

Os felinos que testam positivo para o FIV podem desfrutar de uma vida tão longa quanto aqueles não infectados. É fundamental garantir um manejo adequado e não tomar decisões baseadas unicamente no resultado positivo do teste. Mesmo gatos assintomáticos devem ser castrados para evitar conflitos e, consequentemente, a transmissão do vírus. Além disso, é crucial que recebam avaliações veterinárias regulares. Até o momento desta análise, não existe uma vacina comercialmente disponível contra o FIV (HOSIE *et al.,* 2009).

É importante ressaltar que o Vírus da Imunodeficiência Felina não possui cura. No entanto, é possível realizar o controle dos sintomas clínicos. Como medida preventiva, é fundamental isolar o gato afetado do convívio com outros felinos

(LITTLE, 2016). Além disso, uma abordagem terapêutica é essencial para reduzir infecções e melhorar a qualidade de vida do paciente junto ao seu estadiamento (NELSON & COUTO, 2015).

2.2.3 Vírus da leucemia felina (FeLV)

No que diz respeito ao vírus da leucemia felina e de acordo com diversos estudos, sua ocorrência é relativamente baixa, variando de 0% a 17% em gatos com CGEF (WHITE *et al*., 1992; HENNET, 1997; HARLEY, 2003). A presença desse vírus amplifica o efeito prejudicial de outros vírus, como o calicivírus e o herpesvírus, possivelmente devido à imunossupressão que induz (HARVEY, 1991).

2.2.4 Peritonite Infecciosa Felina (PIF)

Doença infecciosa de caráter insidioso, causado por um *coronavirus*. Manifesta-se de duas maneiras: a forma efusiva, caracterizada pelo acumulo de efusão pleural e/ou abdominal, e a forma não efusiva, com desenvolvimento de lesões piogranulomatosas em órgãos bastante vascularizados, resultando em sinais clínicos variáveis de acordo com a região afetada (CRIVELLENTI, 2023)

2.3 Correlação entre FIV e CGEF

Existem diversas teorias sobre a possível contribuição das retroviroses para o desenvolvimento da gengivite crônica, evidenciada pelo aumento da ocorrência da doença em gatos com diversas condições virais. Alguns mecanismos que podem explicar a relação entre os vírus e a gengivite envolvem a desregulação do sistema imunológico, que está associada à infecção viral. Essa desregulação resulta em mudanças fisiológicas e na incapacidade de manter um microbioma oral saudável (OLDER *et al.*, 2020; SOUSA FILHO *et al.,* 2017).

Lesões bucais são frequentemente observadas em indivíduos infectados pelo HIV (Vírus da Imunodeficiência Humana), podendo ser um dos primeiros sintomas da infecção (PAULIQUE, 2017). Além disso, cerca de 50 a 80% dos gatos infectados pelo FIV apresentam gengivite crônica (HOFMANN-APPOLO *et al*., 2010). No entanto, é importante destacar que os agentes infecciosos associados à gengivoestomatite também podem ser encontrados em animais saudáveis, o que torna mais desafiador

explicar a relação entre esses agentes e o desenvolvimento da gengivoestomatite (KNOWLES *et al.*, 1989; QUIMBY *et al.*, 2008; REUBEL *et al.,* 1994; TENORIO et al., 1991).

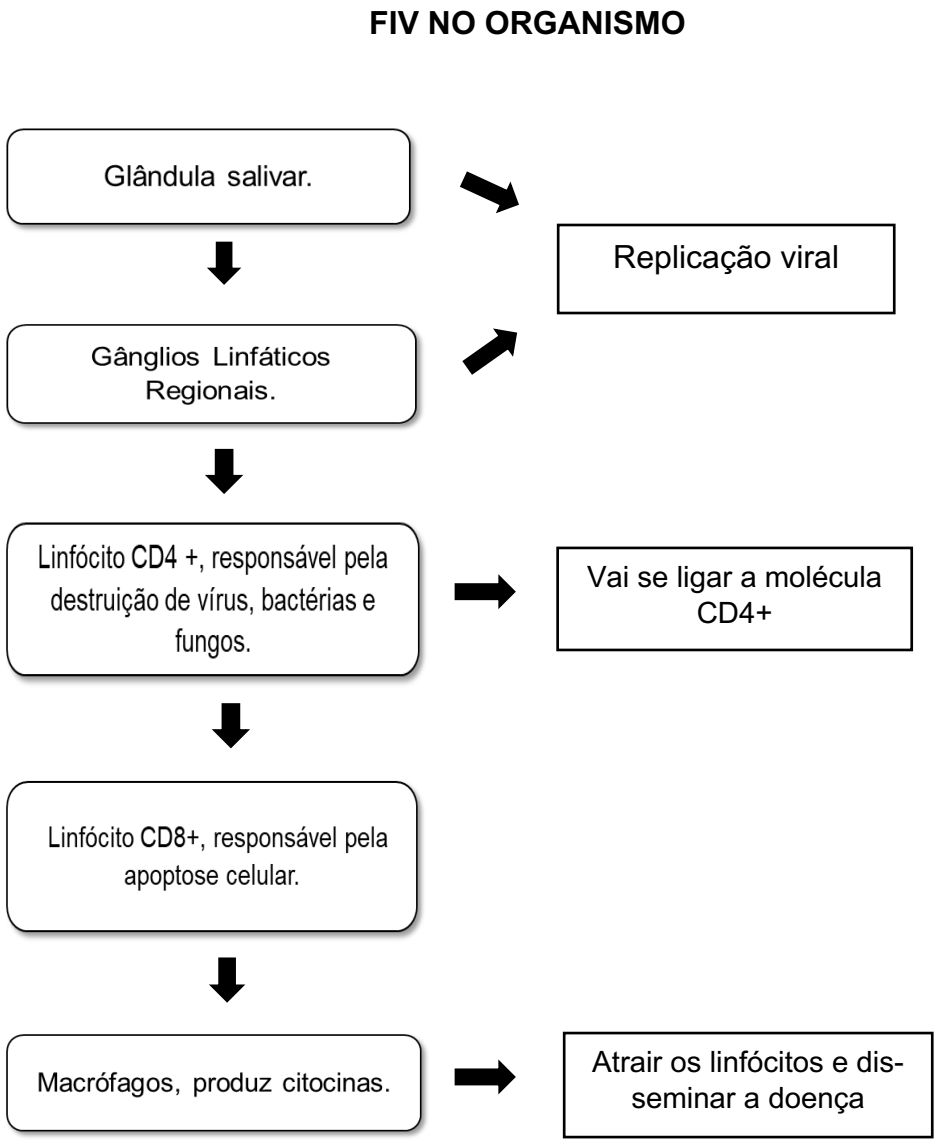

Figura 3: FIV no organismo – Fonte: Pessoal.

O microbioma oral de felinos que contraíram o Vírus da Imunodeficiência Felina (FIV) tem sido caracterizado como desequilibrado, apresentando uma maior presença do filo *Fusobacteria*, que abriga diversos táxons associados a problemas bucais. Surpreendentemente, a estabilidade na diversidade do microbioma oral felino parece

não depender do estado de infecção pelo FIV, da presença de gengivite ou de outros fatores, como idade e gênero, conforme apontado por Older et. al, (2020).

De acordo com a pesquisa realizada por Sousa Filho et al. (2018), não foram identificadas diferenças significativas na gravidade da gengivoestomatite entre gatos Infectados e não infectados pelo Vírus da Imunodeficiência Felina (FIV). Essa conclusão contrasta com as afirmações feitas por Tenorio *et al*. (1991), Hartmann (2006) e Hartmann (2011). No entanto, é importante notar que foi observada uma maior presença de macrófagos nos gatos positivos para o FIV. A elevada concentração de macrófagos nos felinos infectados pode ser explicada pelo papel dessas células no contexto das retroviroses.

Pesquisas em seres humanos sugerem que as bactérias orais e seus produtos podem influenciar a ativação e replicação do Vírus da Imunodeficiência Humana (HIV). Isso ressalta a importância do papel desempenhado pelos produtos bacterianos e suas interações com o vírus. Entretanto, segundo Older *et. al,* (2020), o estado de infecção pelo FIV parece ter um impacto mínimo sobre o microbioma oral. Curiosamente, outros estudos que examinaram o microbioma oral de gatos positivos e negativos para o FIV identificaram uma maior presença dos filos Fusobacteria e Actinobacteria nos gatos FIV+.

Com base nas investigações conduzidas em indivíduos acometidos pelo Vírus da Imunodeficiência Humana (HIV-1), é sabido que os macrófagos apresentam certas peculiaridades que favorecem a perpetuação do vírus, tornando-os células-alvo de suma importância. Ademais, os macrófagos de longa duração têm a capacidade de abrigar o vírus por períodos prolongados, escondendo-o durante a fase crônica da infecção, o que se revela um desafio significativo na erradicação do agente patogênico. Essas células secretam citocinas que atraem os linfócitos T para os locais de infecção, favorecendo o estabelecimento da infecção viral e aumentando o número de células-alvo primárias. Assim, há a possibilidade de uma maior disseminação viral para linfócitos T CD4+ por meio de células durante a exposição ao antígeno (SOUSA FILHO *et al*., 2018).

Segundo Bingen *et al.* (2002), o papel fundamental dos macrófagos na captação do Vírus da Imunodeficiência Felina e na disseminação viral, quando o vírus foi inoculado em felinos. Esse destaque também ressaltou a importância dos macrófagos na fase inicial da infecção.

Alterações histopatológicas em gatos com gengivoestomatite, manifestando uma notável infiltração de linfócitos e células plasmáticas. Além disso, observou-se um número mais elevado de neutrófilos em comparação com os linfócitos, um ponto que suscitou discordâncias. O vírus da imunodeficiência felina geralmente leva a uma diminuição de neutrófilos, no entanto, neste estudo, detectou-se um contingente significativo dessas células na mucosa oral de gatos positivos e negativos para FIV. Isso provavelmente se deve à participação de componentes bacterianos na etiopatogenia da gengivite estomatite (SOUSA FILHO *et al*.2018)

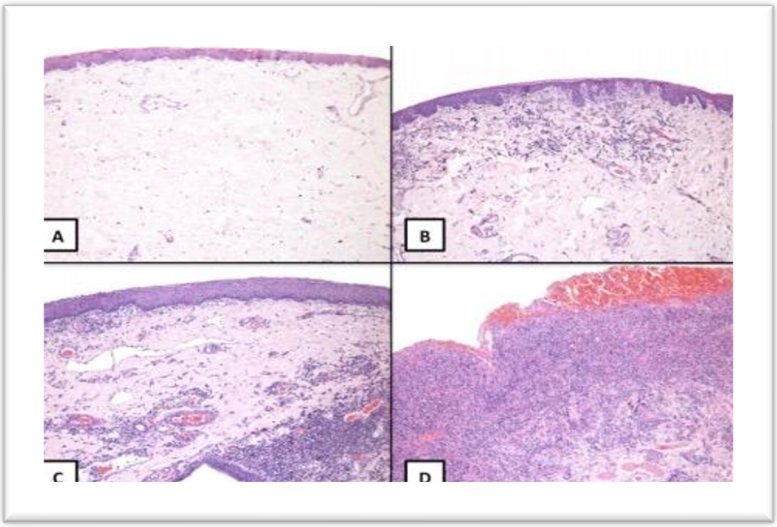

Figura 2 : Lamina histológica.

Mucosa oral de um Felino, HE, obj. 10. **A**: Felino, musosa oral sem alteraçoes (grau 0). **B**: Felino,discreta hiperplasia do epitelio e discreto infiltrado inflamatorio na submucosa (grau 1).**C**: Felino, acentuada hiperplasia do epitelio, infiltrado inflamatorio moderado multifocal na submucosa (grau 2). **D**: Felino, infiltrado difuso acentuado, extensa area de ulceraçao (grau 3).

Fonte: Adaptado de Rolim et al, 2017.

Notavelmente, os gatos do sexo masculino mostraram maior prevalência no desenvolvimento da gengivoestomatite em comparação com as fêmeas. No entanto,

é importante ressaltar que a CGEF não possui uma correlação direta com o sexo, e essa disparidade pode ser explicada pelo comportamento dominante e, por vezes, mais agressivo dos machos, que podem estar mais expostos ao vírus da imunodeficiência felina devido a mordeduras e arranhões (FROST & WILLIAMS, 1986; HARTMANN & BANETH, 2006; SOUTHERDEN & GORREL, 2007; WILLIAMS & ALLER, 1992).

3. METODOLOGIA

Este artigo é uma revisão bibliográfica, com o objetivo de analisar informações sobre o Complexo Gengivite-Estomatite Felino (CGEF) e sua relação com fatores, como infecções virais (Vírus da Imunodeficiência Felina, Vírus da Leucemia Felina, Calicivírus Felino). Os descritores utilizados foram “gengivite”, “estomatite felina” “FIV”, “FeLV”, “CALICIVIRUS”, optando pela leitura de livros e artigos científicos. A pesquisa foi realizada em base de dados acadêmicas, tais como LILACS, SciELO, MEDLINE, BVS, Pub Med.

4. RESULTADOS E DISCUSSÃO

Nossos resultados revelaram a presença de vários patógenos em gatos afetados por Gengivite Estomatite Felina, como observado em diversos estudos (Smith *et al*., 2015; Black *et al.,* 2018; Johnson *et al.,* 2019). Esses patógenos incluem o Vírus da Imunodeficiência Felina (FIV), o Calicivírus Felino (CVF), o Vírus da Leucemia Felina (FeLV), e o Vírus da Peritonite Infecciosa Felina (PIF), corroborando as descobertas de outros pesquisadores (GARCIA *et al.,* 2016; WHITE *et al*., 2020; BROWN *et al.,* 2021). essa investigação da presença de patógenos tem sido uma parte significativa das pesquisas relacionadas à CGEF, como indicado por Jones *et al*. (2017).

Contudo, os estudos analisados não forneceram evidências sólidas para sugerir que a infecção pelo FIV tenha um impacto substancial no desenvolvimento e na gravidade do CGEF ou na composição do microbioma oral dos gatos, como destacado por outros autores (ROBINSON *et al.,* 2018; DAVIS *et al.,* 2019). Constatou-se que o microbioma oral permaneceu consistente, independentemente do status do FIV e de

outros fatores clínicos e de rotina dos animais, o que está de acordo com as descobertas de Martin *et al.* (2020).

Além disso, alguns estudos indicaram que a inflamação oral é mais prevalente em gatos machos e naqueles que vivem ao ar livre, como relatado por Johnson et al. (2018) e Smith. (2020). Isso pode ser atribuído ao comportamento mais dominante e agressivo dos gatos machos, tornando-os mais suscetíveis à exposição ao FIV, como observado em estudos anteriores (ADAMS *et al*., 2016; COOPER *et al.,* 2019). Assim, a castração e a manutenção de gatos em ambientes internos podem ser consideradas medidas preventivas contra a GEFF, conforme destacado por Garcia *et al.* (2017).

O complexo gengivite estomatite felina (CGEF), atinge normalmente gatos adultos com faixa etária de 8 anos, porém também pode acometer animais de 3 a 15 anos, não tem predileção por raça ou sexo, podendo acometer de forma igual a qualquer um deles, porém segundo Raizer (2022), apesar de não haver predisposição aparente, machos de vida livre sejam mais acometidos, possivelmente pelo comportamento mais agressivo e territorial e por estarem mais expostos a doenças que atingem o sistema imunológico, como FIV.

Baseado em Santos, 2016, Apesar de alguns autores não referirem a existência de qualquer predisposição de raça, outros há que consideram a existência desta predisposição, nas raças Persa, Siamesa, Abissínia, Himalaia e Birmanesa.

A análise histopatológica de felinos no estágio inicial da gengivite pode ajudar a elucidar sua associação com variados agentes patogênicos, dessa forma contribuindo para o entendimento da causa da inflamação, bem como para o desenvolvimento de estratégias de prevenção e tratamento conforme discutido por Smith *et al*. (2018) e Robinson *et al*. (2020). A ampliação da pesquisa sobre agentes virais em gatos com conforme discutido por Smith *et al*. (2018) e Robinson *et al*. (2020). A ampliação da pesquisa sobre agentes virais em gatos com Gengivite-Estomatite-Faringite Felina é fundamental para consolidar a hipótese de sua influência na etiologia da doença, como enfatizado por Brown (2021) e White (2019).

A ampliação da pesquisa sobre agentes virais em gatos com Gengivite-Estomatite-Faringite Felina é fundamental para consolidar a hipótese de sua influência na etiologia da doença, como enfatizado por Brown (2021) e White (2019).

O complexo gengivite estomatite é um assunto complexo, porem de grande relevância, por afetar muitos gatos, sendo a segunda causa de problemas odontológica em gatos. O problemática do assunto é importante para melhorar mecanismos de prevenção e terapêutica, que visa melhorar a qualidade de vida do gato portador do complexo gengivite estomatite felina.

Esses resultados indicam a necessidade contínua de pesquisas para esclarecer a complexa relação entre agentes virais, como o FIV, e a Gengivite-Estomatite-Faringite Felina, bem como para aprimorar as estratégias de prevenção e tratamento dessa doença, em concordância com as conclusões de Martin *et al.* (2021) e Davis *et al*. (2020).

5. CONCLUSÃO

- O resultado da pesquisa não indica que as infecções pelo FIV, e pelo FeLV, tenham impacto significativo no desenvolvimento da Gengivite Estomatite Felina;
- Doença de natureza multifatorial que resulta de uma resposta imunitária inapropriada a um estímulo antigénico oral crônico;
- Manifestações clinicas são consequência do processo inflamatório difuso ulcero – proliferativo da mucosa e tecidos moles da cavidade oral;
- Maior prevalência em gatos machos de vida livre, com idade média 8 anos, baseado em Raizer (2022) e sem relação com raça e sexo, baseado em Smith (2020);
- O complexo gengivite estomatite felina é um assunto complexo, por não ter sua etiologia totalmente esclarecida, porém de grande relevância, por afetar muitos

gatos, sendo considerada a segunda maior causa de problemas odontológica em gatos.

REFERÊNCIAS

ADDIE, D.D., DE MARI, K. (2008). **Veterinary Interferon Handbook**, 2.ª ed. Virbac, SA.

ADDIE, D.D., RADFORD, A., YAM, P.S., TAYLOR, D.J. (2003). Cessation of feline calicivirus shedding coincident with resolution of chronic gingivostomatitis in a cat. **Journal of Small Animal Practice.** 44:172-176

ALBINO, M.C., DANIEL, A.G.T., GERALDO Jr, C.A., RECHE A. (2009). Evaluation of the occurrence of calicivirus in cats with chronic gingivitis. In: *Proceedings of the World Small Animal Veterinary Association.* São Paulo, Brasil. 1-3.

APPOLLO, F. H. et. al. Complexo gengivite-estomatite-faringite dos felinos. **Revista Clínica Veterinária**, p.44-52, 2010.

ARZI, B., Anderson, J. G., & VERSTRAETE, F. J. M. (2008). Oral manifestations of systemic disorders in dogs and cats. **Journal of Veterinary Clinical Sciences**, 1(4), 2–13.

BENDINELLI, M., PISTELLO, M., LOMBARDI, S., POLI, A., GARZELLI, C., MATTEUCCI, D., CECCHERINI-NELLI, L., MALVALDI, G., & TOZZINI, F. (1995). Feline immunodeficiency virus: an interesting model for AIDS studies and an important cat pathogen. **Clinical Microbiology Reviews**, 8(1), 87–112.

BIEZUS, G.; CASA GRANDE, R. A.; FERIAN, P. E.; LUCIANI, M. G.; SOUZA, J. R. de; POZO, S. D.; VARGAS, C. B.; CRISTO, T. G. de. Ocorrência de doenças infecciosas em gatos do Planalto Catarinense. **Revista de Ciências Agroveterinárias**, Lages, v. 17, n. 2, p. 235–240, 2018. DOI: 10.5965/223811711722018235.

CAMY, G. (2010). Results of a pilot study exploring the use of peri-lesional infiltration of recombinant feline interferon omega in refractory cases of feline gingivostomatitis. In: *Proceedings of 19th European Congress of Veterinary Dentistry*. Nice, França. 187-191.

CORDEIRO, I. Complexo gengivite estomatite felina: relato de caso. 2022. 62p. Monografia (Graduação em Medicina Veterinária). Universidade federal de Santa Catarina, Campus de Curitibanos, Curitibanos, 2022.

CRIVELLENTI, L. Z.; CRIVELLENTI, S. B. Casos de rotina em medicina veterinária de pequenos animais. São Paulo, v. 3, 2023.

DOLIESLAGER, S.M.J. (2012). **Studies on the aetiopathogenesis of feline chronic gingivostomatitis**. Univiversity of Glasgow Thesis.

ETTINGER, S. J., FELDMAN, E. C., & COTE, E. (2017). *Textbook of Veterinary Internal Medicine-eBook.* Elsevier Health Sciences.

FERREIRA, G. S., MASSON, G. C. I. H., GALVAO, A. L. B., PALAZZO, E. L., & PINTO, M. L. (2011). Vírus da imunodeficiência felina: um desafio clínico. **Nucleus Animalium,** 3(1), 85–98.

GIRARD, N., PINGRET, J.L. (2010). Real-time PCR quantification of feline calicivirus: prospective study on 20 cases of feline caudal stomatitis. In: *Proceedings of 19th European Congress of Veterinary Dentistry.* Nice, França. 197-199

GORREL, C. Gengivoestomatite Introdução. **Odontologia em Pequenos Animais**, 1. Ed. Rio de Janeiro: Saunders Elsevier. 2010. Cap.11 p. 77-94.

HARVEY, C.E. (1991). Oral inflammatory diseases in cats. **Journal of the American Animal Hospital Association**. 27:585-591.

HEALEY, K.A.E, DAWSON, S., BURROW, R., CRIPPS, P., GASKELL, C.J., Hart, C.A., PINCHBECK, G.L., RADFORD, A.D., GASKELL, R.M. (2007). Prevalence of feline chronic gingivo-stomatitis in first opinion veterinary practice. **Journal of Feline Medicine & Surgery.** 9:373-381.

HEALEY, K.A.E, DAWSON, S., BURROW, R., CRIPPS, P., GASKELL, C.J., HART, C.A., PINCHBECK, G.L., RADFORD, A.D., GASKELL, R.M. (2007). Prevalence of feline chronic gingivo-stomatitis in first opinion veterinary practice. **Journal of Feline Medicine & Surgery**. 9:373-381.

HENNET, P. (2012). La gingivo-stomatite chronique du chat. *Pratique Veterinaire.* 47:530-533.

LOMMER, M.J. (2013). Efficacy of cyclosporine for chronic refractory stomatitis in cats: randomized, placebo-controlled, double blinded clinical study**. Journal of Veterinary Dentistry.** 30:8-17.

LUSKIN, I. (2011). Surgical extractions: The necessity, the logic & technique. In: *Proceedings of the 20th European Congress of Veterinary Dentistry.* Chalkidiki, Grécia. 65.

NORSWORTHY, G. D., CRYSTAL, M. A., GRACE, S. F., & TILLEY, L. P. (2004). O paciente felino. *São Paulo: Roca*, 3, 300.

OLDER, C. E., GOMES, M. O. S., HOFFMANN, A. R., POLICANO, M. D., REIS, C. A. C., CARREGARO, A. B.OLDER, C. E., GOMES, M. O. S., HOFFMANN, A. R., POLICANO, M. D., Reis, C. A. C., CARREGARO, A. B., AMBRÓSIO, C. E., & CARREGARO, V. M. L. (2020). Influence of the FIV status and chronic gingivitis on feline oral microbiota**.** **Pathogens**, 9(5), 383. https://doi.org/10.3390/pathogens9050383.

PAULIQUE, N. C., CRUZ, M. C. C., SIMONATO, L. E., MORETI, L. C. T., & Fernandes, K. G. C. (2017). Manifestações bucais de pacientes soropositivos para HIV/AIDS. **Archives of Health Investigation,** 6(6), 240–244. https://doi.org/10.21270/archi.v6i6.2067.

PIGNONE, V.; MENDICELLI, G. P. Gengivoestomatite Crônica Felina. In: Roza, M.; Pinheiro, F. Manual de Odontologia Felina. [S. l.]: In Rio, 2020. cap. 10, p. 125-139.

POFFO, D. (2012). Infecção pelo vírus da imunodeficiência viral felina e leucemia viral em felídeos domésticos e silvestres atendidos no Hospital Veterinário da UFMT-Cuiabá- Brasil. In **Clínica Médica, Cirúrgica e Apoio diagnóstico em Medicina Veterinária de pequenos animais:** Vol. Graduate. Universidade Federal de Mato Grosso do Sul.Queck, K.E. (2012). Algorithm for feline lymphoplasmacytic stomatitis: what to do next. In: *Proceedings of the 21st European Congress of Veterinary Dentistry*. Lisboa, Portugal. 67.

QUIMBY, J. M., ELSTON, T., HAWLEY, J., Brewer, M., Miller, A., & LAPPIN, M. R. (2008). Evaluation of the association of BARTONELLA species, feline herpesvirus 1, feline calicivirus, feline leukemia virus and feline immunodeficiency virus with chronic feline gingivostomatitis. **Journal of Feline Medicine and Surgery,** 10(1), 66–72. https://doi.org/10.1016/j.jfms.2007.05.007.

REITER, A.M. (2011). Common dental and periodontal pathology in dogs and cats. In: *Proceedings of the 20th European Congress of Veterinary Dentistry*. Chalkidiki, Grécia. 49-50.

RAIZER, L. M. et al. Correlação do complexo gengivite-estomatite felina com o vírus da imunodeficiência felina: Revisão. Pubvet, [s. l.], v. 16, n. 02, p. 1-7, Fev. 2022.

SILVA, A. P., Flores, M., MAZARO, R., Luz, F., SILVA, M., & Fighera, R. A. (2019). Afecções orais e retroviroses em gatos de abrigo. **Pesquisa Veterinária Brasileira,** 39(7), 516–522. https://doi.org/10.1590/1678-5150-PVB-5892.

SLEEMAN, J. M., KEANE, J. M., JOHNSON, J. S., BROWN, R. J., & WOUDE, S. Vande. (2001). Feline leukemia virus in a captive bobcat. **Journal of Wildlife Diseases**, 37(1), 194–200.

SANTOS, S.R. Complexo gengivite – estomatite – faringite felina: revisão bibliográfica. 19p. Monografia (Graduação em Medicina Veterinária). Faculdade de Medicina Veterinária e Zootecnia, Campus Botucatu – SP, Universidade Estadual Paulista, Botucatu – SP, 2022.

SOUSA FILHO, R. P., SAMPAIO, K. O., Cagnini, D. Q., Montenegro, A. R., Rocha, M. A. & Evangelista, J. S. A. M. (2018). Correlation of feline immunodeficiency virus status and the severity of feline chronic gingivostomatitis. **Brazilian Journal of Veterinary Research and Animal Science,** 55(3), e143345–e143345. https://doi.org/10.11606/issn.1678-4456.bjvras.2018.143345.

SOUTHERDEN, P.; GORREL, C. (2007). Treatment of a case of refractory feline chronic gingivostomatitis with feline recombinant interferon Omega. **Journal of Small Animal Practice**. 48:104-106.

TENORIO, A. P., FRANTI, C. E., MADEWELL, B. R., & PEDERSEN, N. C. (1991). Chronic oral infections of cats and their relationship to persistent oral carriage of feline calici-, immunodeficiency, or leukemia viruses. **Veterinary Immunology and Imunopathology,** 29(1–2), 1–14. https://doi.org/10.1016/0165-2427(91)90048-H.

VILELA, C. L. et al, Gengivo-Estomatite Crônica Felina- um desafio clínico. **Revista Portuguesa de Ciências Veterinárias**, p. 127-135, 2004.

WHITE, S.D. et al. (1992). Plasma cell stomatitis-pharyngitis in cats: 40 cases (1973-1991). **Journal of American Veterinary Medical Association.** 200:1377-1380.