FACULDADE REBOUÇAS

BACHARELADO EM MEDICINA VETERINÁRIA

ENTERITE TRANSMURAL LINFO EOSINOFÍLICA CAUSADA POR PYTHIUM SPP EM GATO: RELATO DE CASO

DALILA ARAÚJO RAMOS

RISLAYNE DO NASCIMENTO SANTOS

Campina Grande

2023

DALILA ARAÚJO RAMOS

RISLAYNE DO NASCIMENTO SANTOS

ENTERITE TRANSMURAL LINFO EOSINOFÍLICA CAUSADA POR PYTHIUM SPP EM GATO: RELATO DE CASO

Trabalho de conclusão de curso na modalidade artigo científico, apresentado como requisito para obtenção do título de bacharel em Medicina Veterinária pela Faculdade Rebouças.

Orientador(a): Prof. Msc. Thyago Araújo Gurjão

Campina Grande

2023

FACULDADE REBOUÇAS®
DE CAMPINA GRANDE

DALILA ARAÚJO RAMOS
RYSLAYNE DO NASCIMENTO SANTOS

ENTERITE TRANSMURAL LINFO EOSINOFÍLICA CAUSADA POR *Pythium spp* EM GATO: RELATO DE CASO

Trabalho de Conclusão de Curso na modalidade *Artigo Cientifico*, apresentado como requisito para obtenção do título de Bacharéis em Medicina Veterinária pela Faculdade Rebouças.

DATA DA AVALIAÇÃO: 06 de dezembro de 2023.

BANCA EXAMINADORA:

Prof. Me. Thyago Araújo Gurjão
(Orientador - Faculdade Rebouças)

Prof. Me. David Bastida Santos
(Examinador Interno - Faculdade Rebouças)

Prof. Esp. José Wagner Amador da Silva
(Examinador Interno - Faculdade Rebouças)

AGRADECIMENTOS

Agradeço, em primeiro lugar e de maneira fundamental, à minha espiritualidade, que tem sido a fonte constante de força e orientação ao longo da minha jornada. A cada um de vocês, não devo apenas meus agradecimentos, mas também reconheço que minha vida e minha trajetória espiritual são profundamente influenciadas por essa conexão. À minha amada família de fé, quero expressar o quanto meu amor por vocês é verdadeiramente imensurável. Estarei sempre torcendo sinceramente pela felicidade e sucesso de cada membro desta preciosa comunidade.

Agradeço de todo coração à minha mãe carnal, Selma, que é minha fonte de inspiração. Uma mulher de força inabalável, determinação admirável e um coração tão belo quanto sua exterioridade. Mãe, meu amor por você é infinito, obrigada por estar ao meu lado em cada passo desta jornada e por nunca desistir de mim. Se não fosse por você, eu não seria quem sou, pois carrego em mim sua essência, minha querida e amada mãe. Desejo que viva com saúde e felicidade por muitos anos, pois você é o verdadeiro amor da minha vida. Agradeço também ao meu pai, Jonas, que também esteve ao meu lado durante esses anos, obrigada pelas inúmeras vezes que o senhor teve que sair de Boa Vista para Areia para me socorrer, eu te amo muito.

Aos meus queridos irmãos Lucas, Matheus, Vitória e Victor, assim como aos adoráveis sobrinhos Wanessa e Vinicius, meus eternos pequenos, saibam que sua tia está empenhada em ser sempre presente e oferecer seu apoio incondicional. Amo vocês imensamente, são como meus filhos de coração.

Não posso expressar minha gratidão suficientemente à minha melhor amiga, minha confidente, minha alma gêmea, Wanessa Medeiros. Em meio a esses 10 anos de amizade e apoio mútuo, suas palavras e presença estiveram presentes nos momentos mais desafiadores e nas conquistas mais memoráveis. Se alcancei algum sucesso, é em grande parte graças a você e à sua confiança incansável em mim e no meu potencial. Além disso, sou grata por ter me presenteado com a preciosidade do meu sobrinho Pedrinho, a quem amo como se fosse meu próprio sangue. Vocês são pilares fundamentais na minha vida, e mal posso esperar para compartilhar um

momento descontraído juntas, quando tudo isso passar. Vamos marcar aquela ida ao Subway que tanto queremos.

Ao meu estimado orientador, Thyago Gurjão, e às minhas respeitáveis preceptoras, Luzia Rabelo e Rebeca Cordeiro, gostaria de expressar minha profunda gratidão. Luzia, sua generosidade em me acolher desde o primeiro dia, abrindo as portas de sua casa e clínica para uma completa estranha, reflete o tamanho do seu coração, e desejo todo o sucesso do mundo para você. Rebeca, sua excelência como veterinária e sua disposição em compartilhar seu conhecimento com um sorriso no rosto foram verdadeiramente inspiradores para mim. Além disso, a Hadga Babylania, que além de mentora, tornou-se uma grande amiga. A todos vocês, meu sincero obrigada por enriquecerem minha jornada com seus valiosos ensinamentos e apoio contínuo.

Por último, mas não menos importante, expresso minha profunda gratidão aos meus queridos companheiros de quatro patas. Aos meus cães Max e Marley (em memória) e aos meus gatos que já partiram, Tomate, Sushi, Tom Jobim e Black Friday. E, é claro, aos meus dois gatos que ainda estão ao meu lado, Alface e Felícia. Seus afetos incondicionais e suas presenças carinhosas trouxeram uma alegria inestimável à minha vida. Vocês sempre terão um lugar especial em meu coração.

Com amor, Dalila.

A Deus, quem faz ser possível todas as coisas e se faz tão presente em minha vida em todos os momentos, por me dar força e discernimento para chegar até aqui. A Nossa senhora aparecida, a minha intercessora nos momentos de angústia e aflição, que foram superados com muito amor e fé.

A mainha que se esforçou tanto em todos os momentos para que não me deixasse faltar nada e foi financeiramente essencial nessa caminhada, sem ela, a realização desse sonho não seria possível, ela em todos os momentos da minha vida acadêmica fez o possível e o impossível para me ver chegar lá. A painha que por vezes também abriu mão do seu benefício para me ajudar nessa longa jornada, que sempre me apoiou com palavras para que eu chegasse onde estou chegando.

Ao meu namorado Douglas, que desde que chegou fez tudo o que pôde para que nada me faltasse nessa caminhada tão árdua que é a graduação, que me viu desesperada por várias vezes e conseguiu me acalmar e fazer com que eu não desacreditasse em nenhum momento que seria possível concluir com maestria. A minha vozinha que partiu desta vida tão pertinho de me ver chegar a este momento, que foi tão necessária nessa jornada me dando apoio de todas as formas que pôde em sua vida, que foi uma fonte de forças para que eu não desistisse dos meus sonhos.

Aos meu professores que serviram como espelho e foram inspirações para que eu pudesse traçar meus objetivos, a Thyago Gurjão a quem devo tanto aprendizado e amor pela medicina veterinária, Wagner que me fez enxergar de forma mais brilhante a área cirúrgica, Walter que me fez brilhar os olhos mais ainda na área de grandes animais, dentre outros que contribuíram tanto na minha jornada acadêmica.

A minha colega de turma e de tcc Dalila pelo companheirismo nos estágios e em nossos trabalhos, com toda sua parceria e doçura se tornou alguém tão especial. Por fim, sou grata a instituição de ensino que fez possível esse sonho se tornar real, a todos os colaboradores que me auxiliaram nesses 5 anos de curso em todas as áreas. Meu muito obrigada a todos.

Com carinho, Rislayne.

ARTIGO

ENTERITE TRANSMURAL LINFO EOSINOFÍLICA CAUSADA POR PYTHIUM SPP EM GATO: RELATO DE CASO

Dalila Araújo Ramos
Rislayne do Nascimento Santos
Thyago Araújo Gurjão

RESUMO

Este estudo visa analisar um caso de pitiose intestinal em um felino da raça pelo curto brasileiro, atendido em uma clínica privada no município de Natal-RN devido a sinais de enterite. Durante o exame clínico, foi observado um nível de desidratação de 8%, e a palpação abdominal revelou sensibilidade. A ultrassonografia detectou a presença de um nódulo duodenal, posteriormente caracterizado como uma lesão causada por Pythium spp após a realização de biópsia. A obtenção de um diagnóstico preciso e a implementação de um tratamento adequado não apenas podem ser cruciais para salvar a vida do animal, mas também são essenciais para evitar intervenções terapêuticas inadequadas. Além disso, contribuem significativamente para reduzir o sofrimento dos pacientes e para o avanço do conhecimento científico sobre essa patologia ainda pouco compreendida em felinos.

Palavra-chave: pitiose, felino, laparotomia, nódulo, enterite.

ABSTRACT

This study aims to analyze a case of intestinal pythiosis in a short-haired Brazilian cat attended at a private clinic in Natal-RN due to signs of enteritis. During the clinical examination, a dehydration level of 8% was observed, and abdominal palpation revealed sensitivity. Ultrasound revealed the presence of a duodenal nodule, later characterized as a lesion caused by Pythium spp after biopsy. Obtaining an accurate diagnosis and implementing appropriate treatment not only can be crucial to saving the animal's life but is also essential to avoid inappropriate therapeutic interventions. Furthermore, it significantly contributes to reducing patient suffering and advancing scientific knowledge about this still poorly understood pathology in felines.

Keywords: Pitiosis, feline, laparotomy, nodule, enteritis

1. INTRODUÇÃO

A pitiose é uma infecção causada pelo oomiceto Pythium spp, tipicamente encontrada em regiões de climas tropicais, subtropicais e temperados. Embora seja mais comum em equinos, existem relatos ocasionais de afecções em cães, seres humanos, gatos, ovinos, aves e bovinos. Uma característica distintiva dessa patologia é a formação de granulomas quando se manifesta na pele, embora também possa ocorrer no trato gastrointestinal (PAZ, 2021). Essas lesões são descritas como massas com características semelhantes a tumores, que exibem secreção serossanguinolenta e áreas de necrose, apresentando a presença de hifas intralesionais (SOUTO, et al. 2021).

Tabosa et al. (2004) documentaram um surto de pitiose em rebanhos ovinos no semiárido da Paraíba. Os animais apresentaram lesões nos membros, ocasionalmente com metástase pulmonar e em linfonodos regionais. Adicionalmente, foram observadas lesões ósseas e nos tendões dos membros afetados, embora sem a presença de "kunkers". No exame microscópico, granulomas multifocais, por vezes coalescentes, foram identificados, contendo eosinófilos degenerados, neutrófilos e células mononucleadas indiferenciadas.

Conforme indicado por Leal (2001), os cães representam a segunda espécie mais suscetível à pitiose, abrangendo tanto a forma cutânea quanto a gastrointestinal. A variante gastrointestinal é a mais prevalente, manifestando-se por meio de distúrbios digestivos como vômitos, anorexia crônica, perda de peso, diarréia (por vezes sanguinolenta) e presença de massas nodulares detectáveis durante a palpação abdominal. Em gatos, a pitiose é uma ocorrência rara, com escassos relatos na literatura. Um desses relatos descreve uma infecção nasal e retrobulbar, sem afetar órgãos internos, cujo diagnóstico foi fundamentado em imunohistoquímica, sorologia e isolamento do agente. No estudo referido pelo

mesmo autor, há menção da incidência de novos casos de pitiose em gatos na Flórida.

A pitiose, embora seja uma ocorrência rara em felinos, apresenta características distintas e desafios específicos em relação ao diagnóstico e tratamento. A elaboração de relatos ou discussões sobre o assunto desempenha um papel de suma importância na medicina veterinária, o que torna como objetivo do mesmo trabalho contribuir para uma compreensão mais aprofundada dessa patologia incomum, permitindo o compartilhamento de estratégias diagnósticas eficazes, terapias bem-sucedidas e colaborando para a expansão do conhecimento científico sobre a pitiose em gatos.

2. FUNDAMENTAÇÃO TEÓRICA

2.1 Epidemiologia

As condições ambientais são extremamente necessárias que o organismo possa desenvolver-se no ambiente. Para que haja a produção de zoósporos é necessário que a temperatura gire em torno de 30 e 40ºC, além do acúmulo de água em banhados e lagoas (LEAL, 2001). A maioria dos casos de pitiose é identificada durante ou após o período chuvoso. De acordo com os dados epidemiológicos, parece haver um período de incubação que se estende por várias semanas. No Pantanal Matogrossense, a maioria dos diagnósticos de pitiose em cavalos ocorre entre fevereiro e maio, que corresponde à temporada de verão e outono, quando as inundações atingem o pico. Na pesquisa citada por Souto (2021) na Paraíba, a maioria dos 38 casos de pitiose foi registrada entre julho e outubro, ou seja, aproximadamente sete a dez meses após o início das chuvas.

No Brasil, a pitiose foi identificada em cavalos, bovinos e cães. A maioria dos casos se manifesta como lesões cutâneas em equinos. O primeiro registro dessa doença ocorreu no Rio Grande do Sul (LEAL, 2001). Até o momento, mais de 90 casos de pitiose equina foram relatados no Brasil, abrangendo diversos estados, como Rio Grande do Sul, Mato Grosso do Sul, Mato Grosso, Paraíba, Pernambuco e São Paulo (DINIZ, 2014).

Além das ocorrências documentadas, há informações informais de veterinários que indicam a presença da doença em várias regiões do Brasil. O Pantanal brasileiro, com cerca de 140.000 km² e uma população de aproximadamente 140.000 cavalos, é possivelmente a área com o maior número de casos de pitiose equina no mundo (LEAL, 2001).

Embora não haja dados precisos sobre a extensão da doença no Brasil, as informações disponíveis apontam que a pitiose representa um desafio significativo para a criação de cavalos, especialmente em regiões sujeitas a alagamentos. Segundo Almeida (2010), a maioria das ocorrências de pitiose no Brasil está associada a lesões cutâneas em equinos. O primeiro registro foi no Rio Grande do Sul e desde então, vários casos têm sido documentados em diferentes estados, como Mato Grosso, Mato Grosso do Sul, Paraíba, Paraná, Pernambuco, Piauí, São Paulo e Rio de Janeiro, abrangendo assim a maioria das incidências de pitiose registradas no país, como é mostrado na Figura 1. O aumento constante no número de diagnósticos de pitiose equina em diversas regiões sugere que essa doença é provavelmente endêmica no Brasil.

Figura 1: Distribuição geográfica da pitiose no Brasil. Os estados destacados em amarelo apresentam registros confirmados da ocorrência da doença.



Fonte: Adaptado de Almeida (2010).

2.2 Agente etiológico, patogenia e histopatologia

O Pythium spp é classificado como um oomiceto. Embora compartilhe semelhanças morfológicas e de crescimento com fungos, eles são filogeneticamente diferentes e pertencem ao reino Stramenopila. Existem várias espécies de Pythium, sendo o Pythium insidiosum o principal representante dessa classe (GALIZA, 2014). São organismos unicelulares capazes de se reproduzir tanto assexuadamente, através da formação de zoósporos biflagelados, quanto sexuadamente, por meio do envolvimento de gametângios diferenciados ou da copulação de gametângios, havendo inclusive relatos de partenogênese (ZAMBRANO, et al. 2017).

Segundo Zambrano (2017) os oomicetos do gênero Pythium compreendem uma diversidade de mais de 140 espécies identificadas, apresentando variações notáveis em termos de virulência, distribuição geográfica e gama de hospedeiros. Contudo, compartilham a característica fundamental de pertencerem à classe dos oomicetos aquáticos. Seu ciclo biológico ocorre predominantemente nas margens de rios, lagoas e lagos, onde frequentemente colonizam plantas aquáticas para completar seu desenvolvimento. Durante o processo reprodutivo, são formados zoósporos infectantes que são liberados na água. Quando um animal com alguma lesão entra em contato com água contaminada, ele pode contrair a infecção.

A pitiose é considerada uma enfermidade granulomatosa que afeta principalmente equinos, bovinos, caninos, felinos e humanos, ela tem maior ocorrência em áreas de clima tropical, subtropical ou temperado (DINIZ, 2014).

Do ponto de vista histológico, a pitiose se caracteriza pela presença de uma inflamação granulomatosa e granulocítica, enquanto os kunkers se manifestam como aglomerados eosinofílicos coagulados. Esses aglomerados consistem em

hifas, colágeno, arteríolas e células inflamatórias, especialmente eosinófilos. Na área circundante ao coágulo, é evidente a presença de um exsudato inflamatório espesso composto por neutrófilos e eosinófilos. Em cortes histológicos corados com uma técnica especial de coloração de prata, é possível observar as hifas com paredes espessas, geralmente pouco septadas, de ramificação irregular (geralmente em ângulos retos) e com diâmetro variando de 2 a 6mm (LEAL, 2001).

Imagem 1: Pitiose em cão. A - Granuloma com área central necrótica. HE, 10x. B - Estruturas tubuliformes não coradas, semelhantes a hifas (seta). HE, 20x. C - Foto B ampliada. HE, 40x. D - Célula gigante contendo hifas não coradas. HE, 40x.

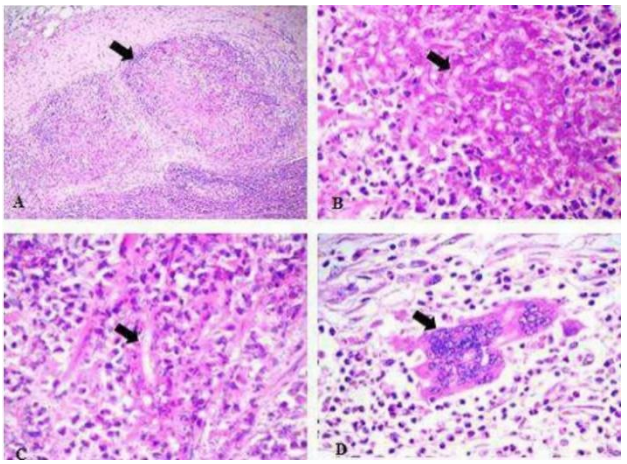

Fonte: Adaptado de Diniz (2014).

Em um estudo realizado por Galiza (2014) entre os anos de 1990 e 2012, foram diagnosticados apenas 12 casos de pitiose em animais de companhia. A grande maioria apresentou sintomas gastrointestinais (8) e na pele (4). Dos 12 casos, apenas um ocorreu em um gato, enquanto os demais afetaram cães. No caso do felino, as lesões afetaram o trato gastrointestinal, abrangendo o intestino delgado, o pâncreas, o fígado e os linfonodos mesentéricos. Foram identificadas massas aderidas ao mesentério, aumento dos linfonodos regionais e espessamento da parede do intestino delgado e do estômago.

Em um caso relatado por Souto et al. (2021), um paciente felino apresentou a forma gastrointestinal da doença. Na necropsia realizada, foi identificada uma massa com cerca de 10x8x6 cm na parede do segmento jejunal (Imagem 2), a qual obstruiu

o lúmen intestinal e causou uma perfuração com vazamento do conteúdo intestinal para a cavidade abdominal.

Imagem 2: Massa amarelada multinodular espessando a parede do segmento jejunal proximal (A). Massa intestinal, superfície de corte (B).

A  B 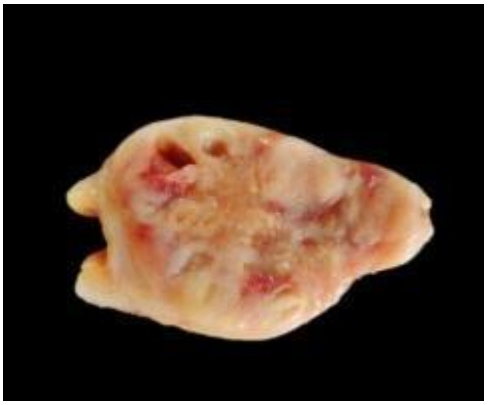

Fonte: Adaptado de Souto et al. (2021).

2.3 Sinais Clínicos

As infeções originadas por fungos e oomicetos frequentemente não exibem sinais clínicos distintos que possam facilitar um diagnóstico presumível (GALIZA *et. al.* 2014).

Segundo Leal (2001), a pitiose gastrointestinal se manifesta tipicamente através de distúrbios digestivos, como vômitos, anorexia crônica, emagrecimento progressivo e, ocasionalmente, diarreia. Adicionalmente, pode haver a formação de massas nodulares na região abdominal. É importante notar que essa infecção também pode afetar o sistema digestivo superior, potencialmente causando esofagite crônica ou o desenvolvimento de massas nodulares nas áreas da orofaringe, laringe e esôfago.

Os sinais clínicos incluem grandes massas teciduais com características ulcerativas e granulomatosas, apresentando bordas irregulares e uma aparência

tumoral. Além disso, observa-se a presença de "kunkers", que são massas branco-amareladas de formato irregular e ramificado. Essas estruturas se desprendem facilmente do tecido, variando em tamanho de 2 a 10 mm de diâmetro, e possuem consistência arenosa. Elas penetram no tecido granular, situando-se dentro de fístulas formadas durante o seu percurso, conforme ilustrado na imagem 3 (Freitas, 2020).

Imagem 3: Lesões dérmicas causadas por *Pithyum* spp em equino. A) úlcera granulomatosa. B) Fístulas formadas pelo oomiceto em seu processo invasivo no tecido granular. C) Secreção fibrosanguinolenta da lesão. D) Massas necróticas e calcificações.



Fonte: Adaptado de Freitas (2020).

A pitiose intestinal é a segunda forma mais comum de infecção em cavalos e em animais de companhia, por exemplo. Os casos registrados manifestaram-se com episódios de cólica, derivados da presença de aglomerações de tecido, resultando na restrição ou obstrução do intestino. Exames *post mortem* e cirurgias revelaram úlceras intestinais e protuberâncias nodulares de até 20cm de diâmetro na parede do jejuno. As descobertas histopatológicas variaram desde tecido conjuntivo fibroso com regiões de necrose coagulativa e focos de mineralização (sem infiltrado eosinofílico) até granulomas eosinofílicos crônicos, embora sem a presença de kunkers (LEAL, 2001).

2.4 Diagnóstico

O diagnóstico desta patologia pode ser efetuado por meio da avaliação da sintomatologia clínica apresentada pelo animal, exame histopatológico, isolamento e identificação do agente etiológico, bem como a aplicação de técnicas sorológicas, tais como imunodifusão, ELISA e imunohistoquímica, além da utilização da técnica de PCR (SANTURIO, *et al.,* 2006).

O diagnóstico desta patologia pode ser alcançado por meio da meticulosa avaliação dos sintomas clínicos manifestados pelo organismo afetado, procedimentos de exame histopatológico para análise microscópica dos tecidos afetados, isolamento e identificação minuciosa do agente etiológico responsável. Além disso, são empregadas técnicas sorológicas avançadas, como imunodifusão, ensaio imunoenzimático (ELISA) e imunohistoquímica, juntamente com a aplicação da técnica de reação em cadeia da polimerase (PCR) para amplificação e detecção precisa do material genético do agente patogênico (SANTURIO, *et al*., 2006).

Segundo Leal (2001), a execução desses procedimentos diagnósticos é de suma importância para a confirmação precisa do quadro clínico e para a exclusão meticulosa de diagnósticos diferenciais, incluindo patologias neoplásicas, granulomatosas bacterianas e a habronemose em equinos.

2.5 Tratamento

O tratamento desta afecção representa um grande desafio, uma vez que o uso de antifúngicos revela-se relativamente ineficaz devido às características singulares do Pythium spp. Este organismo, que não é classificado como um fungo, diferencia-se sobretudo em sua parede celular e membrana plasmática, uma vez que não contém o esteróide ergosterol, alvo típico da maioria das drogas antifúngicas. Apesar disso, ainda são administrados antifúngicos como anfotericina B, itraconazol, fluconazol e cetoconazol, por exemplo. No entanto, o método mais

eficaz para o tratamento desta doença consiste na remoção cirúrgica da lesão, com margens de segurança adequadas (DINIZ, 2014).

Segundo Pimentel (2015), o tratamento clínico isolado, sem a remoção cirúrgica da lesão, demonstrou uma taxa de sucesso inferior a 25%. A explicação para essa baixa eficácia também está relacionada à fibrose tecidual decorrente da cronicidade da infecção, o que dificulta a penetração e a ação dos fármacos. Entretanto, um estudo mencionado pelo mesmo autor indicou que a combinação dos antifúngicos itraconazol e cloridrato de terbinafina apresentou um efeito sinérgico e demonstrou certa efetividade no tratamento.

A apresentação gastrointestinal frequentemente assume um caráter fatal, visto que sua localização usualmente inviabiliza a realização de uma ressecção cirúrgica completa, em virtude da proximidade com estruturas anatômicas críticas, sobretudo na porção inicial do intestino. Ademais, diagnósticos incorretos e a subsequente aplicação de tratamentos antifúngicos inapropriados resultam em elevadas taxas de mortalidade (VASCONCELOS, 2023).

3. METODOLOGIA

O estudo de caso foi conduzido com base em um atendimento realizado em uma clínica veterinária privada no município de Natal - RN. O paciente era um felino de raça pelo curto brasileiro, com pelagem cinza, do sexo masculino, castrado, com idade de 1 ano e 11 meses, e peso de 2,940 kg. O animal estava com suas vacinações (V5) e vermifugação em dia. Sua dieta consistia em uma combinação de ração e sachê. O paciente não tinha contato com outros animais e não tinha acesso à rua. O tutor inicialmente relatou episódios de êmese ao longo de 3 semanas, sem histórico de diarreia. No entanto, observou a presença de fezes de tamanho reduzido e mudanças comportamentais significativas.

No primeiro atendimento, o paciente foi admitido na clínica apresentando uma frequência cardíaca de 144 bpm e uma frequência respiratória de 52 mpm. Sua temperatura estava em 38.4 graus Celsius, com mucosa ocular sem evidência de alterações. Na cavidade oral, foi observada hiperemia gengival e presença de cálculos dentários nos últimos molares. O animal exibia um grau de desidratação de 8%, e durante a palpação abdominal, manifestou sensibilidade. Com base nessa avaliação, foi solicitada uma ultrassonografia do abdome, bem como um hemograma. Ainda dentro da consulta, foi realizado no animal um teste rápido para diagnóstico de giardíase, onde este deu positivo.

Diante do quadro do animal, foi prescrito as seguintes medicações e suplementos: Omeprazol 10mg, ¼ do comprimido BID; Ondansetrona 5mg, ½ do comprimido TID; Fembendazol 165mg/dose, 1 cápsula SID; Sucrafato flaconete 2g/10ml, 1 ml BID; Prednisolona 11mg/ml, 0,3ml a cada 24 horas, durante 15 dias. Depois, 0,2ml a cada 24 horas, durante 7 dias. Depois, 0,2ml a cada 48 horas, durante 7 dias; Cianocobalamina, 1/4 do comprimido SID e suplemento alimentar, 1 grama SID.

Os resultados do hemograma revelaram que na série vermelha, foram identificados aglomerados de rouleaux e uma indicação de hemoglobinemia no plasma (+). No entanto, não foram identificadas quaisquer alterações na série branca e na série plaquetária foi notada a presença de macroplaquetas (+), sem qualquer indício de hematozoários.

Foi solicitada uma avaliação ultrassonográfica, que foi realizada 3 dias depois da consulta inicial, que revelou várias descobertas significativas (Imagem 4). No contexto das alças intestinais, os resultados revelaram conteúdo hiperecogênico que indicava fezes pastosas, com espessamento da parede intestinal e uma diminuição na motilidade. As dimensões foram medidas em 0.43 cm para o duodeno, 0.32 cm para a junção entre o duodeno e o jejuno, e 0.29 cm para o cólon.

No que diz respeito ao segmento duodenal, houve uma distensão moderada causada pelo conteúdo pastoso, juntamente com uma superfície luminal notavelmente irregular. Foram também identificadas áreas hiperecogênicas focalizadas, com cerca de 0.3 cm de diâmetro, indicando mudanças ulcerativas.

Imagem 4: Imagens da avaliação ultrassonográfica do intestino do paciente. (A) Discreta quantidade de conteúdo hiperecogênico e parede espessada; (B)Segmento duodenal apresentando distensão moderada por conteúdo pastoso e intensa irregularidade da superfície luminal, sendo identificadas áreas hiperecogênicas de aspecto focal, medindo aproximadamente 0.3 cm de diâmetro, indicando alterações ulcerativas; (C)Dimensionamento de 0.32 cm (duodeno e jejuno) e (D) Dimensionamento e 0.29 cm (cólon).

(A) 

(B) 

(C) 

(D) 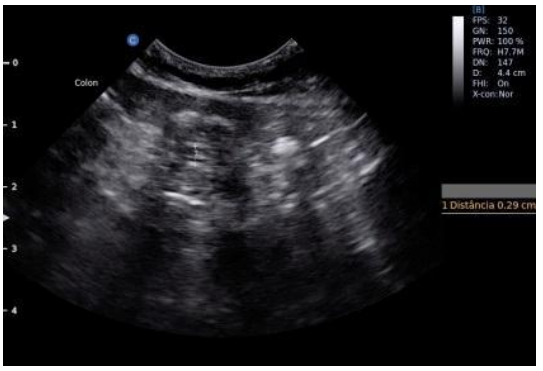

Fonte: Arquivos pessoais (2023).

Com base nos resultados da ultrassonografia, foi possível identificar uma correlação significativa com um quadro de enterite intensa, caracterizado pela presença evidente de ulceração no segmento duodenal. Uma vez que o animal testou positivo para giardíase, os achados ultrassonográficos foram relacionados à condição específica, e a médica veterinária optou por manter o tratamento anteriormente prescrito.

Entretanto, um mês depois, o paciente fez um retorno à clínica. O tutor informou que, apesar do tratamento anteriormente prescrito, o paciente continuou a

apresentar episódios de vômito. Além disso, ele notou uma diminuição no tamanho das fezes, e ainda observou que o animal havia perdido peso. Foi então solicitado uma nova ultrassonografia para avaliar melhor o quadro

Essa nova ultrassonografia revelou alterações consideráveis em região intestinal (Imagem 5). O Segmento inicial de duodeno foi visibilizado com acentuado aumento de dimensões, medindo em torno de 1,15cm de espessura, com margens irregulares e estratificação parietal perdida (Imagem 5: A e C). Demais segmentos com distribuição anatômica habitual, paredes normoespessadas, estratificação parietal mantida e peristaltismo evolutivo progressivo e com número de contrações dentro dos limites da normalidade. As imagens foram compatíveis com processo neoplásico ou de inflamação crônica.

Também foram identificadas alterações em linfonodos próximos ao estômago e duodeno (Imagem 5: B e D), estes foram visibilizados com aumento de suas dimensões, medindo em 1,05cm x 0,79cm e 2,12cm x 0,80cm (maior eixo x espessura). Formato anatômico alterado, com contornos pouco irregulares. Parênquima grosseiro e hipoecogênico. As imagens foram sugestivas com processo neoplásico ou de inflamação crônica.

Imagem 5: Imagens resultantes da avaliação ultrassonográfica da região abdominal do paciente, revelando as alterações mencionadas anteriormente.

(A) 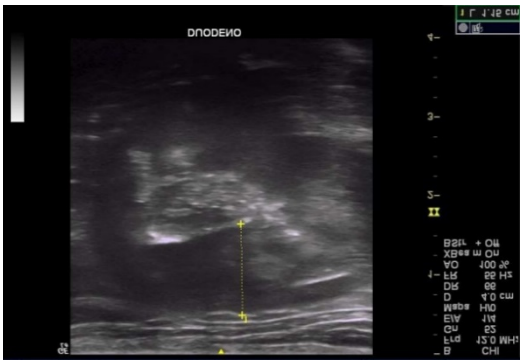

(B) 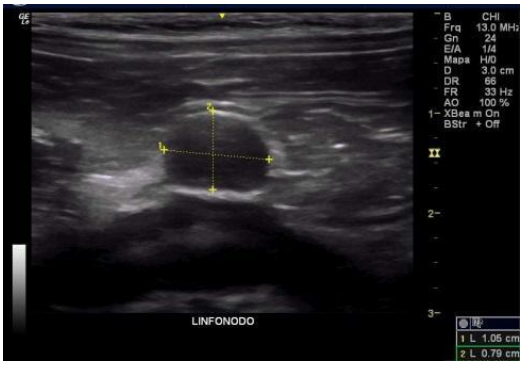

(C) 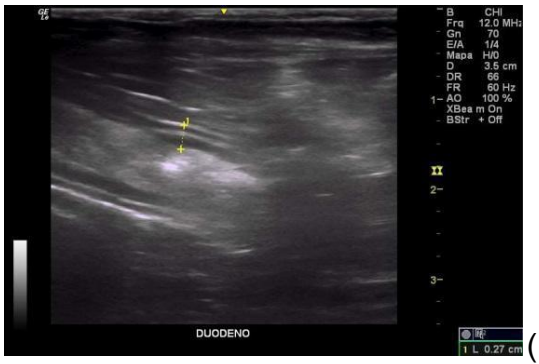

(D) 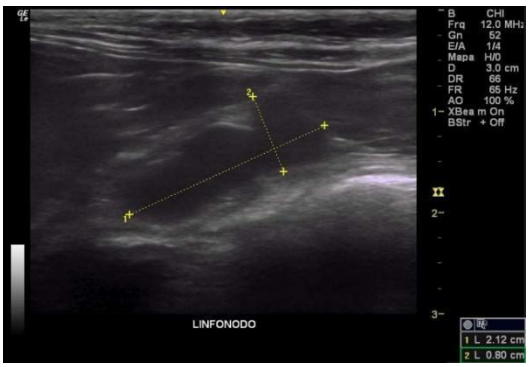

Fonte: Arquivos pessoais (2023).

Com base nas conclusões da ultrassonografia, foi tomada a decisão de realizar uma biópsia do nódulo identificado na região duodenal por meio da ultrassonografia. Para isso, o animal passou por uma laparotomia, durante a qual não foi possível remover completamente o nódulo, ficando um pequeno resquício devido à sua localização próxima ao ducto pancreático, impossibilitando uma ressecção completa da estrutura. Em seguida, o fragmento removido foi encaminhado ao laboratório para a realização de um exame histopatológico.

Após o procedimento cirúrgico foi prescrito as seguintes medicações: Dipirona gotas, 3 gotas SID; Meloxicam 0,5mg,1/2 comprimido SID; Tramadol 12mg 1/4 do comprimido BID; Omeprazol 10mg, 1/4 do comprimido BID; Amoxicilina + clavulanato 400mg + 57mg/ml, 0,8ml BID; Ograx 1000, 1 cápsula SID; Cianocobalamina, 1/4 do comprimido SID; Citrato de maropitant 16mg, 1/2

comprimido SID e Sulfato de gentamicina + Sulfadiazina pomada para aplicação na ferida cirúrgica.

No exame histopatológico da amostra foi verificado um nódulo acastanhado de superfície irregular medindo 1,0 x 0,9 x 0,5 cm. A avaliação microscópica revela uma seção de tecido intestinal com um tecido estromal fibromuscular desorganizado. Esta área exibe múltiplos focos proliferativos inflamatórios de natureza granulomatosa, entremeados com áreas hemorrágicas e zonas necróticas incipientes. A população inflamatória predominante é composta por macrófagos espumosos, células multinucleadas, linfócitos e plasmócitos, junto com áreas de supuração. Além disso, são identificadas estruturas filamentosas, capsulares e refringentes que morfologicamente se assemelham a estruturas fúngicas em forma de hifas longas e largas.

O resultado da biópsia diagnosticou o quadro como uma enterite transmural linfo eosinofílica marcante, com intensa fibroplasia e serosite granulomatosa com presença de estrutura fúngica intralesionais em formato de hifas, caracterizado por *Pythium SPP*.

Conforme evidenciado ao longo deste estudo, o tratamento medicamentoso revelou-se ineficaz para combater casos de pitiose. Diante disso, a veterinária escolheu não prescrever nenhum medicamento, visto que a ressecção cirúrgica é a abordagem recomendada e apropriada para essa condição. Notavelmente, o animal demonstrou melhora significativa e não apresentou recorrência dos episódios de vômito.

4. RESULTADOS E DISCUSSÃO

Diante do caso apresentado e a conduta médica seguida, o paciente teve uma melhora significativa dos sinais clínicos que ele havia apresentado, o que difere de um estudo realizado em cães com pitiose gastrointestinal, onde os cães apresentaram morte espontânea ou foram submetidos à eutanásia devido à piora do quadro clínico, destacando a relevância da pitiose gastrointestinal canina como uma causa de mortalidade nessa espécie. Todos os cães estudados tinham entre um e três anos de idade. Entre eles, três eram de raça definida e três não tinham raça especificada, sendo quatro machos e duas fêmeas. Apenas dois dos cães tinham registros de contato frequente com ambientes aquáticos, como pântanos, em seus históricos clínicos. Esses resultados são típicos da pitiose canina, frequentemente observada em indivíduos com menos de três anos, machos, de raças de grande porte (DINIZ, 2014), que são criados ao ar livre e têm histórico de exposição a ambientes quentes e alagados, como pântanos e lagos (DA SILVA, 2020). No entanto, em uma parcela significativa de cães, não há informações sobre exposição a ambientes com essas características, e ocorrem casos de pitiose em áreas suburbanas (PAZ, 2021).

Em um estudo citado por Freitas (2020) o mecanismo exato de desenvolvimento da pitiose intestinal ainda não foi completamente esclarecido. A hipótese é que lesões pré-existentes na mucosa intestinal, originadas por material vegetal ou agentes patogênicos, possam facilitar a penetração dos zoósporos provenientes da ingestão de água contaminada. Conforme informações obtidas durante a anamnese, a égua do caso em questão consumia água de um açude. Na literatura, esse fato é considerado um fator predisponente para o surgimento da pitiose intestinal em equinos (ZAMBRANO, 2017).

No caso relatado no presente artigo, constatou-se o *Pithyum* como agente causador da lesão intestinal apenas após o exame histopatológico. Nos outros casos relatados de pitiose entérica em equinos, as alterações estavam restritas à parede

do órgão, que se apresentava espessada, resultando na redução do lúmen intestinal. Não foi identificada a presença dos "kunkers" (DA SILVA, 2020).

5. CONCLUSÃO

Em síntese, o reconhecimento da pitiose intestinal felina como um diagnóstico diferencial relevante desempenha um papel crucial na rotina clínica veterinária e no âmbito da comunidade científica dedicada à medicina veterinária. Dada a sua natureza rara e os desafios associados ao diagnóstico e tratamento, a familiaridade com os sinais clínicos distintivos, métodos diagnósticos adequados e opções terapêuticas disponíveis é essencial para garantir a pronta identificação e o manejo eficaz dessa condição. O diagnóstico preciso e o tratamento adequado não apenas podem salvar a vida do animal, mas também previnem intervenções terapêuticas inadequadas, aliviam o sofrimento dos pacientes e contribuem de maneira significativa para o avanço do conhecimento científico sobre essa patologia ainda pouco compreendida em felinos.

REFERÊNCIAS

ALMEIDA, M. R. **Pitiose e sua importância em Medicina Veterinária e Saúde Pública.** Jaboticabal, 2010, Monografia (Residência) – Faculdade de Ciências Agrárias e Veterinárias, UNESP, 2010.

DA SILVA, Emanoelly Machado Sousa et al. **Pitiose Gastrointestinal Canina:** Revisão de Literatura. Ensaios e Ciência C Biológicas Agrárias e da Saúde, v. 24, n. 5-esp., p. 544-551, 2020.

DINIZ, Paula Valeska Nóbrega. **Pitiose** em cães no Semiárido Nordestino. 2014.
FREITAS, Christye Taiany Onduras de. **Pitiose intestinal em égua Mangalarga Marchador**: relato de caso. 2020. Trabalho de Conclusão de Curso. Brasil.

Freitas, Christye Taiany Onduras de. **Pitiose intestinal em égua Mangalarga Marchador: relato de caso**. 2020. 45 f. Trabalho de Conclusão de Curso (Bacharelado em Medicina Veterinária) - Departamento de Medicina Veterinária, Universidade Federal Rural de Pernambuco, Recife, 2020.

GALIZA, Glauco JN et al. **Ocorrência de micoses e pitiose em animais domésticos**: 230 casos. Pesquisa Veterinária Brasileira, v. 34, p. 224-232, 2014.

JUNIOR, Archivaldo Reche; PIMENTA, Marcela Malvini; DANIEL, Alexandre Gonçalves Teixeira. **Gastroenterologia de felinos**. In: JERICÓ, Marcia Marques; NETO, João Pedro de Andrade; KOGIKA, Marcia Mery. 1ª ed. Rio de Janeiro: Roca, 2019, 1004-1029

LEAL, Alexandre Trindade et al. **Pitiose**. Ciência Rural, v. 31, p. 735-743, 2001.

PAZ, Milena Carolina et al. **Pitiose gastrointestinal canina**-relato de caso. Salão do Conhecimento, v. 7, n. 7, 2021.

PIMENTEL, Muriel Lustosa et al. **Pitiose canina:** uma doença despercebida na clínica de pequenos animais. Acta Veterinaria Brasilica, v. 9, n. 1, p. 1-11, 2015.

RODRIGUES, Mariane Delfino et al. **Gastroenterite canina**. Ciência Veterinária UniFil, v. 1, n. 2, 2018.

SANTURIO, Janio Morais et al. **Pitiose**: uma micose emergente. Acta Scientiae Veterinariae, v. 34, n. 1, p. 1-14, 2006.

SOUTO, Erick Platiní Ferreira de et al. **Estudo comparativo de casos de pitiose em equídeos, ruminantes, carnívoros e ave no Nordeste do Brasil.** 2021.

TABOSA, I.M., RIET-CORREA, F., NOBRE, V.M., AZEVEDO, E.O., REIS-JÚNIOR, J.L., MEDEIROS, R.M. **Outbreaks of Pythiosis in Two Flocks of Sheep in Northeastern Brazil**. Veterinary Pathology, v.41, p.412–415, 2004

TROST, Maria E. et al. Aspectos clínicos, morfológicos e imuno-histoquímicos da pitiose gastrintestinal canina. **Pesquisa Veterinária Brasileira**, v. 29, p. 673-679, 2009.

VASCONCELOS, Artur Bibiano de. **Diagnóstico molecular de infecções fúngicas negligenciadas**: criptococose e pitiose. 2023.

ZAMBRANO, Cristina G. et al. **Isolamento e caracterização de espécies de Pythium de ambientes aquáticos no Estado do Rio Grande do Sul e avaliação da patogenicidade em modelo experimental**. Pesquisa Veterinária Brasileira, v. 37, p. 459-464, 2017.

MATERIAL SUPLEMENTAR

ANEXOS / APENDICES

FACULDADE REBOUÇAS DE CAMPINA GRANDE

TERMO DE CONSENTIMENTO LIVRE E ESCLARECIDO

RELATO DE CASO

O Senhor (Sra.) está sendo convidado(a) a consentir a divulgação do caso clínico envolvendo a participação de seu animal no Relato de Caso intitulado: Enterite Transmural Linfo eosinofílica causada por Pythium SPP em gato: Relato de caso do(s) autor(es) Dalila Araújo Ramos e Rislayne do Nascimento Santos, pesquisa sob responsabilidade do Médico Veterinário Beatriz Morais e orientação do Thyago Araújo Gurjão que desenvolverão um trabalho para conclusão de curso de Bacharelado em Medicina Veterinária pela Faculdade Rebouças de Campina Grande.

Este documento, chamado Termo de Consentimento Livre e Esclarecido, visa assegurar seus direitos. Leia com atenção e calma, aproveitando para esclarecer suas dúvidas. Se houver perguntas antes, durante ou mesmo depois de assiná-lo, você poderá esclarecê-las com o pesquisador responsável.

O(s) objetivo(s) deste relato de caso consiste(m) em poder fornecer informações inéditas e detalhadas sobre um fenômeno ou condição específica que pode enriquecer o conhecimento científico existente; Documentar situações ou condições médicas raras ou únicas que não são frequentemente encontradas na prática clínica e os relatos de caso podem fornecer material educacional valioso para estudantes de medicina veterinária, profissionais e pesquisadores interessados em aprender sobre condições médicas ou científicas incomuns.

Ao final os resultados esperados contribuirão para estimular pesquisas adicionais e estudos de seguimento, levando a uma melhor compreensão de condições específicas ou fenômenos médicos, bem como podem servir como evidência da eficácia de certos tratamentos, procedimentos ou abordagens terapêuticas em situações clínicas específicas.. Cumpre esclarecer que com este documento queremos pedir seu consentimento e cessão de direitos para o acesso e posterior utilização dos dados clínicos, exames laboratoriais quaisquer que sejam, bem como de procedimentos terapêuticos contidos no prontuário médico veterinário do animal pelo qual declara ter a responsabilidade legal.

Será resguardado seu direito de confidencialidade, privacidade e anonimização. A divulgação científica dos resultados, para a qual pedimos seu consentimento, será feita de forma a preservar a identidade do proprietário e/ou

FACULDADE REBOUÇAS DE CAMPINA GRANDE

responsável legal e do animal e utilizada unicamente para fins de publicações e apresentações científicas, nacionais e/ou internacionais.

Entretanto, cumpre esclarecer que, nos casos em que houver a publicação de materiais que possam eventualmente identificar o participante e/ou animal, o Sr. será convidado a assinar abaixo o item "autorização de uso de imagem e cessão de direitos"

Fica esclarecido, em linguagem clara e acessível, que os possíveis desconfortos e riscos deste relato de caso são:O relato de um caso pode ter um impacto emocional significativo, visto que poderá se recordar de momentos de angústia e preocupação com seu animal; o tutor pode se sentir culpado ou responsável pela condição de saúde do animal, o que pode ser agravado pela publicação de um relato de caso. Isso pode gerar angústia emocional adicional para o tutor;

Não haverá benefícios diretos a você. A divulgação de casos clínicos em artigos científicos pode contribuir para o avanço do conhecimento em medicina veterinária e em áreas relacionadas. Isso pode levar a uma compreensão mais profunda de certas condições médicas e a possíveis descobertas de novos tratamentos ou abordagens terapêuticas. Relatar casos clínicos em artigos científicos pode aumentar a conscientização pública sobre questões relacionadas à saúde e ao bem-estar animal. Isso pode levar a uma maior compreensão da importância de cuidar adequadamente dos animais e da necessidade de medidas de prevenção e tratamento eficazes.

Os pesquisadores assumem ainda que este relato de caso somente poderá ser iniciado e realizado após prévia e expressa aprovação da CEUA - Comissão de Ética no Uso de Animais à qual esta pesquisa será submetida, caso necessário.

Caso assim o queira, fica garantida ao Sr. a liberdade da retirada deste consentimento, sem a necessidade de justificativa prévia a qualquer momento, seja antes ou durante este relato de caso; bem como poderá deixar de participar da pesquisa em si, sem qualquer prejuízo à continuidade de eventual tratamento do animal na Instituição que porventura esteja ocorrendo.

É informado de que não há qualquer valor econômico envolvido, seja a pagar ou receber, pela sua participação.

FACULDADE REBOUÇAS

Desde já, agradecemos sua atenção e participação e colocamo-nos à disposição para maiores informações. Esse termo, após ter sido lido ou ditado, e devidamente compreendido, terá todas suas páginas rubricadas pelo pesquisador principal responsável identificado abaixo e será assinado em duas vias, uma das quais uma ficará com o participante e a outra com o pesquisador principal, que permanece ao dispor.

Autores/ Pesquisadores responsáveis: Dalila Araújo Ramos; Rislayne do Nascimento Santos.

Dessa forma pedimos que preencha os itens que seguem:

Eu, Thiago Correa Muniz, nacionalidade _____Brasileiro_____, nascido aos _21__/_09__/_1983_, estado civil __Solteiro_____, profissão ___Administrador_____, portador do RG __107460644__ e CPF _056_._505_._237_/_38_, residente e domiciliado na __Av. Francisco Duarte de Carvalho _____ número ___1045____ complemento _____Casa 1 BL19_____ bairro _____Jardins_____, cidade _____São Gonçalo do Amarante_____, Estado de _RN_ telefone: (_21_) _979598080__, declaro ser o proprietário e/ou responsável legal pelo animal designado como _____Satanás_____, espécie_____Felino_____ raça ____Pelo Curto Brasileiro_____, sexo ____Macho_____, pelagem/cor ___Cinza_____, idade ___1 ano e 11 meses_____ (meses/anos), de microchip e/ou registro sob número _____N/A_____ (utilizar N/A caso não se aplique) e dessa forma, para todos os efeitos legais, AUTORIZO EXPRESSAMENTE, de forma gratuita e sem quaisquer ônus, ao pesquisador principal responsável:

1.1: o acesso e uso de prontuário médico-veterinário do animal acima descrito com seus respectivos dados clínicos, exames laboratoriais quaisquer que sejam, bem como de eventuais procedimentos terapêuticos realizados.

1.2: a utilização de imagem pessoal, dados digitais e também a cessão dos direitos sobre os mesmos, bem como dos direitos autorais dos

FACULDADE REBOUÇAS
DE CAMPINA GRANDE

1.2: a utilização de imagem pessoal, dados digitais e também a cessão dos direitos sobre os mesmos, bem como dos direitos autorais dos trabalhos desenvolvidos, juntamente ou não com a minha imagem pessoal e do animal pelo qual me declaro responsável.

A presente autorização de utilização e cessão de direitos no uso de imagem e dados em meios acadêmicos e pedagógicos de divulgação possíveis, quer sejam na mídia impressa, falado ou eletrônica, são outorgadas livres e espontaneamente, em caráter gratuito, não incorrendo esta autorização em quaisquer ônus, sejam a que título for ratificando que ambas - AUTORIZAÇÃO/CESSÃO - são firmadas de minha livre e espontânea vontade.

Após ter recebido esclarecimentos sobre a natureza do relato de caso, seus objetivos, métodos, benefícios previstos, potenciais riscos e o incômodo que este possa acarretar, aceito participar de forma livre e esclarecida deste relato de caso e para isso assino abaixo.

29/11/2023 - Natal - RN

Local e data

Assinatura do Proprietário e/ou Responsável Legal

Natila Araújo Ramos

Ryslayne do Nascimento Santos

Assinatura dos Autores

Thyago Araújo Cunha

Assinatura do Pesquisador Responsável