FACULDADE REBOUÇAS

BACHARELADO EM ODONTOLOGIA

AMELOBLASTOMA CONVENCIONAL, DIAGNÓSTICO E TRATAMENTO: RELATO DE CASO CLÍNICO

CATIA VARELIA PESSOA

ARTUR ALVES MOTA

Campina Grande

2024

CATIA VARELIA PESSOA

ARTUR ALVES MOTA

AMELOBLASTOMA CONVENCIONAL, DIAGNÓSTICO E TRATAMENTO: RELATO DE CASO CLÍNICO

Trabalho de conclusão de curso na modalidade *artigo científico*, apresentado como requisito para obtenção do título de bacharel em Odontologia pela Faculdade Rebouças.

Orientador(a): Profa. Dra. Mara Luana Batista Severo

Campina Grande

2024

FACULDADE REBOUÇAS® DE CAMPINA GRANDE

CÁTIA VARELIA PESSÔA

ARTUR ALVES MOTA

AMELOBLASTOMA CONVENCIONAL, DIAGNÓSTICO E TRATAMENTO: RELATO DE CASO CLÍNICO

Trabalho de Conclusão de Curso na modalidade *Artigo Cientifico*, apresentado como requisito para obtenção do título de Bacharéis em Odontologia pela Faculdade Rebouças.

DATA DA AVALIAÇÃO: 24 de maio de 2024.

BANCA EXAMINADORA:

Mara Luana Batista Severo

Profª. Drª. Mara Luana Batista Severo

(Orientadora - Faculdade Rebouças)

Josimara Angelina de Araújo Varela

Profª. Ma. Josimara Angelina de Araújo Varela

(Examinadora Interna - Faculdade Rebouças)

Tony Santos Peixoto

Prof. Me. Tony Santos Peixoto

(Examinador Interno - Faculdade Rebouças)

AGRADECIMENTOS

Agradeço primeiramente a Deus por me permitir viver esse sonho, a conclusão da graduação em Odontologia. Ao longo desses cinco anos, grandes foram os obstáculos, porém o Senhor Jesus sempre esteve comigo, me fortalecendo, renovando as minhas forças, a Ele minha eterna gratidão.

Agradeço à minha família por sempre permanecer ao meu lado, e acreditarem em mim e que iria conseguir chegar até aqui.

Ao meu filho Pedro Kaua por compreender minha ausência e ter que estudar, almoçar e se virar sozinho por tantas vezes em meio à minha jornada dupla e fins de semana que precisei trabalhar. Obrigado por ser esse filho lindo compreensível e companheiro.

Agradeço à minha mãe Luciene, que sempre esteve ao meu lado, me incentivando, fortalecendo com sua fé e orações, e me ajudando para que nunca duvidasse do meu potencial, meu referencial de amor.

Agradeço aos meus Professores, Mestres e Doutores da FRCG - Campina Grande, em especial a dois deles, minha Orientadora Mara Luana que tanto nos ajudou e com paciência nos orientou e embarcou conosco nesse desafio final, e ao meu professor Tony Peixoto, que sempre me estendeu as mãos, acreditou em meu potencial e tanto me ajudou nessa jornada, que concedeu ricas oportunidades, me incentivou como profissional e ser humano.

Agradeço a minha dupla da Faculdade Artur Mota, você foi muito importante nessa caminhada, um amigo que a odontologia me concedeu, que sempre me ajudou com senso de responsabilidade e inteligência.

Agradeço aos meus amigos que iniciaram a jornada da odontologia comigo, Juliany você foi meu colo, meu abrigo, presente que a vida me concedeu. Renaly, Alana, Simone, Maryana, Luana, Leonardo, Wellington, agradeço por todo apoio e terem dividido comigo tantos momentos felizes.

Aos colegas de turma, eu só tenho a agradecer a todos vocês, que sempre foram prestativos, parceiros. Cada um de vocês ficará guardado para sempre em meu coração.

Aos meus colegas de trabalho da UTI do HMPI, toda gratidão aos que torceram por mim e por meu desenvolvimento profissional.

E finalizo aqui com essa passagem bíblica que diz: Confia ao Senhor as tuas obras, e teus pensamentos serão estabelecidos. Provérbios 16.3.

Catia Varelia Pessoa.

AGRADECIMENTOS

Eu, Artur, agradeço a Deus pela oportunidade concedida e a graça de ingressar em um curso tão honrado e por ter me ajudado até aqui. A Ele também agradeço por todos os livramentos e milagres e grandes momentos e experiências vividos até aqui. Aos meus pais, que em toda minha vida me ensinaram o caminho que devo andar, valores e princípios, que carregarei em toda minha vida, e que nunca mediram esforços para me proporcionar o bom ensino e sonharam o sonho junto comigo. Serei eternamente grato. Dedico essa conquista aos meus avós, Sr. João Cassiano e Sra. Irene Mota, queria que estivessem aqui para verem o que antes era um sonho se tornar realidade. Aquela que sempre me apoiou, mesmo eu estando distante, obrigado por me fazer sentir querido e amado. Aos demais familiares, agradeço a Deus por me colocar em uma família tão incrível e enorme, tanto por parte pai como também por parte de mãe. Eu amo todos vocês.

Agradeço também a minha dupla que, juntos, passamos por estresses e algumas aflições, porém também passamos por muitos risos e felicidades e principalmente partilhamos do sentimento de dever cumprido. À nossa orientadora, Dra. Mara Luana, meus agradecimentos por sempre estar sempre disponível e, com tanta paciência e dedicação, nos corrigiu e nos guiou para chegar até aqui. Muito obrigado! Aos meus queridos amigos que a Odontologia me deu, Vinícius - A prova de que há amigos mais chegados que irmãos; Leonardo - Quem me ajudou em momentos em que pensei em desistir, Wellington, Luana, Juliany, Maryana, Viviane, Daina, Priscilla, Danila, Débora Rosy e Débora Silva obrigado por tornar meus dias mais leves, renovar minhas forças e por me mostrar que todo esforço vale a pena. Que Deus abençoe a cada um de vocês. Obrigado por tudo.

Artur Alves Mota.

ARTIGO

AMELOBLASTOMA CONVENCIONAL, DIAGNÓSTICO E TRATAMENTO: RELATO DE CASO CLÍNICO

Catia Varelia Pessoa
Artur Alves Mota
Mara Luana Batista Severo

RESUMO

O ameloblastoma é uma neoplasia odontogênica que surge nos maxilares, apresentando características clínicas, radiológicas e histopatológicas distintas. O objetivo deste trabalho, foi apresentar um caso clínico de ameloblastoma, em conjunto com uma revisão bibliográfica da literatura, apresentando dados atualizados sobre prevalência, padrões histológicos e subtipos, formas de diagnóstico convencional e diferencial, assim como a conduta terapêutica e o tratamento de escolha mais utilizado. A pesquisa foi feita nas bases de dados científicos, como PubMed, SciELO, LILACS e auxílio da ferramenta Google Scholar. Em seguida, foi relatado um caso clínico de um paciente, com relato de aumento de volume em hemiface esquerda, que procurou atendimento no Hospital da Fundação Assistêncial da Paraíba (FAP) em Campina Grande. Após diagnóstico diferencial, foi confirmado um quadro de ameloblastoma convencional, foi feito biópsia incisional no paciente e retirado uma peça, que foi encaminhada para análise histopatológica, o tratamento de escolha foi a enucleação seguida de cauterização com eletrocautério.

Palavras-chave: Ameloblastoma, Neoplasia odontogênica, Diagnóstico, Tratamento.

ABSTRACT

Ameloblastoma is an odontogenic neoplasm that arises in the jaws, presenting distinct clinical, radiological, and histopathological characteristics. The aim of this study was to present a clinical case of ameloblastoma, along with a literature review, providing updated data on prevalence, histological patterns and subtypes, conventional and differential diagnostic methods, as well as therapeutic approach and the most commonly used treatment. The research was conducted using scientific databases such as PubMed, SciELO, LILACS, and with the assistance of Google Scholar. Subsequently, a clinical case of a patient with reported swelling on the left hemiface,

who sought care at the Hospital da Fundação Assistencial da Paraíba (FAP) in Campina Grande, was reported. After a differential diagnosis, a case of conventional ameloblastoma was confirmed, an incisional biopsy was performed on the patient, and a specimen was removed, which was sent for histopathological analysis. The treatment of choice was enucleation followed by cauterization with electrocautery.

Keywords: Ameloblastoma, Odontogenic Neoplasm, Diagnosis, Treatment.

1. INTRODUÇÃO

O ameloblastoma é um tumor benigno de origem epitelial odontogênica, que exibe comportamento biológico localmente invasivo, com altas taxas de recorrência e tratamento muitas vezes mutilante (Neville *et al*., 2023). Estima-se que o ameloblastoma corresponda cerca de 1% de todos os cistos e tumores na região dos maxilares, além de representarem aproximadamente 18% de todas as neoplasias odontogênicas nessa região (Zlotogorski *et al*., 2022).

O ameloblastoma tem etiopatogenia desconhecida, porém acredita-se que sua transformação neoplásica tenha origem a partir da proliferação de remanescentes do epitélio odontogênico, como restos da lâmina dentária e do órgão do esmalte, células basais da mucosa oral, revestimento epitelial de um cisto odontogênico ou do folículo pericoronário de dentes não irrompidos (Ghai, 2022).

Frequentemente caracterizado como uma lesão assintomática, o ameloblastoma geralmente só apresenta sinais ou sintomas quando atinge dimensões significativas. Caso não seja identificado em exames radiográficos de rotina, pode provocar alterações no posicionamento, mobilidade e reabsorção radicular dos dentes adjacentes, bem como abaulamento das corticais, erosão óssea e invasão de estruturas vizinhas (Vered; Wright, 2022). Por vezes, tal lesão encontra-se associada a terceiros molares inclusos ou dentes impactados que permanecem por períodos prolongados nos maxilares (Neville *et al*., 2023).

Radiograficamente, observam-se desde lesões uniloculares e bem circunscritas até grandes áreas multiloculares, também chamadas de aspectos de “bolhas de sabão” ou “favo de mel”, que por vezes, se entendem por todo o osso maxilar do paciente (Sheela *et al.*, 2019; Vieira *et al*., 2021).

Os cistos podem ser vistos no nível microscópico ou podem estar presentes como múltiplos cistos grandes que incluem a maior parte do tumor. Vários subtipos microscópicos de ameloblastoma convencional são reconhecidos, mas esses padrões microscópicos geralmente têm pouca influência no comportamento do tumor. Tumores grandes geralmente apresentam uma combinação de padrões microscópicos. Os padrões folicular e plexiforme são os mais comuns. Padrões histopatológicos menos comuns incluem os tipos de células acantomatosas, granulares, desmoplásicas e basais (Neville *et al*., 2023).

Apesar de ser um tumor benigno, o ameloblastoma exibe uma agressividade e elevada tendência à recorrência local, o que dificulta bastante o tratamento do mesmo (Yusof; Ch'ng; Rahman, 2022).

Dessa forma, o presente trabalho destina-se a descrição de um caso clínico de ameloblastoma convencional, mostrando aspectos importantes desde o seu diagnóstico clínico-radiográfico, histopatológico e tratamento. Ressaltando a importância da realização do diagnóstico precoce para minimizar as consequências de um tratamento mutilador para o paciente.

2. FUNDAMENTAÇÃO TEÓRICA

2.1 Considerações gerais sobre o Ameloblastoma

O ameloblastoma é o tumor odontogênico clinicamente mais comum e significativo. Sua frequência relativa equivale à frequência combinada de todos os outros tumores odontogênicos, excluindo os odontomas. Os ameloblastomas são tumores de origem epitelial odontogênica. Teoricamente, eles podem surgir de restos da lâmina dental, de um órgão do esmalte em desenvolvimento, do revestimento epitelial de um cisto odontogênico ou das células basais da mucosa oral. (Vieira *et al*., 2021). Em geral, manifesta-se como uma lesão de crescimento lento e constante, frequentemente assintomática, mas localmente invasiva, podendo exibir um comportamento clínico agressivo (Ghai, 2022).

Afeta igualmente homens e mulheres, com idade variável de acordo com cada subtipo, sendo mais frequentemente diagnosticado em adultos jovens, especialmente na região posterior da mandíbula (Jayasooriya *et al*., 2021).

De acordo com a OMS (2022) são descritos como tendo três apresentações clínico-radiográficas diferentes: ameloblastoma Sólido convencional ou multicístico (cerca de 80% dos casos), ameloblastoma unicístico (cerca de 18% e ameloblastoma periférico ou extraósseo (cerca de 2%). O unicístico ainda apresenta 3 subtipos com variações histopatológicas, sendo estes: Luminal, intraluminal e mural (Tekkesin; Wright, 2022).

2.2 Ameloblastoma Convencional

2.2.1 Características clínicas e imaginológicas

Cerca de 80% a 85% dos ameloblastomas convencionais ocorrem na mandíbula, mais frequentemente na área molar-ramo ascendente. Cerca de 15% a 20% dos ameloblastomas ocorrem na maxila, geralmente nas regiões posteriores. O tumor frequentemente é assintomático, e lesões menores são detectadas apenas durante um exame radiográfico. Um inchaço indolor ou expansão da mandíbula é a apresentação

clínica usual. Se não tratada, a lesão pode crescer lentamente para proporções maciças ou grotescas. Dor e parestesia são incomuns, mesmo com tumores grandes (Heikinheimo *et al*., 2019).

O ameloblastoma convencional, também chamado de sólido ou multicístico, é a classificação mais comum de ameloblastoma. Tal lesão ocorre principalmente em pacientes adultos, atingindo mais a região posterior de mandíbula. Geralmente, o tumor é assintomático e de crescimento lento, mas quando não tratado, pode exibir desenvolvimento massivo (Yusof; Ch'ng; Rahman, 2022).

Radiologicamente, encontraremos uma imagem radiolúcida/hipodensa, com limites bem definidos e festonados, uni ou multiloculada. Quando a imagem é multiloculada, ela pode exibir lóculos pequenos, chamada de “favos de mel”, ou lóculos maiores, lembrando “bolhas de sabão” (Figura 1). Além da reabsorção de dentes, o tumor pode levar a expansão das corticais. O subtipo desmoplásico apresenta imagem radiolúcida/radiopaca mista, que se assemelha a uma lesão fibro-óssea benigna (Neville *et al*., 2023).

Figura 1. Imagem radiológica do ameloblastoma convencional. Lesão multilocular grande envolvendo o ângulo mandibular e a rama ascendente. As grandes loculações apressentam o aspecto de "bolhas de sabão".



Fonte: Neville *et al*., 2023.

A expansão cortical bucal e lingual é frequentemente presente. A reabsorção das raízes dos dentes adjacentes ao tumor é comum. Em muitos casos, um dente não irrompido, mais frequentemente um terceiro molar mandibular, está associado ao defeito radiolúcido. Ameloblastomas sólidos podem aparecer radiograficamente como

defeitos radiolúcidos uniloculares, que podem se assemelhar a quase qualquer tipo de lesão cística (Neville *et al*., 2023).

No entanto, as margens dessas lesões radiolúcidas frequentemente mostram reentrâncias irregulares. Embora as características radiográficas, especialmente do defeito multilocular típico, possam ser altamente sugestivas de ameloblastoma, uma variedade de lesões odontogênicas e não odontogênicas pode apresentar características radiográficas semelhantes (Vered; Wright, 2022).

2.2.2 Características histopatológicas e comportamento biológico

Os ameloblastomas convencionais sólidos ou multicísticos intraósseos tem uma grande tendência a sofrerem alterações císticas; macroscopicamente, a maioria dos tumores possui combinações variadas de características císticas e sólidas. As cistos podem ser observados apenas no nível microscópico ou podem estar presentes como múltiplos cistos grandes que incluem a maior parte do tumor. Vários subtipos microscópicos de ameloblastoma convencional são reconhecidos, tumores grandes frequentemente mostram uma combinação de padrões microscópicos. Os padrões folicular e plexiforme são os mais comuns. Padrões histopatológicos menos comuns incluem os tipos acantomatoso, de células granulares, desmoplásico e de células basais (Tekkesin; Wright, 2022).

O padrão histopatológico folicular (Figura 2A) é o mais comum e reconhecível. Ele apresenta ilhas de epitélio que se assemelham ao epitélio do órgão do esmalte, inseridas em um estroma de tecido conjuntivo fibroso maduro. Essas ilhas têm células angulares dispostas frouxamente, parecidas com o retículo estrelado de um órgão do esmalte. Uma camada única de células altas colunares, semelhantes a ameloblastos, envolve esse núcleo central. A formação de cistos é comum, variando de microcistos a cistos macroscópicos grandes. Se uma biópsia incisional for feita nessa área, um diagnóstico inadequado de "ameloblastoma unicístico" pode ser feito pelo patologista (Neville *et al*., 2023).

O padrão plexiforme (Figura 2B), por sua vez, consiste em cordões longos ou folhas de epitélio odontogênico, delimitados por células altas colunares ou cuboidais. O estroma de suporte nesse padrão tende a ser frouxamente disposto e vascular, a formação de cistos é relativamente incomum nessa variedade. Quando ocorre, está

mais frequentemente associada à degeneração estromal do que à alteração cística dentro do epitélio (Neville *et al*., 2023).

Figura 2. Ameloblastoma – **A.** Padrão Folicular: Múltiplas ilhas de epitélio odontogênico demonstrando diferenciação periférica colunar com polarização reversa. **B.** Padrão Plexiforme: Cordões anastomosantes de epitélio odontogênico.

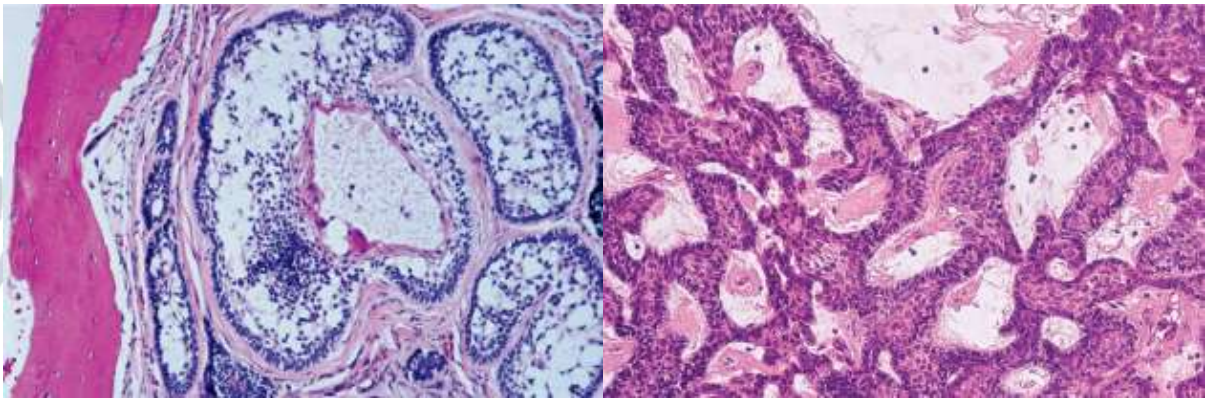

Fonte: Neville *et al*., 2023.

2.2.3 Diagnóstico

O diagnóstico é obtido com a interação dos dados clínicos, imaginológicos e microscópicos, sendo que o diagnóstico diferencial é de grande importância no atendimento destes casos. Os ameloblastomas geralmente apresentam um comportamento clínico muito semelhante, no entanto as especificidades de cada caso impedem a padronização da abordagem de tratamento e sua escolha é comumente controversa (Martins; Oliveira; Consolaro, 2019; Sheela *et al.*, 2019).

Quando o diagnóstico é definido, é essencial que se estabeleça um plano de tratamento adequado. Os ameloblastomas geralmente apresentam um comportamento clínico muito semelhante, no entanto as especificidades de cada caso impedem a padronização da abordagem de tratamento e sua escolha é comumente controversa (Fuchigami *et al*., 2021). Fatores como idade do paciente, apresentação clínica, comportamento do tumor, sítio afetado e relação com estruturas nobres adjacentes influenciam diretamente no planejamento da intervenção e no prognóstico do tratamento (Hendra *et al.,* 2019).

2.2.4 Tratamento

O tratamento de escolha para o ameloblastoma, na maioria dos casos, é a ressecção cirúrgica. Essa opção de tratamento é a mais preconizada devido ao alto índice de recidiva das lesões tratadas de forma mais conservadora. Contudo, essa abordagem cirúrgica pode resultar em deformidades faciais significativas e alto grau de morbidade, impactando diretamente a qualidade de vida do paciente (Tekkesin; Wright, 2022).

Os tipos de ressecção cirúrgica para o tratamento do ameloblastoma podem variar de acordo com a extensão e a agressividade do tumor (Hendra *et al.,* 2019). A ressecção marginal ou conservadora, envolve a remoção apenas do tecido afetado pelo tumor, preservando ao máximo as estruturas adjacentes saudáveis. A ressecção segmentar é realizada quando o tumor se estende por uma área específica do osso. Nesse caso, sendo removida uma porção do osso afetado juntamente com uma margem de tecido saudável ao redor. Já a ressecção radical é a remoção completa do tumor, incluindo qualquer tecido adjacente suspeito de estar comprometido, mesmo que aparentemente saudável. É reservada para casos de ameloblastomas agressivos ou recorrentes (Hendra *et al.,* 2019; Neville *et al*., 2023).

A alternativa menos invasiva, frequentemente empregada no contexto do ameloblastoma, é a enucleação neoplásica seguida da aplicação de solução de Carnoy e/ou osteotomia periférica. Embora casos tratados dessa maneira estejam associados a taxas mais elevadas de recorrência, observa-se uma redução significativa na morbidade (Neville *et al*., 2023).

Algumas opções terapêuticas complementares são empregadas, como a eletrocauterização, onde um instrumento cirúrgico aquecido é usado para destruir tecido anormal, como o tumor, por meio da aplicação de corrente elétrica (Neville *et al*., 2023). Já a solução de Carnoy é uma mistura de ácido acético, clorofórmio, álcool etílico e glacial de ferro que também é utilizada como adjuvante, que pode ser aplicada após a remoção do tumor, principalmente em casos de curetagem, para destruir qualquer célula tumoral residual nas paredes ósseas circundantes. Outra opção é a crioterapia, que envolve o uso de temperaturas extremamente baixas para destruir tecido anormal. Todas essas técnicas visam auxiliar o tratamento e diminuir chances de recidiva (Hendra *et al.,* 2019).

3. METODOLOGIA

O presente artigo trata-se de um relato de caso clínico com uma pesquisa bibliográfica sobre o ameloblastoma. O relato de caso conta com informações onde foi descrito em detalhes, como foi realizado o diagnóstico clínico, radiográfico, histopatológico do um paciente diagnosticado com ameloblastoma convencional, o método de tratamento utilizado com fotos do antes e pós-procedimento cirúrgico. A pesquisa bibliográfica foi realizada em bases de dados científicos, como PubMed, SciELO, LILACS e auxílio da ferramenta Google Scholar, utilizando termos de busca específicos relacionados ao ameloblastoma, suas categorias e subtipos. Espera-se que este estudo forneça insights clínicos e científicos valiosos sobre o ameloblastoma, contribuindo para a compreensão e o manejo desta neoplasia, além de orientar futuras pesquisas na área.

4. RELATO DE CASO

Paciente do sexo masculino, 35 anos, procurou atendimento no Hospital da Fundação Assistêncial da Paraíba (FAP), com queixando-se de aumento de volume em hemiface esquerda (Figura 3 e 4). Observou-se lesão multilocular extensa em corpo mandibular esquerdo, envolvendo do elemento 33 ao 37. Foi solicitado radiografia panorâmica dos maxilares (Figura 5), onde foi feito uma biópsia incisional e um colocado um cano túbulo para descomprimir a lesão, fazendo-a regredir para ser totalmente removida sem agravos para o paciente. Foi solicitado tomografia computadorizada (TC) de face (Figura 6), resultando em lesão lítica unilocular no mento e ramo esquerdo da mandíbula, medindo 5,0 x 3,1 x 2,8 cm, de contornos lobulados, com aspecto insuflativo, sem reações periosteais ou rupturas da cortical, mantendo contato com as raízes dentárias, sugerindo lesão cística ou tumoral de origem dentária.

Devido à localização e ao aspecto de grande extensão radiográfico da lesão, as hipóteses de diagnóstico iniciais são de ameloblastoma multilocular ou tumor central de células gigantes. Foi feito uma biópsia incisional e retirado uma peça que foi encaminhada para posterior análise microscópica da lesão.

Figura 3. Paciente com queixa de aumento de volume em Hemiface esquerda.



Fonte: Autoria.

Figura 4. Vista anterior da cavidade oral.



Fonte: Autoria.

Figura 5. Radiografia panorâmica dos maxilares, foi feito uma biópsia incisional e um colocado um cano túbulo para descomprimir a lesão



Fonte: Autoria.

Figura 6. TC de face em corte Axial. É possível visualizar volume atípico no lado esquerdo da mandíbula.



Fonte: Autoria.

Figura 7. Reconstrução 3D



Fonte: Autoria.

Após o resultado do diagnóstico histopatológico de ameloblastoma convencional, o paciente foi tratado. As exodontias dos elementos dentários 23, 24, 26 e 27, que estavam envolvidos pela lesão foram removidos, seguido de enucleação, curetagem e cauterização elétrica das lojas ósseas envolvidas com a lesão (Figura 8). A peça anatomopatológica completa foi retirada e encaminhada para análise histopatológica.

No exame microscópico, os cortes histológicos corados em hematoxilina e eosina, e observados em microscopia de luz, evidenciaram fragmento de neoplasia benigna de origem epitelial odontogênica caracterizada pela proliferação de epitélio odontogênico ameloblastomatoso em padrão folicular e plexiforme. As estruturas foliculares exibiram, na periferia, células arranjadas em paliçada e com polarização invertida e nas áreas centrais, células arranjadas frouxamente, semelhante ao retículo estrelado do órgão do esmalte. Em algumas dessas estruturas tubulares, também foi possível evidenciar células granulares nas áreas centrais. Em permeio a essa proliferação de epitélio odontogênico, observou-se um estroma constituído por tecido conjuntivo fibroso denso exibindo moderada vascularização. Em alguns fragmentos evidenciou-se intenso infiltrado inflamatório crônico associado a área basofílica, compatível com colonização microbiana. Numerosas áreas de trabeculado ósseo foram vistas. Exsudato hemorrágico completa o quadro microscópico examinado.

Figura 8. Resultado pós-procedimento de biópsia incisional,



Fonte: Autoria.

Figura 9. Pós-operatório: I - Vista inferior da mandíbula. II – Vista anterior do paciente.



Fonte: Autoria.

Figura 10. Resultado pós-procedimento de exodontia + enucleação + cauterização com eletrocautério. Paciente 8 meses pós – cirúrgico.



Fonte: Autoria.

5. DISCUSSÃO

O ameloblastoma é uma lesão odontogênica relativamente comum, representando cerca de 1% de todos os cistos e tumores odontogênicos dos maxilares, podendo se manifestar em qualquer região da maxila e da mandíbula. No entanto, estudos indicam que 99,1% dos casos ocorrem na mandíbula, principalmente na região do corpo, ramo e ângulo, que corrobora com o caso clínico do paciente com ameloblastoma convencional no corpo mandibular. Em relação ao sexo do paciente, existe controvérsia na literatura, onde a maioria dos relatos mostram que não há diferenciação, afetando igualmente homens e mulheres (Fulco *et al*., 2010; Jayasooriya *et al*., 2021), e alguns relatos como de Martinez (2008), mostra uma incidência maior em homens.

Radiograficamente, o ameloblastoma convencional geralmente se apresenta como uma lesão com aspecto semelhante a "bolhas de sabão" em loculações maiores, e como "favo de mel" em loculações menores, isso ocorre devido à expansão da cortical óssea e à formação de septos finos dentro da lesão, dando a aparência característica. No aspecto histopatológico, o padrão celular do ameloblastoma convencional consiste na proliferação de células epiteliais ameloblastomatosas, cujas características tumorais variam de acordo com o subtipo histopatológico observado (Tekkesin; Wright, 2022).

O diagnóstico diferencial radiográfico do ameloblastoma inclui displasia fibrosa em sua fase radiolúcida, lesão central de células gigantes, mixoma, odontoma, cisto dentígero, queratocisto e lesões do tumor marrom do hiperparatiroidismo (Neville *et al*., 2023).

Segundo a OMS, os subtipos de ameloblastoma mais comum são os foliculares e plexiformes. Nos foliculates, as ilhotas epiteliais encontram-se dispersas no estroma conjuntivo de densidade variável, constituídas por células colunares dispostas em paliçada, que se parecem com os ameloblastomas. No subtipo plexiforme, observam-se cordões uniformes, ramificados no estroma. Freqüentemente, os tipos folicular e plexiforme são encontrados em cortes de um mesmo tumor, dependendo do número e da incidência dos fragmentos examinados, não havendo variação entre o tipo histológico e a evolução terapêutica, e mesmo o prognóstico.

Apesar de diversas abordagens terapêuticas terem sido discutidas na literatura, ainda não há consenso sobre o tratamento ideal. Isso se deve, em parte, ao alto poder infiltrativo do tumor nas trabéculas ósseas, dificultando a visualização precisa de seus limites em exames de imagem. Portanto, o uso de técnicas de imagem mais específicas, como a tomografia computadorizada, é fundamental para o planejamento preciso do tratamento cirúrgico (Vieira *et al*., 2021).

A enucleação seguida de curetagem, embora amplamente utilizada, apresenta alto risco de recidiva, especialmente na mandíbula. Por outro lado, a ressecção cirúrgica é preferida devido às baixas taxas de recorrência e à remoção completa do tumor. No entanto, é crucial que o cirurgião leve em consideração o tipo de tratamento mais adequado para cada padrão de lesão, considerando os possíveis problemas associados às intervenções radicais, como disfunção mastigatória, mutilações, deformidades faciais e alterações na movimentação da mandíbula (Neville *et al*., 2023). No caso clínico o tratamento de escolha foi a enucleação seguida cauterização no eletrocautério, por ser um método mais conservador, que visa proteger as margens teciduais.

Taxas de recorrência de 50% a 90% foram relatadas em vários estudos após curetagem. A recorrência muitas vezes leva muitos anos para se manifestar clinicamente, e períodos de cinco anos sem doença não indicam uma cura. O conhecimento aprofundado dessas questões é essencial para a tomada de decisões clínicas informadas e individualizadas. A terapia coadjuvante complementar, como crioterapia e tratamento com laser CO2, também são indicados, pois pode auxiliar a redução de casos de recidiva (Neville *et al*., 2023).

O do cirurgião-dentista tem um papel fundamental no diagnóstico, tratamento e proservação de pacientes com lesões odontogênicas, incluindo ameloblastoma. Com o conhecimento necessário para reconhecer sinais clínicos e radiográficos sugestivos de ameloblastoma assim como diagnóstico diferencial, assim podendo desenvolver o plano de tratamento cirúrgico mais seguro e eficaz aos pacientes, também acompanhando no pós-operatório e reabilitação, até mesmo em reconstrução na mandíbula, quando necessário.

6. CONCLUSÃO

O ameloblastoma representa um desafio significativo devido à sua tendência infiltrativa e à falta de consenso sobre o tratamento ideal. Enquanto a conduta terapêutica com enucleação e curetagem são mais comuns, sendo um método mais conservador, a ressecção cirúrgica é preferida devido às taxas reduzidas de recorrência. O diagnóstico diferencial, cuja função é detectar lesões radiográficas, como o ameloblastoma, apresenta os padrões histológicos, permitindo a diferenciação da lesão e identificação precisa dos limites do tumor, gerando a hipótese clínica, sendo essencial no planejamento cirúrgico. No entanto, a decisão terapêutica deve ser individualizada, considerando-se não apenas as características do tumor, mas também as necessidades e expectativas do paciente. Uma abordagem multidisciplinar, envolvendo cirurgiões, radiologistas, é fundamental para garantir os melhores resultados clínicos. O tratamento bem-sucedido do ameloblastoma requer não apenas conhecimento técnico, mas também uma compreensão geral das implicações clínicas e funcionais para os pacientes.

REFERÊNCIAS

FUCHIGAMI, T., ONO, Y., KISHIDA, S., NAKAMURA N.. **Molecular biological findings of ameloblastoma.** Jpn Dent Sci Ver, 2021.

GHAI, S.. **Ameloblastoma:** An updated narrative review of an enigmatic tumor. Cureus, 2022.

HEIKINHEIMO, K., HUHTALA, J. M., THIEL, A., KURPPA, K. J., HEIKINHEIMO, H., KOVAC, M., KRAGELUND, C., WARFVINGE, G., DAWSON, H., ELENIUS, K., RISTIMÄKI, A., BAUMHOER, D., MORGAN, P. R.. **The mutational profile of unicystic ameloblastoma.** J Dent Res, 2019.

HENDRA, F. N., NATSIR, K. D. S., VAN, C. E. M., DE VET HCW, HELDER MN, FO-ROUZANFAR T. **Radical vs conservative treatment of intraosseous ameloblastoma:** Systematic review and meta-analysis. Oral Dis, 2019.

JAYASOORIYA, P. R., ABEYASINGHE, W., LIYANAGE, R. L. P. R., UTHPALI, G. N., TILAKARATNE, W. M.. **Diagnostic enigma of adenoid ameloblastoma:** Literature review based evidence to consider it as a new sub type of ameloblastoma. Head Neck Pathol, 2021.

MARTINEZ, C. R., BARROS, R. M. G., ORUÉ, N. R., OLIVEIRA, J. G. P., MONTEIRO, J. C. C.. **Ameloblastoma:** Estudo clínico-histopatológico. Rev. Cir. Traumatol. Buco-Maxilo-Fac. Camaragibe, 2008.

MARTINS, G. G., OLIVEIRA, I. A. D., CONSOLARO, A.. **The mechanism:** How dental resorptions occur in ameloblastoma. Dental Press J Orthod, 2019.

NEVILLE, B. W., DAMM, D. D., ALLEN, C. M., CHI, A. C.. **Oral and Maxillofacial Pathology (5th ed.).** St. Louis, Missouri, 2023.

SHEELA, S., SINGER, S. R., BRAIDY, H. F., ALHATEM, A., CREANGA, A. G.. **Maxillary ameloblastoma in an 8-year-old child:** A case report with a review of the literature. Imaging Sci Dent, 2019.

TEKKESIN, M. S., WRIGHT, J. M.. **The World Health Organization Classification of Odontogenic Lesions:** A summary of the changes of the 2022 (5th) edition. Turk patoloji dergisi, 2022.

VERED, M., WRIGHT, J. M.. **Update from the 5th Edition of the World Health Organization Classification of Head and Neck Tumors:** Odontogenic and maxillofacial bone tumours. Head Neck Pathol, 2022.

VIEIRA, G. S., MONTOVANI, P. P., ROZZA, R. E. M. *et al..* **Comparative Analysis Between Dentinogenic Ghost Cell Tumor and Ghost Cell Odontogenic Carcinoma:** A systematic review. head and neck pathol, 2021.

WHO. **Classification of Tumours Editorial Board. Head and neck tumours:** Internet; beta version ahead of print, 5th ed.; vol. 9**.** Lyon, France: International Agency for Research on Cancer, 2022.

YUSOF, M. N. M., CH'NG, E. S., RAHMAN, N. R. A.. ***BRAF* V600E Mutation in Ameloblastoma:** A systematic review and meta-analysis. Cancers, 2022.

ZLOTOGORSKI, A. H, TEKKEŞIN, M. S., *et al*.. **Conceptual changes in ameloblastoma:** Suggested reclassification of a “veteran” tumor. Oral Dis, 2022.