FACULDADE REBOUÇAS DE CAMPINA GRANDE

BACHARELADO EM MEDICINA VETERINÁRIA

CARCINOMA PROSTÁTICO UROTELIAL COM ABSCEDAÇÃO EM CANINO CASTRADO: RELATO DE CASO

FELIPE SANTOS DA SILVA

PAULA CHRISTINA PROCÓPIO MEDEIROS SILVA PINTO PEIXOTO

Campina Grande

2023

ARTIGO

FELIPE SANTOS DA SILVA
PAULA CHRISTINA PROCÓPIO MEDEIROS SILVA PINTO PEIXOTO

CARCINOMA PROSTÁTICO UROTELIAL COM ABSCEDAÇÃO EM CANINO CASTRADO: RELATO DE CASO

Trabalho de conclusão de curso na modalidade *relato de caso*, apresentado como requisito para obtenção do título de bacharel em medicina veterinária pela Faculdade Rebouças de Campina Grande.

Orientador: Prof. Ms. Thyago Araújo Gurjão

Campina Grande

2023

FACULDADE REBOUÇAS® DE CAMPINA GRANDE

FELIPE SANTOS DA SILVA

PAULA CHRISTINA PROCÓPIO MEDEIROS SILVA PINTO PEIXOTO

CARCINOMA PROSTÁTICO UROTELIAL COM ABSCEDAÇÃO EM CÃO CASTRADO: RELATO DE CASO

Trabalho de Conclusão de Curso na modalidade *Artigo Cientifico*, apresentado como requisito para obtenção do título de Bacharéis em Medicina Veterinária pela Faculdade Rebouças.

DATA DA AVALIAÇÃO: 06 de outubro de 2023.

BANCA EXAMINADORA:

Thyago Araújo Gurjão

Prof. Me. Thyago Araújo Gurjão

(Orientador - Faculdade Rebouças)

Francisco de Assys Romero da Mota Sousa

Prof. Dr. Francisco de Assys Romero da Mota Sousa

(Examinador Interno - Faculdade Rebouças)

Nágela maria Henrique Mascarenhas

Profª. Drª. Nágela Maria Henrique Mascarenhas

(Examinadora Interna - Faculdade Rebouças)

AGRADECIMENTOS

Agradecemos, primeiramente, a Deus, por nossas vidas, por ter nos honrado em toda essa caminhada, nos capacitado e abençoado, nos dando força, saúde, sabedoria e determinação para alcançarmos os nossos objetivos, e por ter colocado pessoas especiais em nossos caminhos que nos ajudaram nesta caminhada.

Agradeço ao meu Pai e minha Mãe, Erinaldo e Fátima, sou eternamente grato a Deus, por ter escolhido vocês como meus genitores, para me educar, me amar, e me instruir pelos caminhos da vida. Neste dia em que chego ao final de um ciclo, me resta agradecer todo o bem que os senhores me proporcionaram tamanho amor, generosidade e cuidado. Anseio um dia poder retribuir tamanho cuidado e amor. A todos os amigos, conhecidos e familiares que torceram ou colaboraram nesta jornada. (Felipe)

Agradeço à minha mãe Nair, *in memorian*, por ter me amado, educado, ensinado a ser forte e saber aguardar o tempo certo de tudo, confiando nas promessas de Deus para a minha vida e por tudo o que fez por mim, sempre. À minha avó, Paula, por todo apoio, amor e incentivo durante todos esses anos. Ao meu irmão, Gustavo, pela paciência e compreensão durante o curso. À minha tia, Rosele, por toda ajuda e confiança em meu potencial. À todos os parentes que, de certa forma, fizeram-se presentes direta ou indiretamente na minha formação. (Paula)

Agradecemos também a Drª Ivana Fernandes Vidal e Drª Tereza Emmanuelle de Farias Rotondano, que estiveram à frente do caso, e consentiram na realização do presente relato, na pessoa das duas agradecemos também a toda equipe da CLIMEV Veterinários e Animali especialidades veterinárias, por todo carinho e conhecimento transmitidos no decorrer da nossa trajetória como estagiários.

Agradecemos aos nossos preceptores, banca examinadora e professores, por todo conhecimento compartilhado e por terem agregado na nossa formação acadêmica, pessoal e profissional.

Aos nossos amigos, pelo apoio e presença em todos os momentos da graduação, tornando a caminhada mais leve.

Por fim, à todos que estiveram ao nosso lado, torcendo, apoiando, ajudando e incentivando.

Gratidão.

CARCINOMA PROSTÁTICO UROTELIAL COM ABSCEDAÇÃO EM CANINO CASTRADO: RELATO DE CASO

Felipe Santos da Silva
Paula Christina Procópio Medeiros Silva Pinto Peixoto
Orientador: Prof. Me. Thyago Araújo Gurjão

RESUMO

O carcinoma prostático é uma neoplasia maligna, metastática e rara. Os sinais clínicos são compatíveis com comprometimento do trato urinário inferior e, devido à proximidade anatômica da próstata com o cólon, também é possível observar acometimentos entéricos. O diagnóstico é obtido unindo os sinais clínicos, palpação transretal e exames complementares de imagem, laboratoriais e citológicos. A terapia é baseada no estadiamento do quadro clínico, uso de anti-inflamatórios inibidores de COX-2, analgésicos, quimioterápicos e, em casos de diagnóstico precoce, a ressecção cirúrgica pode ser empregada. O prognóstico é desfavorável, influenciado pela demora do diagnóstico. Esse trabalho tem como objetivo relatar o caso de um canino de 8 anos, castrado, onde, no exame histopatológico, foi confirmado o diagnóstico de carcinoma prostático urotelial com abscedação. A tutora optou por não realizar procedimento cirúrgico, optando por manter um tratamento paliativo para o animal. É necessário que a avaliação da próstata seja incluída no exame de rotina dos cães, mesmo sem sinais clínicos de comprometimento da glândula, auxiliando em um diagnóstico precoce e melhor prognóstico para o paciente.

Palavras-chave: neoplasia; próstata; metástase.

ABSTRACT

Prostatic carcinoma is a rare, metastatic and malignant neoplasm. Clinical signs are compatible with involvement of the lower urinary tract and, due to the anatomical proximity of the prostate to the colon, it is also possible to observe enteric involvement. The diagnosis is obtained by combining clinical signs, transrectal palpation and complementary imaging, laboratory and cytological tests. The therapy is based on the staging of the clinical condition, the use of COX-2 inhibitors anti-inflammatory, analgesics, chemotherapy and, in cases of early diagnosis, surgical resection can be used. The prognosis is unfavorable, influenced by the diagnosis delay. This work aims to report the case of an 8-year-old dog, castrated, where, on histopathological examination, the diagnosis of urothelial prostatic carcinoma with abscess was confirmed. The tutor chose not to perform a surgical procedure, opting to maintain palliative treatment for the animal. It is necessary that prostate assessment be included in the dog's routine examination, even without clinical signs of gland involvement, aiding an early diagnosis and a better prognosis for the patient.

Keywords: neoplasm; prostate; metastasis.

1 INTRODUÇÃO

O carcinoma prostático (CP) é uma neoplasia de baixa casuística clínica, tendo prevalência de aproximadamente 5%, apresentando aspectos agressivos, correlatos com o diagnóstico tardio, o qual é efetuado na presença de sinais clínicos, quadros que são observados em estágios avançados da patologia. A taxa metastática pode chegar a 80%, sendo encontrada invasão da uretra e bexiga, ou migração de células por via linfática ou circulação sistêmica para pulmão e linfonodos. A predominância dos casos ocorre em cães castrados, embora também ocorra em animais não castrados. A influência hormonal e idade de castração ainda não estão estabelecidas como fatores que desempenhem papel importante na afecção, mesmo sendo descrito casos envolvendo episódios metastáticos em cães submetidos a gonadectomia (CAROLYN & HIGGINBOTHAM, 2010; DALECK & DE NARDI, 2016).

Os sinais clínicos apresentados são compatíveis com comprometimento do trato urinário inferior, podendo ocorrer disúria, hematúria e estrangúria. Em casos mais graves pode haver estenose da uretra, sendo identificado elevação nos níveis séricos de ureia e creatinina, promovendo um quadro de azotemia pós-renal. O paciente também pode apresentar anuria, hidroureter e/ou hidronefrose, visualizados na avaliação ultrassonográfica (DALECK & DE NARDI, 2016).

Os mesmos autores afirmam que, em quadros onde o aumento de volume da próstata for suficiente para compressão do colón, a repercussão clínica pode ser refletida em episódios de tenesmo. Outros sinais sistêmicos relacionados à dor podem estar presentes, como claudicação, êmese, apatia e inapetência. O prognóstico é desfavorável em virtude da agressividade do tumor e do alto grau metastático atrelados ao insucesso terapêutico. Em boa parte dos casos, o tratamento adotado visa amenizar os sintomas, conferindo qualidade de vida para o animal. No estadiamento podem ser adotados fármacos inibidores da ciclooxigenase-2 (COX-2), procedimentos radio/quimioterápicos e a remoção cirúrgica por meio da prostatectomia total ou parcial.

Embora apresente baixa prevalência na rotina da clínica médica, as neoplasias prostáticas representam uma realidade que tende a se tornar cada dia mais comum. É necessário que o médico veterinário detenha conhecimentos acerca desta

patologia, bem como a sintomatologia que o animal pode apresentar, além dos caminhos a serem percorridos almejando um diagnóstico preciso e célere, a fim de instituir uma intervenção terapêutica assertiva melhorando o prognóstico dos pacientes. Este trabalho tem por objetivo relatar o caso de um paciente canino apresentando um carcinoma prostático urotelial com abscedação, diagnosticado por meio da junção dos sinais clínicos, exame físico e exame histopatológico, bem como analisar possíveis fatores intrínseco do animal, que possam agir como coadjuvante no desenvolvimento de neoplasias prostáticas. Discutir com base nos relatos da comunidade científica os aspectos da neoplasia, considerando os aspectos de concordância e contraste entre os casos relatados. Efetuar a discussão do caso com uma desenvoltura clínica divergente da relatada na comunidade científica, em virtude do bom prognóstico do paciente avaliado.

2 FUNDAMENTAÇÃO TEÓRICA

Os cães ocupam um importante papel afetivo na relação com os seres humanos. A cada ano que se passa é expressivo o espaço que estes animais vêm ganhando, chegando ao marco de 67,8 milhões de caninos nos lares brasileiros no ano de 2022 (ABINPET, 2023).

O constante aumento no número de caninos em convívio íntimo com as pessoas incrementou os cuidados com esses animais, tal fato, associado à evolução técnico-científica, promoveu uma melhoria na qualidade de vida, viabilizando uma longevidade, à qual é elevada em animais castrados, em virtude do efeito preventivo de doença inerentes ao trato reprodutivo. Não obstante a expectativa de vida tenha se elevado, com ela a ocorrência de neoplasias torna-se cada vez mais comum, visto que essa enfermidade é mais propensa a ocorrer em quadros de senilidade (KUSTRITZ, 2014; REICHLER, 2009; SILVA *et al.*, 2022).

Casos de neoplasia em próstata (NP) representam uma pequena casuística dentro da clínica médica de pequenos animais. Dentro do espectro das neoformações, o acometimento em próstata (PTT) representa cerca de 1 - 5% do total de casos atendidos. Os cães, tal qual os homens, são os únicos indivíduos que podem apresentar o desenvolvimento espontâneo do câncer prostático. Contudo, ao contrário dos seres humanos, onde o fator hormonal ocupa boa parcela de responsabilidade na fisiopatogenia, nos cães o fator hormonal não está bem elucidado. Alguns estudos

apontam que, muito embora não esteja bem esclarecido o fator hormonal, a casuística de carcinoma/adenocarcinoma prostático é mais observada nos caninos orquiectomizados. Este grupo de animais pode ter um incremento de 2,3 – 4,3% nas chances de desenvolverem CP, e até 8 vezes mais chances de desenvolverem carcinoma de células transicionais (CCT). Existe a hipótese que a castração não inicia o desenvolvimento tumoral, mas favorece a sua progressão (CAROLYN & HIGGINBOTHAM, 2010; DOBSON *et al.,* 2011; REICHLER, 2009; TESKE *et al.,* 2002; VAIL *et al.,* 2020; WITHROW *et al.,* 2013).

Os principais sinais clínicos que norteiam o quadro do paciente para uma afecção em PPT estão correlacionados com o trato urinário inferior, podendo ser observado quadros de hematúria, disúria, secreções purulentas/sanguinolentas no pênis e prepúcio. Acometimentos do trato urinário são explicados pela proximidade da próstata com a vesícula urinária e uretra (Figura 1), de modo que, aumentando o volume prostático, pode proporcionar estenose da uretra e conseguinte dificuldade em urinar. Devido à proximidade anatômica com o cólon (Figura 2), também pode cursar com acometimentos entéricos como constipação e tenesmo. Outros sinais de repercussão sistêmica dentre os quais apatia, inapetência, claudicação podem ser observados, estando correlacionados com a dor provocada pelo acometimento do órgão (HIGGINBOTHAM & LYNN, 2010).

Figura 1. Estenose uretral decorrente de formação neoplásica em próstata no paciente.

Figura 2. Quadro de elevação dorsal do colón decorrente de um quadro de hiperplasia prostática no paciente.

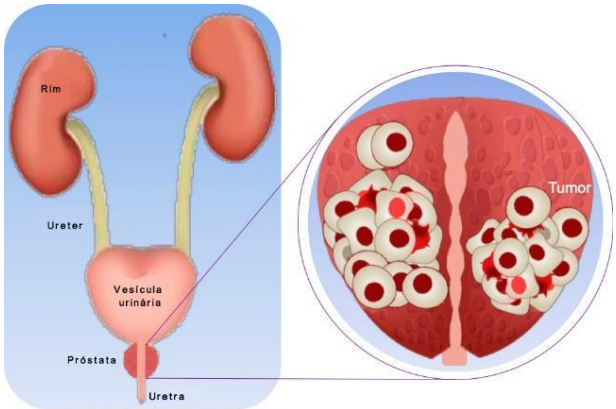

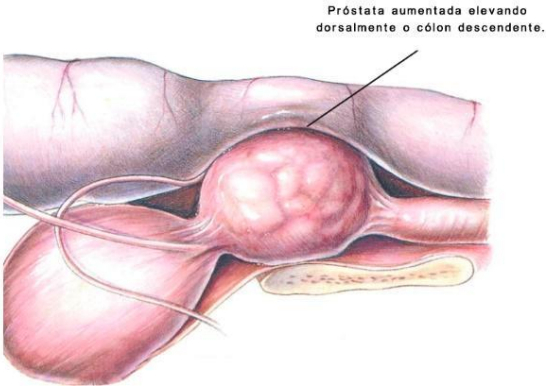

Fonte: apud La-mar (2019) Fonte: apud HILL'S (2004)

O diagnóstico das afecções prostáticas deve ser obtido unindo os sinais clínicos apresentados pelo animal com a avaliação física, na qual é imprescindível a palpação do órgão por via transretal. A abordagem deve ser realizada segurando com uma mão a glândula na porção do abdome pélvico e com a outra realizando a palpação (Figura 3). Nesse momento, também é importante avaliar se os linfonodos sublombares estão reativos, o que pode indicar uma metástase por via linfática. Associado ao exame físico, exames complementares de imagem podem trazer informações importantes, principalmente a ultrassonografia (US), que fornece imagens inerentes a morfologia do órgão, podendo refletir casos de neoplasia, hiperplasia, formações cavitárias, e zonas de mineralização. A radiografia, além de auxiliar na avaliação da PTT, permite a identificação de metástase, visto que tal neoplasia apresenta elevado nível metastático sobretudo em região de pulmão, pelve e coluna lombar, neste sentido é recomendado um estudo radiográfico do tórax com três projeções, além de ao menos duas projeções do abdome. Linfadenomegalia dos linfonodos sublombares e focos de mineralização na PTT são tidos como sinais patognomônicos de NP, quando se trata de cães castrados (CAROLYN & HIGGINBOTHAM, 2010; DALECK & DE NARDI, 2016; DOBSON *et al.,* 2011; KLOPFLEISCH, 2016; VENÂNCIO *et al*., 2019; WITHROW *et al.,* 2013).

Figura 3. Corte em plano sagital, exemplificando palpação prostática.

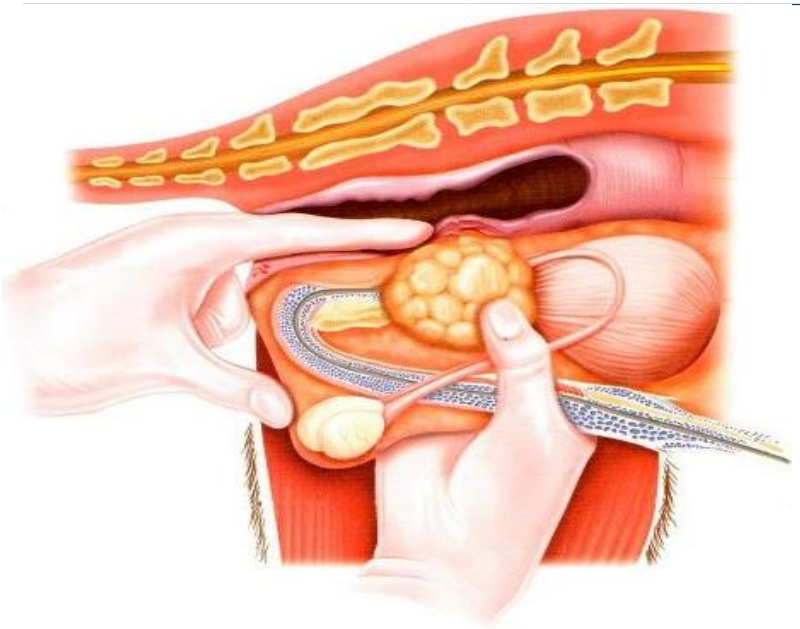

Fonte: apud Carmona (2023)

Associado aos exames complementares de imagem, exames laboratoriais também devem ser adotados. A citologia é um método eficiente para identificação das células de possível origem neoplásica. O material pode ser coletado por técnicas de lavado vesical associado a massagem prostática, ejaculado, punção por agulha fina (PAF) guiada por ultrassom por via perineal ou abdome pélvico, atentando-se com a possibilidade de translocação de células tumorais. Outro exame que pode ser realizado é o histopatológico, que pode ser realizado de forma guiada ou por meio de uma laparotomia da região abdominal pélvica (DALECK & DE NARDI, 2016; VENÂNCIO *et al*., 2019; WITHROW *et al.,* 2013).

O prognóstico dos pacientes diagnosticados com NP é desfavorável, em virtude do alto grau metastático, resposta insatisfatória aos protocolos quimioterápicos e, em alguns casos, o acesso dificultoso para ressecção cirúrgica. No curso da neoplasia pode ocorrer invasão tumoral com comprometimento de órgãos adjacentes, sobretudo ossos da pelve e coluna lombar, ou desprendimento de células neoplásicas com migração para pulmão e linfonodos. A terapia é baseada no estadiamento do quadro clínico, buscando conferir qualidade de vida ao animal. Nos casos de diagnóstico precoce, onde se tem uma neoplasia intracapsular, a ressecção cirúrgica pode ser empregada, sendo efetuada uma prostatectomia total com uretrostomia parcial (Figura 4). O acesso para abordagem cirúrgica deve ser feito por meio de uma celiotomia caudal na linha média ventral. Devido a glândula localizar-se dentro da cavidade

pélvica, torna-se necessário efetuar a osteotomia púbica para acessá-la (Figura 5). Também pode ser realizado um acesso transuretral para ressecção parcial, visando aliviar os sinais de comprometimento do trato urinário inferior, embora estudos apontem que a ressecção parcial possa acelerar o processo de metástase. Medicamentos inibidores de COX-2 podem ter efeito satisfatório no tratamento paliativo, diminuindo a inflamação local, e a proliferação celular. A quimioterapia mostra-se uma ferramenta útil. Fármacos como o Cloridrato de Mitoxantrona, Carboplatina e Doxorrubicina são recomendados para o estadiamento de carcinomas prostáticos, apresentando resultados satisfatórios em alguns pacientes (CAROLYN & HIGGINBOTHAM, 2010; DALECK & DE NARDI, 2016; WITHROW *et al.,* 2013).

Figura 4. Técnica de prostatectomia total com uretrostomia parcial. A, separação da próstata da fáscia e gordura adjacente, cápsula, vasos e nervos. B, extremidade cranial e caudal da próstata tomando cuidado com a região do trígono vesical. C, uretra com cateter intrauretral e sutura das margens uretrais.

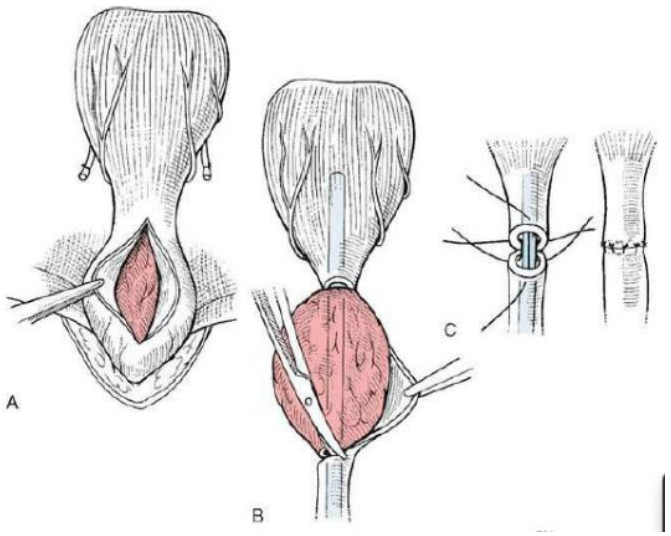

Fonte: apud Fossum (2014)

Figura 5. Local da osteotomia púbica para acesso prostático. Os pontos 1 e 3 podem ser seccionados ou, dependendo da localização anatômica particular do animal, secciona-se os pontos 1, 2 e 3.

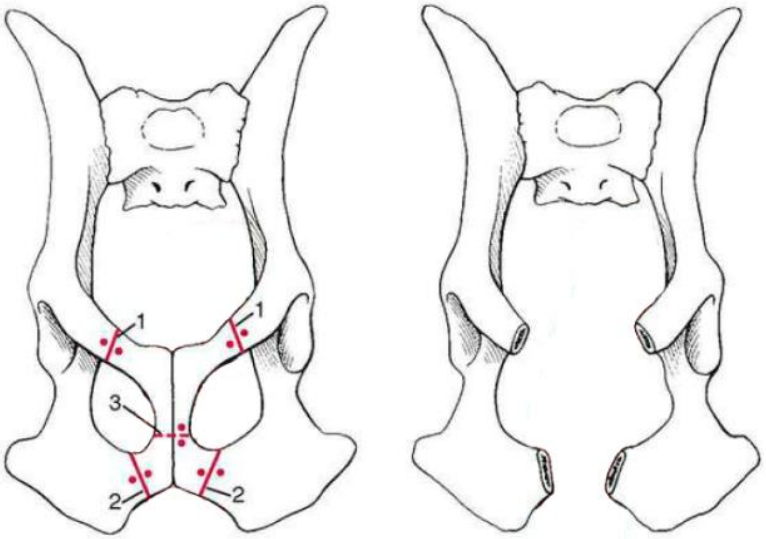

Fonte: apud Fossum (2014)

3 RELATO DE CASO

Foi atendido um canino, macho, castrado, poodle, médio porte, 8 anos, com 11,3 kg de peso corporal, pelagem branca e curta, o atendimento ocorreu em uma clínica veterinária de iniciativa privada localizada no município de Campina Grande – PB, no dia 05/05/2022. Durante a anamnese observou-se que o paciente apresentava cartão de vacina atualizado com proteção para raiva e múltipla viral (V 10) e com controle de endo e ectoparasitas em dia. Sua alimentação era à base de ração seca com frango e eventuais petiscos apropriados para cães.

O paciente realizava passeios regulares e não possuía contactantes. A responsável pelo animal relatou que o paciente havia passado por procedimento de orquiectomia quando possuía cerca de 1 ano de vida e não havia histórico médico pregresso. A queixa relatada, no momento do atendimento, consistia em gotejamento de secreção amarelada de odor forte no prepúcio (secreção purulenta) e discreto amolecimento das fezes há cerca de 4 dias. No dia que a tutora notou tais sinais o paciente não se alimentou, ficando bem no dia seguinte.

O paciente chegou com histórico de consulta prévia com veterinário no dia 02/05/2022 onde foi prescrito GIARDCID®, Probiótico e Buscopan®. A tutora não estava com a prescrição em mãos e não soube informar a frequência e dose destas

medicações. Nesta consulta também foi solicitado hemograma, bioquímico (creatinina) e exame ultrassonográfico.

No hemograma foi percebido uma elevação das proteínas totais 8,6 g/dL (referência: 5,7 – 7,7 g/dL), um quadro de trombocitopenia discreto 178.000 (referência: 200.000 – 500.000 por mm^3) e neutrofilia absoluta 13.122 (referência: 3.000 - 11.500 por mm^3). O valor da creatinina encontrava-se dentro da normalidade de 1,0 mg/dL (0,5 a 1,5 mg/dL).

Na ultrassonografia foi visualizada alterações em próstata (Figura 6), apresentando-se em topografia habitual, com formato anatômico pouco alterado, contornos definidos e superfície irregular, dimensões aumentadas (medindo 2,28 cm de altura; 4,05 cm de comprimento; 3,68 cm de largura), parênquima com ecogenicidade diminuída, ecotextura heterogênea e presença de múltiplas áreas hiperecogênicas associadas a sombreamento acústico posterior intraparenquimatosas (consistente com mineralização), maior medindo 0,59 cm.

Também foi visualizado estruturas cavitárias de conteúdo anecóico pouco ecogênico difusas em parênquima, com maior medindo cerca de 1,45 x 0,74 cm e tecido gorduroso adjacente com ecogenicidade aumentada (sugerindo processo inflamatório). No diagnóstico presuntivo as alterações foram relacionadas a um quadro de prostatopatia por possível processo neoplásico, não descartando quadro de prostatite.

Figura 6. Imagens da avaliação ultrassonográfica da próstata do paciente, evidenciando os achados supracitados.

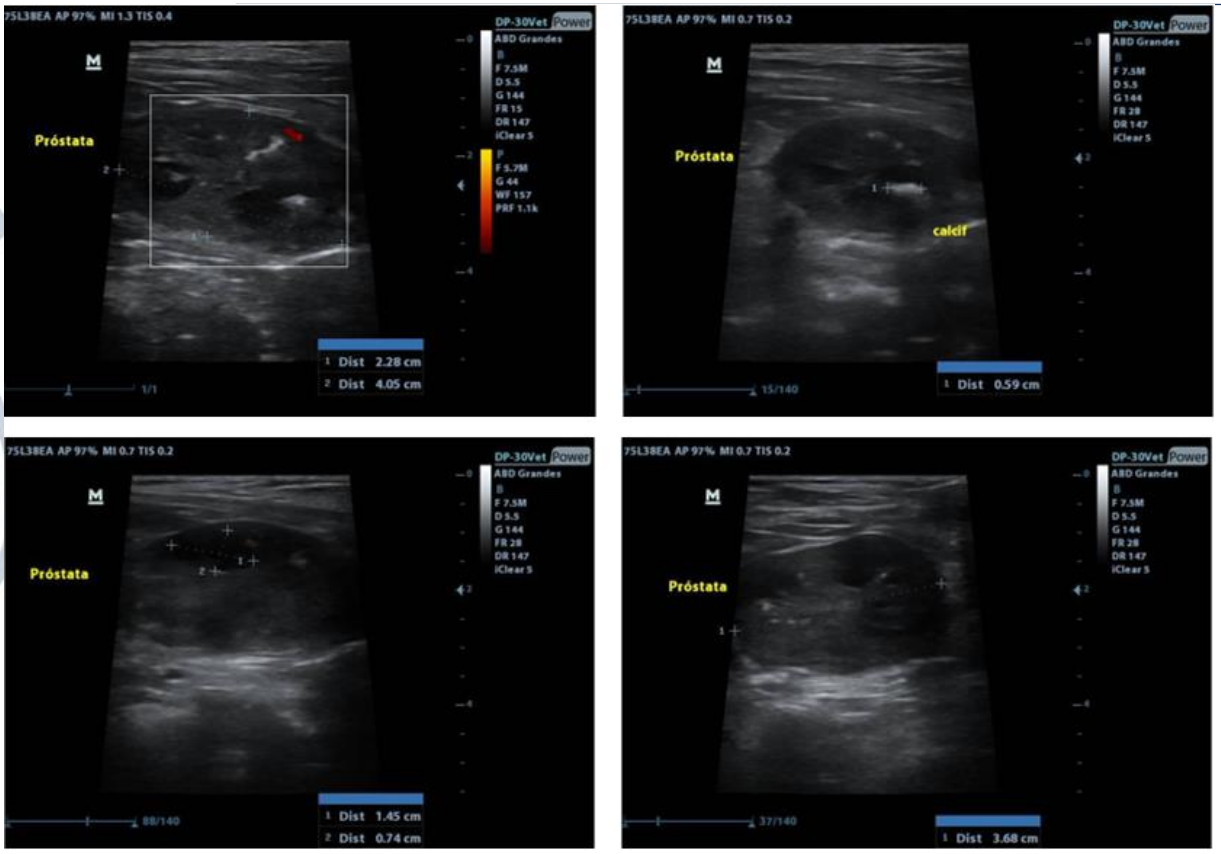

Fonte: Arquivo pessoal 2022.

Mediante exame físico realizado no dia 05/05/2022 o paciente encontrava-se apresentando temperatura retal 38,6ºC, mucosas normocoradas, tempo de preenchimento capilar (TPC) 2 segundos, normohidratado, na ausculta cardíaca e pulmonar nada digno de nota (NDN), linfonodos não reativos, escore corporal 4/5, na palpação abdominal, na região hipogástrica, era perceptível discreto desconforto e na palpação retal foi sentido aumento da próstata, além do paciente demonstrar desconforto. Diante dos sinais clínicos e da avaliação física, a suspeita inicial era um quadro de adenocarcinoma prostático ou um abscesso prostático estéril.

Considerando o possível caráter neoplásico, foi solicitada uma radiografia para pesquisa de possíveis metástases, contemplando a região do tórax nas projeções ventro-dorsal, latero-lateral direita e latero-lateral esquerda e abdômen nas projeções ventro-dorsal e latero-lateral direita. Mediante a idade do paciente, também foi solicitado um eletrocardiograma que faz parte do risco cirúrgicos, além de novos exames hematológicos que incluíam hemograma completo, creatinina e alanina aminotransferase (ALT). Além dos exames complementares, iniciou-se o protocolo com finasterida na dose de 0,5 mg/kg a cada 24 horas, por 30 dias.

Na radiografia torácica houve ausência de sinais compatíveis com metástase pulmonar e, nas projeções abdominais, foi notada silhueta prostática com dimensões aumentadas, deslocando a vesícula urinária cranialmente (Figura 7). No eletro não foram detectadas alterações indicativas de cardiopatia. No leucograma foi observado um quadro de leucocitose 24,3 x 10^3 / µL (referência: 6,0 - 17,0 x10^3 / µL) por neutrofilia 18,95 x 10^3 / µL (referência: 3,0 – 11,5 3 x 10^3 / µL) e monocitose 3,65 x 10^3 / µL (referência: 0,15 – 1,35 x 10^3 / µL). O eritrograma encontrava-se com elevação das proteínas plasmáticas 116 g/L (referência: 60/80 g/L).

Figura 7. Radiografia abdominal de canino da raça poodle na projeção latero-lateral direita e ventro-dorsal, apresentando aumento da silhueta prostática e deslocamento cranial da vesícula urinária.

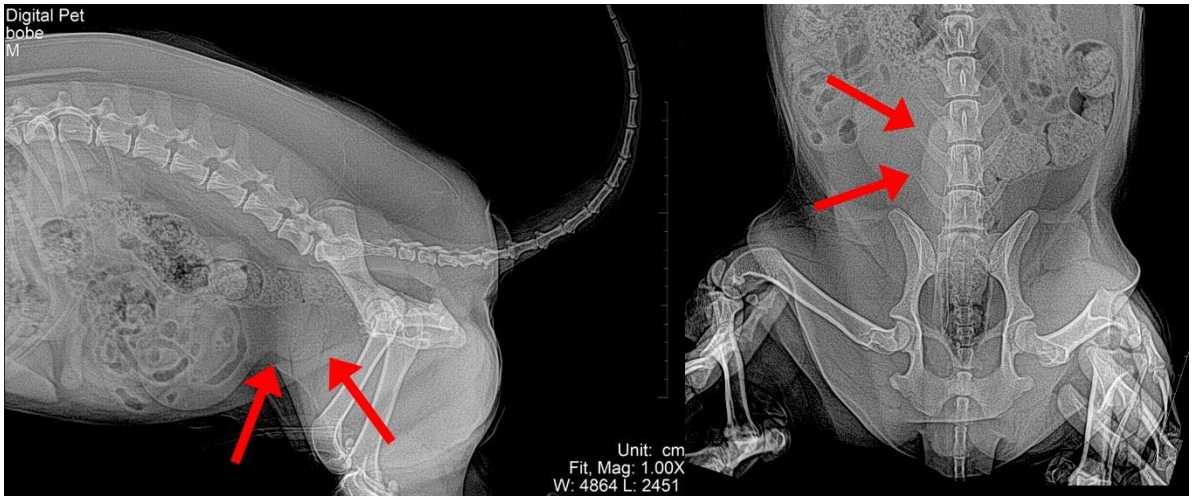

Fonte: Arquivo pessoal 2022.

No mês de julho do mesmo ano o paciente foi submetido a terapia com Prevcox®, na dose de 5 mg/Kg, a cada 24 horas, durante 15 dias, buscando reduzir a inflamação prostática. Em setembro o animal foi submetido ao procedimento de laparotomia exploratória, com intuito de colher fragmento para biópsia.

O acesso ao órgão foi realizado por meio de celiotomia caudal na linha média ventral. Ao acessar a cavidade abdominal, foi percebido que a próstata apresentava zonas de abscedação. Foi realizada uma drenagem de todo o exsudato e colhido material para cultura bacteriana e antibiograma. Como o órgão encontrava-se com dimensões aumentadas e projetado cranialmente para fora do canal pélvico, não foi necessário realizar osteotomia púbica.

Obteve-se, no procedimento cirúrgico, um fragmento prostático retangular medindo 1,8 x 0,8 x 0,3 que foi enviado para exame histopatológico.

Ao final do procedimento cirúrgico o paciente encontrava-se bem e recebeu alta médica no mesmo dia. A tutora foi orientada a manter o paciente com colar elizabetano ou roupa cirúrgica, observar a urina do paciente no pós-operatório e administrar as medicações prescritas, foi estabelecido protocolo terapêutico sistêmico com antibioticoterapia utilizando o Marbopet® na dose de 2,5 mg/Kg, a cada 24 horas, durante 10 dias, um AINE, sendo optado pelo Maxicam®, utilizando a dose de 0,1 mg/Kg, a cada 24 horas, durante 3 dias, e para ação analgésica utilizou-se dipirona na dose de 25 mg/Kg, a cada 8 horas, durante 3 dias. Para uso tópico na ferida cirúrgica foi prescrito Vetaglós pomada® até a cicatrização da ferida cirúrgica, sendo realizada aplicações a cada 12 horas.

O antibiograma foi realizado por meio do método de disco-difusão em ágar, obtendo-se crescimento com 24, 48 e 72 horas, sendo a amostra positiva para *Streptococcus* dos grupos A, C, e ou G, e notada resistência para o grupo das tetraciclinas. A avaliação histopatológica apresentou área superficial extensa de formação neoplásica densa, pobremente delimitada, infiltrativa, e não encapsulada.

Com células neoplásicas do tipo epiteliais, grandes, com citoplasma escasso e núcleo grande, com cromatina frouxa e nucléolo evidente, pleomorfismo intenso, com megalocitose e índice mitótico elevado (>20 mitoses em 10 campos de 400x). As células epiteliais dispõem-se em padrão túbulo-papilar à lobular, infiltrando a parede, havendo erosão/ulceração, multifocais, intensas e invasão vascular por células neoplásicas, intensa (Figura 8). Tais achados permitiram o diagnóstico do quadro como um carcinoma prostático urotelial. Nas lâminas avaliadas não havia margem cirúrgica de segurança lateral e profunda.

Figura 8. Lâminas obtidas a partir do fragmento da biópsia evidenciando quadro de carcinoma prostático urotelial e invasão vascular.

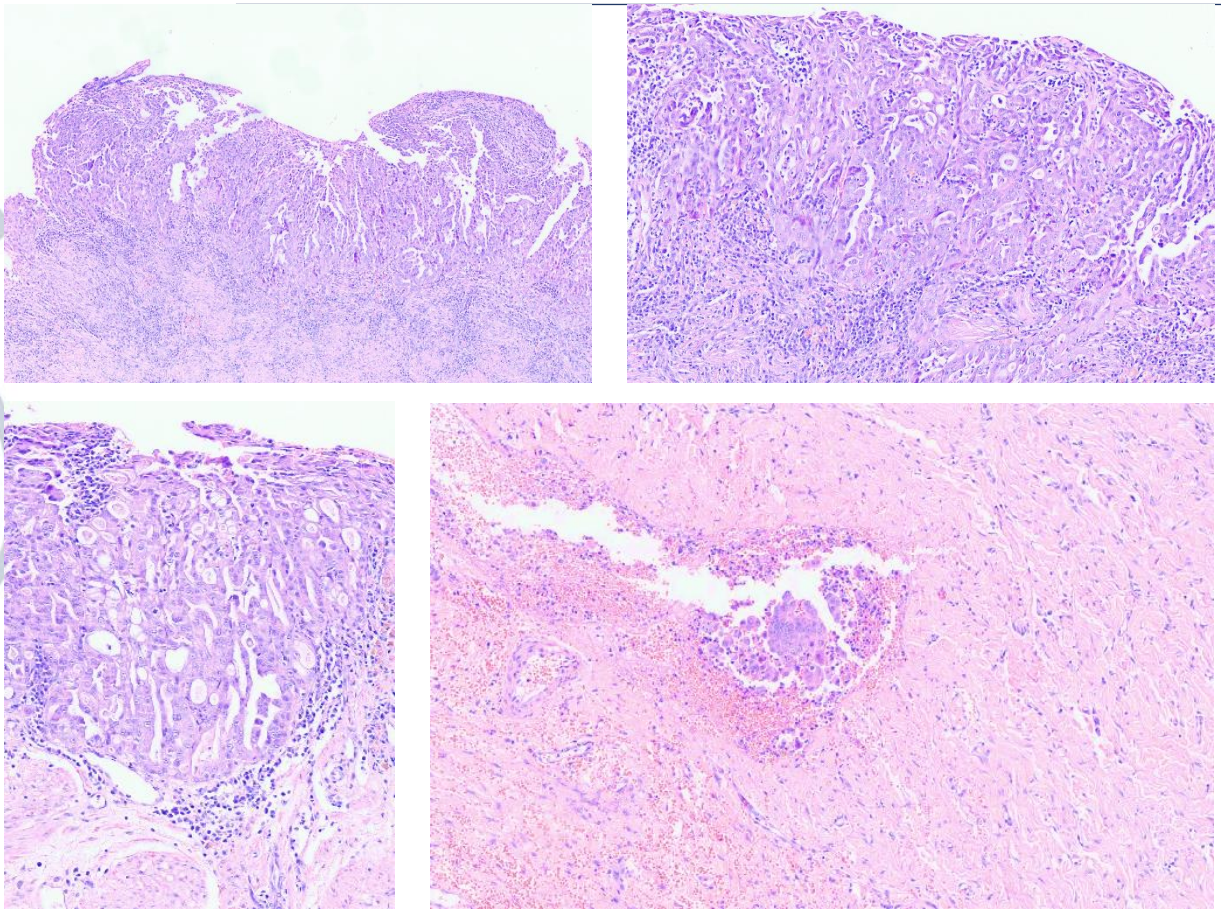

Fonte: Arquivo pessoal 2022.

Com base no diagnóstico histopatológico, foi apresentado à tutora as hipóteses da intervenção cirúrgica para realizar a prostatectomia total ou protocolo de quimioterapia metronômica. A tutora optou por não realizar nenhum dos protocolos, pois o paciente encontrava-se bem após o protocolo com antibioticoterapia e uso dos AINES. Respeitando a decisão da responsável pelo animal, foi prescrito medicação de uso oral com intuito de amenizar o processo inflamatório, sendo adotado o Prevcox®, na dose de 5 mg/Kg, a cada 24 horas, durante 10 dias e Ômega 3 + SE®, 1000 mg, uma cápsula, uma vez ao dia, fazendo uso contínuo.

Dez meses após a intervenção cirúrgica e medicamentosa o paciente passou por uma reavaliação, onde se encontrava ativo, sem demonstrar nenhum desconforto ou alteração durante o exame físico. Foi solicitada US para avaliação da próstata que apresentou redução do tamanho (2,87 cm de comprimento x 2,03 cm de altura x 1,52 cm de largura), entretanto apresentando ecotextura heterogênea por múltiplas áreas hiperecogênicas amorfas e puntiformes formadoras de sombra acústica posterior

(mineralizações), além de áreas pequenas anecogênicas (líquido) entremeio, persistindo aspectos compatíveis com o quadro neoplásicos (Figura 9).

Figura 9. Ultrassonografia da próstata do paciente dez meses após a intervenção.



Fonte: Arquivo pessoal 2023.

4 DISCUSSÃO

Embora não existam explicações bem descritas, o fato do caso relatado se referir a um cão castrado corrobora com os dados publicados nos meios científicos, que apontam uma maior prevalência de carcinomas prostáticos em cães orquiectomizados, quando comparados a cães não castrados. A idade do paciente (8 anos) também está dentro da faixa de idade média onde se é diagnosticada tal enfermidade (8 – 11 anos) (CAROLYN & HIGGINBOTHAM 2010; DALECK & DE NARDI, 2016; DOBSON *et al.,* 2011; FOALE & DEMETRIOU, 2010; MEUTEN, 2020).

Dados apresentados por Teske *et al.,* (2002), apontam que animais castrados há mais de 100 dias do diagnóstico do carcinoma prostático apresentaram maiores índices de desenvolvimento da neoplasia. Já Sorenmo *et al.,* (2011), aponta que cães castrados com menos de 2 anos de vida apresentaram maior prevalência da neoplasia prostáticas de origem urotelial quando comparado com cães castrados com mais de 2 anos de vida, que é um aspecto compatível com o presente relato onde o paciente havia passado pelo procedimento de castração com 1 ano de vida.

O paciente do relato apresentava um peso elevado quando comparado ao padrão apresentado por outros animais de sua raça, na avaliação física seu escore corporal foi classificado como 4 (em uma escala de 1 – 5). Esse fator apresentado por ele pode ter corroborado com o desenvolvimento da neoplasia, visto que autores como

Márcio & Thiago (2018) e Lopes (2021), apontam que a obesidade pode gerar um meio inflamatório crônico de baixo grau, por meio da liberação de citocinas e adipocinas pró-inflamatórias.

Borges (2013), descreve que a fisiopatogenia do câncer pode estar correlacionada com adipocinas e mediadores inflamatórios, visto que a elevação dos níveis séricos dessas substâncias estimula a proliferação celular e a angiogênese, além de outras moléculas como a adiponectina que por sua vez desempenha ação antitumoral diminuir a concentração sérica em casos de obesidade (HECHTER, 2017).

Em seu estudo, German (2006), relacionou o carcinoma de células transicionais da bexiga como uma neoplasia atrelada ao excesso de peso. Além do peso, Carolyn & Higginbotham (2010); Dobson *et al.,* (2011) e Morris & Dobson (2008); apontaram que neoplasias prostáticas são mais comuns em raças de médio e grande porte, o paciente em questão se enquadra em uma raça de médio porte (PETZ, 2023).

Os sinais clínicos apresentados são coerentes com os descritos na comunidade científica, onde Morris & Dobson (2008) e Nelson & Couto (2015), relatam que o animal acometido com abscesso prostático pode apresentar secreção uretral purulenta, compatível com o sinal descrito pela tutora (gotejamento de secreção amarelada de odor forte).

A presença deste exsudato está correlacionada com formação de abscessos secundários ao carcinoma prostático devido a infecções por agentes microbianos como os *Estreptococos spp.,* como descreve Guttierrez (2019), quadro coerente com a informação obtida na cultura do material colhido da próstata.

Embora seja um sinal inespecífico, Lourenço (2019) descreveu a inapetência como um sinal clínico de um cão da raça rottweiler com prostatopatia, que, na avaliação clínica relatada pela mesma autora, o animal encontrava-se com parâmetros semelhantes aos encontrados no presente caso, pois em ambos não foram encontradas alterações em temperatura retal, linfonodos, coloração de mucosa, hidratação, nem reatividade em via linfática, e ambos os pacientes apresentaram desconforto à palpação em topografia prostática.

Acometimentos entéricos também são descritos por North & Banks (2009) e Venâncio *et al.,* (2019), convergindo com o sinal descrito pela tutora, onde a mesma relatou que o paciente apresentou discreto amolecimento das fezes.

A palpação do abdome caudal associado ao toque retal é imprescindível para nortear a conduta clínica quando existe a suspeita de afecção prostática como descreve Dobson *et al.,* (2011); Daleck & de Nardi (2016); Foale & Demetriou (2010); Guttierrez (2019) e Nelson & Couto (2015), que relatam em suas obras que o paciente com afecção prostática apresenta desconforto à palpação da glândula, sinal clínico que foi observado no momento da avaliação física.

Os achados ultrassonográficos foram compatíveis com um quadro de prostatopatia. Guttierrez (2019), realizou um estudo com 10 animais dos quais 3 apresentaram abscessos prostáticos. O aspecto ultrassonográfico descrito pela autora é compatível com o observado no caso reportado, pois foi visualizado presença de cavitações, com conteúdo variando de anecóico a hipoecóico, em ambos os casos os achados ultrassonográficos foram confirmados posteriormente por meio da laparotomia exploratória e os abscessos foram drenados com auxílio de agulha e seringa estéreis.

Feldman & Nelson (1996), enaltecem a ultrassonografia como sendo um dos exames mais informativos para se obter informações sobre a próstata, os autores relatam que pode ser observada alterações na ecogenicidade do parênquima da glândula, além de focos hiperecogênicos que sugerem mineralização e irregularidade da cápsula.

O acesso cirúrgico foi realizado na localização descrita por Fossum (2014), muito embora não tenha sido necessário efetuar a osteotomia do púbis como relata a autora, pois a próstata encontrava-se com o tamanho aumentado de maneira que a mesma estava projetando-se cranialmente para fora da cavidade pélvica.

A leucocitose por neutrofilia e a monocitose observada no leucograma pré-operatório está listada como uma alteração esperada em quadros de abscesso prostático como descreve Guttierrez (2019), visto que esses achados são característicos de uma resposta frente há processos inflamatórios e/ou infecciosos, Lourenço (2019) também encontrou tais alterações em um cão que apresentava abscessos prostáticos.

As alterações radiográficas são compatíveis com as descritas por Feldman & Nelson (1996) e North & Banks (2009), que apontam alteração no diâmetro prostático (prostatomegalia) como um sinal que pode estar presente em prostatopatias.

O diagnóstico de neoplasias prostáticas deve ser estabelecido unindo os dados obtidos na avaliação física, com o histórico do animal e os exames complementares de imagem, Carolyn & Higginbotham (2010) e Dobson *et al.,* (2011), ainda destacam que o exame histopatológico é o método para o diagnóstico definitivo, tal qual foi feito no caso em questão. Meuten (2020), apresenta uma lâmina histológica de um carcinoma prostático urotelial com aspectos semelhantes aos observados no paciente em questão. Figueiredo (2011) e Sorenmo *et al.,* (2003), ressaltam que o epitélio urotelial é andrógeno independente, de modo que a gonadectomia não apresentaria influência direta no desenvolvimento tumoral.

A antibioticoterapia com uma fluoroquinolona foi um tratamento assertivo como descrevem Nelson & Couto (2015), visto que este antimicrobiano possui características que o permite atravessar a barreira hematoprostática. Além do antimicrobiano, a medicação antagonista COX-2 seletiva (Prevcox®) foi importante pois já existem evidências na comunidade científica que a ciclooxigenase-2 participa do processo de proliferação celular, no fomento da angiogênese e na supressão imune, além de inibir a apoptose, logo o uso do inibidor COX-2 seletivo permitiu estadiar o processo inflamatório e de multiplicação celular no sítio neoplásico (DALECK & DE NARDI, 2016; FOALE & DEMETRIOU, 2010).

O diagnóstico de afecções prostáticas ocorre, em sua maioria, quando já há um quadro avançado da doença, pelo caráter silencioso do quadro. Esse fato atrelado ao alto nível metastático leva autores como Dobson *et al.,* (2011); Morris & Dobson (2008); Meuten (2020) e North & Banks (2009), a citarem um prognóstico desfavorável, com alguns autores citando sobrevida de dias ou poucos meses, fato destoante do presente relato, onde o paciente se encontra com estado clínico estável após 10 meses da intervenção cirúrgica e medicamentosa, podendo ter seu prognóstico descrito como favorável.

5 CONCLUSÃO

A baixa prevalência na clínica médica de caninos, as neoplasias prostáticas requerem mais atenção, sobretudo por seu caráter de desenvolvimento silencioso e potencial metastático elevado, conferindo aspectos de malignidade eminentes. Faz necessário que a avaliação prostática seja incluída no exame de rotina dos caninos no momento da avaliação pré vacinal anual, mesmo que estes não apresentem sinais compatíveis com comprometimento desta glândula, visando um diagnóstico precoce, permitindo uma intervenção cirúrgica e/ou medicamentosa com índices de sucesso elevados, melhorando o prognóstico do paciente. Mediante o exposto há necessidade mais pesquisas voltem seus esforços para compreender o mecanismo da carcinogênese do órgão, a fim de identificar o motivo de animais castrados apresentarem maior prevalência, bem como a influência de outros fatores como a idade de castração, porte do animal, escore corporal no desenvolvimento oncológico.

REFERÊNCIAS

ABINPET, Associação Brasileira da Indústria de Produtos Para Animais de Estimação. **Informações do MERCADO PET BRASIL 2023**. Disponível em: https://abinpet.org.br/dados-de-mercado/ Acesso em: 28 de maio de 2023.

ALBERTO BARNETO, CARMONA. **Atlas Educacional para Tutores de Cães**. 2. ed. São Paulo: MedVet, p. 21, 2023.

BLANCA, William Torres et al. **Expressão de leptina e receptor de leptina (obr) como fator de risco para neoplasias de mama em cadelas e correlação com a obesidade.** 2017.

BORGES, Luiza Nobre Pinheiro Montandon. **Fatores relacionados à obesidade em cães: uma revisão introdutória**. 2013.

CAROLYN, J. HENRY; HIGGINBOTHAM, MARY LYNN. **Cancer Management in Small Animal Practice**. Maryland Heights: Saunders, p. 296-298, 2010.

DALECK, Carlos Roberto; DE NARDI, Andrigo Barboza. **Oncologia em cães e gatos**. Grupo Gen-Editora Roca Ltda., p. 825 – 829, 2016.

DOBSON, Jane M. et al. **BSAVA manual of canine and feline oncology**. British small animal veterinary association, p. 271 – 272, 2011.

FELDMAN, E.C.; NELSON, R.W. Prostatitis. In: ___. **Canine and Feline Endocrinology and Reproduction**. 2 ed. Philadelphia: WB Saunder Company, Capítulo 28, 1996. p. 711-717.

FOALE, Rob D.; DEMETRIOU, Jackie. **Saunders Solutions in Veterinary Practice: Small Animal Oncology**. Elsevier Health Sciences, p. 146 – 149, 2010.

FOSSUM, Theresa Welch. **Cirurgia de pequenos animais**. 4. ed. Rio de Janeiro: Elsevier, p. 555, 805 806, 2014.

FIGUEIREDO, Mariana. S**. Castração pré-púbere em cães e gatos-benefícios e riscos: revisão da literatura.** 2011.

GERMAN, A. **Riscos clínicos associados à obesidade em animais de companhia**. WALTHAM Focus, vol.16, n.1, 2006.

GUTTIERREZ, Raquel Ribeiro. **Uso da técnica de omentalização prostática em cães.** 2012.

HECHTER, Lúcia. **Correlação entre obesidade e neoplasias mamárias em fêmeas caninas.** 2017.

HIGGINBOTHAM HC, Lynn M. **Cancer management in small animal practice.** Saunders. California, USA, p. 96-99, 2010.

HILL'S **atlas of veterinary clinical anatomy**. U.S.A: Veterinary Medicine Publishing Company, p. 68, 72 -73, 2004.

KLOPFLEISCH, Robert (ed.). **Veterinary Oncology**. Cham: Springer International Publishing, P. 147 – 148, 2016. *E-book*. ISBN 9783319411224. Disponível em: https://doi.org/10.1007/978-3-319-41124-8. Acesso em: 6 ago. 2023.

KUSTRITZ, Margaret V. Root. **Pros, cons, and techniques of pediatric neutering.** Veterinary Clinics: Small Animal Practice, v. 44, n. 2, p. 221-233, 2014.

LA-MAR. **¡Un polizonte peligroso, el Cáncer de Próstata!** 31 jan. 2019. Disponível em: https://elrincondelcalmecac.wordpress.com/2019/01/31/un-polizonte-peligroso-el-cancer-de-prostata/. Acesso em: 1 ago. 2023.

LOPES, Evelyn Karoline Vicentini. **ASPECTOS DA OBESIDADE E SUAS COMORBIDADES EM CÃES: estudo de caso**. 2021.

LOURENÇO, Kerolin et al. **Prostatite com Abscedação Prostática em Cão da Raça Rottweiler: Relato de Caso**. 2019.

MEUTEN, Donald J. (Ed.). **Tumors in domestic animals**. 5 ed. John Wiley & Sons, p. 722 – 725, 2020.

MÁRCIO A, Brunetto; THIAGO H. A, Vendramini. **A inter-relação obesidade, inflamação e sistema imunológico de cães e gatos - Revisão Bibliográfica - Vet Smart Bulário**. 30 abr. 2018. Disponível em: https://www.vetsmart.com.br/cg/estudo/13668/a-inter-relacao-obesidade-inflamacao-e-sistema-imunologico-de-caes-e-gatos-revisao-bibliografica. Acesso em: 5 ago. 2023.

MORRIS, Joanna; DOBSON, Jane. **Small animal oncology**. John Wiley & Sons, p. 188 – 191, 2008.

NELSON, R.W.; COUTO, C.G. **Medicina interna de pequenos animais**. 5. ed. Rio de Janeiro: Elsevier, 2015. 1512p.

NORTH, Susan M.; BANKS, Tania Ann. **Small Animal Oncology E-Book: An Introduction**. Elsevier Health Sciences, p. 151 – 154, 2009.

PETZ. **Tamanhos de Poodle**: **confira os diferentes tipos** I Petz. 26 jul. 2023. Disponível em: https://www.petz.com.br/blog/cachorros/tamanhos-de-poodle/. Acesso em: 6 ago. 2023.

REICHLER, I. M. **Gonadectomy in cats and dogs: a review of risks and benefits.** Reproduction in Domestic Animals, v. 44, p. 29-35, 2009.

SANTOS, S. Débora Marciana et al. **Neoplasia mamária em cadelas: Revisão**. PUBVET, v. 16, p. 133, 2022.

SORENMO, K. U. et al. **Immunohistochemical characterization of canine prostatic carcinoma and correlation with castration status and castration time.** Veterinary and Comparative Oncology, v. 1, n. 1, p. 48-56, 2003.

TESKE, E. R. I. K. et al. **Canine prostate carcinoma: epidemiological evidence of an increased risk in castrated dogs. Molecular and cellular endocrinology**, v. 197, n. 1-2, p. 251-255, 2002.

VENÂNCIO, Thayla Jamile Ramalho et al. **ADENOCARCINOMA EM PRÓSTATA DE UM CÃO: RELATO DE CASO**. Uningá Review, v. 34, n. 4, p. 1-11, 2019.

VAIL, David M.; THAMM, Douglas H.; LIPTA, Julius M. **Withrow and MacEwen's Small Animal Clinical Oncology**. 6. ed. [*S. l.*]: Elsevier, p. 631 - 636, 2020. *E-book*. ISBN 9780323594967. Disponível em: https://doi.org/10.1016/c2016-0-01939-3. Acesso em: 6 ago. 2023.

WITHROW, S. J.; VAIL, David M.; PAGE, Rodney L. **Withrow et MacEwen's small animal clinical oncology**. 5. ED. St. Louis, Mo.: Elsevier, p. 661 – 666, 2013.

ANEXOS

Anexo I: Hemograma 02/05/2022.

ANIMALILAB

ANIMALI - LABORATÓRIO VETERINÁRIO

Rua Nossa Senhora de Lourdes, 159, Jardim Tavares
Campina Grande - PB - CEP: 58402045
Tel: (83) 3322-6223 e-mail animalilab@gmail.com

Código.....:	Data de Aten.: 02/05/2022
Animal.....:	Espécie.....: CANINA
Raça.....: Poodle	Sexo.....: M Idade: 8A 0M
Proprietario:	
Solicitante..:	Clínica.....:

HEMOGRAMA

Material: Sangue total

E R I T R O G R A M A			**Acima de** 8 Anos
Hemácias.....:	8,56	milh/mm³	5,5 a 8,5 milhões/mm³
Hemoglobina.....:	17,7	g/dL	12 a 18 g/dL
Hematócrito.....:	56	%	37 a 55 %
V.C.M.....:	65	fl	60 a 77 fl
H.C.M.....:	21	pg	20 - 27 pg
C.H.C.M.....:	32	%	32 a 36 %
Proteinas totais.....:	8,6	g/dL	5,7 a 7,7 g/dL

Observação Série Vermelha:
Normocitose e normocromia em lâmina. Hiperproteinemia.

L E U C O G R A M A			Rel (%)	Abs (/mm³)
Leucócitos.....:	16.200	/mm³		6.000 - 17.000/mm³
Mielócitos.....:		0	0	0 a 0
Metamielócitos.....:		0	0	0 a 0
Bastonetes.....:	01	162	0-3	0 a 300
Segmentados.....:	81	13.122	60-80	3.000 a 11.500
Basófilos.....:		0	Raros	Raros
Eosinofilos.....:		0	2-10	100 a 1.250
Linfócitos Típicos.....:	16	2.592	10-34	1.000 a 4.800
Linfócitos Atipicos.....:		0	0	0
Monócitos.....:	02	324	1-11	150 a 1.350

Observação Série Branca:
Neutrofilia absoluta.
Leucócitos morfologicamente conservados.

PLAQUETAS.....:	178.000	200.000 - 500.000 mm³	

Observações plaquetárias:

Método: Equipamento automático ABXMicros ESV60, microscopia e refratometria.

A interpretação dos exames laboratoriais deverá ser realizada pelo médico veterinário responsável, mediante histórico e sintomatologia clínica do animal.

Anexo II: Bioquímico 02/05/2022.

ANIMALILAB

ANIMALI - LABORATÓRIO VETERINÁRIO

Rua Nossa Senhora de Lourdes, 159, Jardim Tavares
Campina Grande - PB - CEP: 58402045
Tel: (83) 3322-6223 e-mail animalilab@gmail.com

Código.....:
Animal.....:
Raça.....: Poodle
Proprietario:
Solicitante.:

Data de Aten.: 02/05/2022
Espécie.....: CANINA
Sexo.....: M Idade: 8A 0M
Clínica.....:

CREATININA

	Valor de referência
Resultado.....: **1,0** mg/dL	0,5 a 1,5 mg/dL

Método: Cinético
Amostra: Soro
Observação:

A interpretação dos exames laboratoriais deverá ser realizada pelo médico veterinário responsável, mediante histórico e sintomatologia clínica do animal.

Anexo III: Hemograma pré-operatório 05/09/2023.

CLIMEV VETERINÁRIOS

Paciente :
Espécie : CANINO
Raça : POODLE

Tutor :
Idade : 08 ANOS
Sexo : MACHO

MÉDICO VETERINÁRIO SOLICITANTE :

Entrada : 05/09/2022

HEMOGRAMA

Método : Análise realizada por impedância elétrica e colorimetria. "BC-2800Vet-Mindray", refratometria e microscopia.
Material: SANGUE TOTAL COM EDTA

Eritrograma

Variáveis	Valor observado	Valor de referência
Hematimetria ($x10^6/\mu L$)	8,38	5,5 - 8,5
Hemoglobina (g/L)	200	120 - 180
Volume globular (L/L)	0,60	0,37 - 0,55
VGM (fL)	71,5	60 - 77
CHGM (g/dL)	33,3	32 - 36
PPT (g/L)	116	60 - 80

Observações:

Leucograma

Variáveis	Valor relativo (%)	Valor de referência (%)	Valor absoluto ($x10^3/\mu L$)	Valor de referência ($x10^3/\mu L$)
Leucócitos			24,30	6,0 - 17,0
Mielócito		0		0
Metamielócito		0		0
N. bastonete		0 - 3		0 - 0,3
N. segmentado	78	60 - 77	18,95	3,0 - 11,5
Linfócito	05	12 - 30	1,21	1,0 - 4,8
Monócito	15	3 - 10	3,65	0,15 - 1,35
Eosinófilo	02	2 - 10	0,48	0,1 - 1,25
Basófilo		Raros		Raros

Observações: Leucócitos sem alterações morfológicas. Leucocitose por neutrofilia, monocitose.

Plaquetograma

	Resultados		valores de referência
PLAQUETAS	203	$x10^3/\mu L$	200 a 500 x $10^3/\mu L$

Observações: Plaquetas sem alterações morfológicas.
Liberação : 08/09/2022

SCHALM's Veterinary Hematology (2000).

Rua Dom Pedro I, nº 556 - São José - Campina Grande - PB - CEP 58400-414
(83) 3322-3556 (83) 9 9962-7363

Anexo IV: Laudo da radiografia abdominal.

Nº:	**Nome:**	**Data: 18/05/2022**
Espécie: Canino	Tutor:	
Raça: Poodle	Requisitante:	
Sexo: Macho	Clínica:	
Idade: 08 anos		

RAIO-X DA ABDOMEN

Região radiografada..... ABDOMEN
Incidência. ..... VENTRO-DORSAL.
Laudo radiográfico.....

Silhueta hepática preservada, ultrapassando levemente o gradil costal.

Silhueta gástrica com presença de gás e conteúdo alimentar, topografia preservada.

Silhueta intestinal, apresentando conteúdo gasoso e fezes, fezes de radiopacidade preservada.

Silhueta da vesícula urinária com radiopacidade preservada e deslocada cranialmente.

Silhueta prostática de dimensões aumentadas, deslocando a vesícula urinaria cranialmente e cólon dorsalmente. Caso indicação clínica, sugere-se realização de exame ultrassonográfico.

Ausência de fraturas detectáveis pelo método radiográfico em região pélvica.

Ausência de achados sugestivos de ascite.

Obs.....

Laudo realizado por Telerradiologia

Anexo V: Laudo da radiografia toráxica.

Nº:	**Nome:**	**Data: 18/05/2022**
Espécie: Canino	Tutor:	
Raça: Poodle	Requisitante:	
Sexo: Macho	Clinica:	
Idade: 09 anos		

RAIO-X DA TORAX

Região radiografada..... TORAX

Incidência. ..... LATERAL DIREITA, ESQUERDA E VENTRO-DORSAL.

Laudo radiográfico.....

Campos pulmonares apresentando opacificação intersticial e bronquial. Os achados são sugestivos de quadro inflamatório.

Não há sinais compatíveis com metástase pulmonar, porem não se descarta a presença de micrometástase, caso indicação clinica, sugere-se acompanhamento radiográfico/tomografia computadorizada.

A análise subjetiva observa-se silhueta cardíaca com dimensões aumentadas. Adequada visualização dos grandes vasos. Caso indicação clínica, sugere-se realização de ecocardiograma.

Traqueia torácica normoaerada, com diâmetro dorsoventral e trajeto preservado. Mediastino com aspecto radiográfico dentro da normalidade.

Gradil costal sem alterações radiográficas, mineralização de cartilagens constocondrais.

Cúpula diafragmática íntegra.

Obs.....

Laudo realizado por Telerradiologia

Anexo VI: Laudo Ultrassonográfico.

DW Imagem

RELATÓRIO ULTRASSONOGRÁFICO ABDOMINAL

Paciente:
Espécie: canina
Raça: Poodle
Sexo: M
Idade: 8 anos e 6 meses
Peso:

Tutor(a):
Med. Veterinário requisitante:
Exame realizado em: 02/05/2022

Vesícula urinária topografia habitual, pouco distendida, apresentando conteúdo anecoico e homogêneo em seu interior. Paredes com espessuras preservadas (0,20 cm), ecogenicidade mantida e margens internas com aspecto regular. Ausência de sedimentos e de imagens sugestivas de cálculos. Uretra sem sinais de dilatação.

Próstata tópica, com formato anatômico pouco alterado, contornos definidos e superfície irregular, dimensões aumentadas (medindo 2,28 cm de altura; 4,05 cm de comprimento; 3,68 cm de largura), parênquima com ecogenicidade diminuída e ecotextura heterogênea. Múltiplas áreas hiperecogênicas associadas a sombreamento acústico posterior intraparenquimatosas (consistente com mineralização), maior medindo 0,59 cm. Estruturas cavitárias de conteúdo anecoico a pouco ecogênico difusas em parênquima, com maior medindo cerca de 1,45x0,74 cm. Tecido gorduroso adjacente com ecogenicidade aumentada.

Animal com histórico de orquiectomia

Rim esquerdo e direito topografia habitual, com diâmetro bipolar preservado e simétrico (4,60 cm e 4,61 cm respectivamente). Relação córtico-medular preservada, adequada definição da junção córtico-medular, ecogenicidade preservada, ecotextura cortical homogênea, cápsula regular. Ausência de sinais de dilatação de pelve renal. Ausência de sinais sugestivos de litíase.

Baço com dimensões preservadas. Ecotextura homogênea, contorno definido, cápsula fina e ecogênica, ecogenicidade mantida. Calibre dos vasos preservados. Ausência de lesões nodulares.

Estômago nos segmentos passíveis de visibilização, apresentou-se pouco distendido, com conteúdo alimentar e gasoso em seu interior, motilidade preservada. Parede de espessura (0,25 cm) e estratificação parietal preservadas. Região pilórica com aspecto preservado e ausência de sinais de corpo estranho obstrutivo no momento do exame.

Alças intestinais nos segmentos passíveis de visibilização, apresentou-se com moderada quantidade de conteúdo mucoso e gasoso, peristaltismo evolutivo preservado. Paredes de espessura (duodeno: 0,40 cm; cólon descendente: 0,14 cm) e estratificação preservadas, com adequada visibilização das camadas. Região de papila duodenal com aspecto preservado. Não observa sinais indicativos de processo obstrutivo no momento do exame.

Fígado com dimensões preservadas, dentro dos limites do gradil costal, com margens afiladas e superfície regular. Ecotextura homogênea e ecogenicidade do parênquima preservada. Arquitetura e calibre vascular preservados. Ausência de lesões nodulares.

Vesícula biliar com repleção moderada, conteúdo anecoico homogêneo em seu interior. Paredes de espessura (0,10 cm) e ecogenicidade preservadas, aspecto regular. Ausência de sedimentos. Ausência de sinais de dilatação dos ductos biliares. Não foram visibilizados sinais sugestivos de cálculos.

dwimagem@gmail.com
(83) 98720-0352

Pâncreas nos segmentos passíveis de visibilização, apresentou-se com dimensões preservadas (lobo direito: 0,81 cm), contornos regulares e ecogenicidade preservada. Ausência de alterações nodulares/císticas. Mesentério adjacente preservado.

Adrenal esquerda com dimensões preservadas (comprimento: 2,01 cm; polo caudal: 0,55 cm; polo cranial: 0,52 cm). Ausência de lesões nodulares. Adequada definição cortical e medular, contornos regulares, ecogenicidade e formato preservados. **Adrenal direita** com dimensões preservadas (comprimento: 1,68 cm; polo caudal: 0,44 cm; polo cranial: 0,49 cm). Ausência de lesões nodulares. Adequada definição cortical e medular, contornos regulares, ecogenicidade e formato preservados.

Ausência de líquido livre cavitário. Mesentério de ecogenicidade preservada. Não foram visibilizadas alterações em topografia de vasos e linfonodos intra-abdominais.

IMPRESSÃO DIAGNÓSTICA

- Próstata: prostatomegalia. Alterações comumente relacionadas a prostatopatia por possível processo neoplásico. Não se descarta a possibilidade de prostatite. A critério clínico, pode-se realizar exame de citologia/biópsia para melhor elucidação diagnóstica.

Ressalta-se que o exame ultrassonográfico é um método de diagnóstico auxiliar e dinâmico, no qual requer correlação com a avaliação clínica-epidemiológica e de exames complementares de acordo com a interpretação do clínico responsável para um diagnóstico definitivo.

dwimagem@gmail.com
(83) 98720-0352













dwimagem@gmail.com
(83) 98720-0352













dwimagem@gmail.com
(83) 98720-0352





dwimagem@gmail.com
(83) 98720-0352

Anexo VII: Laudo histopatológico

diagnóstika

Rua Aimorés, 66 - Belo Horizonte/MG - CEP 30140-070
Central de Relacionamento com o Cliente: 4020-2180
CNPJ: 19.378.769/0001-76 CRM-MG: 356 CNES: 2695014

GRUPO PARDINI

ANATOMIA PATOLÓGICA | CITOPATOLOGIA | DIAGNÓSTICOS MOLECULARES | IMUNOHISTOQUÍMICA

Nome:

Data Nasc.: N/I
Idade: 8 anos

Nº Requisição:
Procedência:

Data entrada: 24/09/2022
Data saída: 05/10/2022
Nº Registro: 2003338868

EXAME ANATOMO-PATOLÓGICO

Informações clínicas disponibilizadas	LESÃO PROSTÁTICA.

Microscopia e parecer diagnóstico

Próstata

VIDE DESCRIÇÃO MICROSCÓPICA

Fragmentos de próstata (por informação) apresentando área superficial extensa de formação neoplásica densa, pobremente delimitada, infiltrativa, e não encapsulada. As células neoplásicas são tipo epiteliais, grandes, com citoplasma escasso e núcleo grande, com cromatina frouxa e nucléolo evidente. Pleomorfismo intenso, com megalocitose, e índice mitótico elevado (>20 mitoses em 10 campos de 400x). As células epiteliais dispõem-se em padrão túbulo-papilar à lobular, infiltrando a parede. Há erosão / ulceração, multifocais, intensas e invasão vascular por células neoplásicas, intensa.

DIAGNÓSTICO MORFOLÓGICO: Carcinoma prostático urotelial

COMENTÁRIOS: Não há margem cirúrgica de segurança, lateral e profunda, nos fragmentos avaliados.

Macroscopia

Próstata

Três fragmentos irregulares de tecido pardo e macio, medindo em conjunto 1,2 x 0,8 x 0,3 cm.
(3-5F/1B/P)
Cassete 1 - 2204691429 Todo material é submetido a exame histológico

B. 1 **L.** 1 **C.** HE

Este laudo corresponde a uma análise interpretativa realizada neste laboratório, com componentes subjetivos dos elementos morfológicos expressos na(s) amostra(s) analisada(s). A interpretação e conclusão final podem variar na dependência de vários fatores, dentre eles: do anatomopatologista examinador, da disponibilidade de informes clínicos na requisição do exame, das imagens complementares enviadas anexas ao material, do emprego de técnicas especiais e da evolução do conhecimento científico. Qualquer discordância ou dúvida do médico assistente deve ser imediatamente comunicada, postergando-se medidas terapêuticas até que o caso tenha sido revisado e as dúvidas sanadas completamente. A sensibilidade e especificidade do método histopatológico não são absolutas, podendo requerer nova investigação.

Anexo VIII: Resultado da cultura e antibiograma

CLIMEV VETERINÁRIOS

Paciente :
Espécie : CANINO
Raça : POODLE

Tutor :
Idade : 8 anos
Sexo : MACHO

MÉDICO VETERINÁRIO SOLICITANTE :

Entrada : 20/09/2022

CULTURA BACTERIANA + ANTIBIOGRAMA

MÉTODO: Cultura - meios seletivos e não seletivos, confirmação bioquímica com sistema *Bactray* e provas complementares.
Antibiograma - disco-difusão em ágar

AMOSTRA UTILIZADA: ABSCESSO PROSTÁTICO.

RESULTADO DA CULTURA:

- POSITIVO PARA *Streptococcus* dos grupos A, C, E ou G.

Obs.: CRESCIMENTO COM (24h) 48h 72h.

RESULTADO DO ANTIBIOGRAMA:

AMOXICILINA E DEMAIS PENICILINAS	S
CEFADROXILA E DEMAIS CEFALOSPORINAS	S
IMIPENEM E DEMAIS CARBAPENÊMICOS	S
NORFLOXACINO E DEMAIS FLUOROQUINOLONAS	S
ERITROMICINA	S
CLINDAMICINA	S
AZITROMICINA	S
VANCOMICINA	S
TETRACICLINAS E DEMAIS CICLINAS	R

Obs.:
S - Sensível, dose padrão (alta probabilidade de sucesso terapêutico utilizando o regime de dosagem padrão do agente).
I – Sensível, aumentando exposição (alta probabilidade de sucesso terapêutico caso a exposição seja aumentada, ajustando-se o regime de dosagem ou sua concentração no local de infecção.)
R - Resistente: (alta probabilidade de falha terapêutica mesmo quando há aumento da exposição)

NOTA: Este exame, é baseado nos pontos de corte da versão 12.0, 2022 do **BrCAST** (www.brcast.org.br)/**EUCAST**(www.eucast.org) - **Versão válida a partir de 14-04-2022**

Rua Dom Pedro I, nº 556 – São José – Campina Grande – PB – CEP 58400-414
(83) 3322-3556 (83) 9 9962-7363

Anexo IX: Parecer ultrassonográfico (07/07/2023).

CLIMEV VETERINÁRIOS

PACIENTE :
ESPÉCIE : CANINA
RAÇA : POODLE
Cód.:

TUTOR :
IDADE : 8 ANOS
SEXO : MACHO

MÉDICO VETERINÁRIO SOLICITANTE :

DATA : 07/07/2023

LAUDO ULTRASSONOGRÁFICO

APARELHO: Mindray Z5 vet.

Vesícula urinária: Moderada repleção por conteúdo líquido anecóico homogêneo. Parede definida, regular e normoespessada.

Testículos: Paciente orquiectomizado.

Próstata: Topografia habitual. Dimensões normais, medindo: 2,87 x 2,03 x 1,52 cm (comprimento x altura x largura). Contornos definidos e irregulares. Formato ovalado. Ecogenicidade reduzida. Ecotextura heterogênea por múltiplas áreas hiperecogênicas amorfas e puntiformes formadoras de sombra acústica posterior (mineralizações), além de áreas pequenas anecogênicas (líquido) entremeio.

Rins: Em topografia habitual. Diâmetro bipolar preservado (medindo 4,43 e 4,82 cm de comprimento, o esquerdo e o direito, respectivamente). Adequada definição da arquitetura renal interna, cápsula renal definida. Ecogenicidade da cortical renal preservada. Ecotextura homogênea. Definição da junção corticomedular evidente. Relação corticomedular não alterada. Ausência de formações císticas e/ou mineralizações.

Adrenais: Adrenal esquerda (dimensionamento: eixo longo → 1,55 cm; polo cranial → 0,43 cm; polo caudal → 0,45 cm). Adrenal direita não caracterizada. Formato mantido, bordas definidas, regulares. Distinção córticomedular e ecogenicidade preservadas, ecotextura homogênea. Dimensões preservadas. Ausência de áreas císticas e/ou nodulares.

Baço: Dimensionamento dentro dos limites da normalidade. Bordas definidas, regulares e cápsula preservada. Parênquima homogêneo e ecogenicidade preservada. Calibre dos vasos adequado.

Estômago: Parede de aspecto sonográfico mantido com padrão em camadas, medindo 0,33 cm. Motilidade preservada. Moderada reverberação intraluminal por conteúdo gasoso.

Alças intestinais: Discreta quantidade de conteúdo mucoso e gasoso. Estratificação não alterada. Paredes definidas, regulares e normoespessadas. Peristaltismo evolutivo e numero de contrações normais. Duodeno mede 0,42 cm;

Pâncreas: Não caracterizado neste exame. Topografia sem alterações.

Fígado: Dimensionamento preservado. Bordas definidas, afiladas, regulares, cápsula íntegra. Parênquima homogêneo e ecogenicidade aumentada difusamente. Arquitetura vascular com calibre e trajeto preservados.

Vesícula biliar: Moderada distensão por conteúdo anecóico homogêneo (lama biliar). Parede bem definida, regular e normoespessada. Ausência de sinais de obstrução.

Linfonodos intra-abdominais: Dimensionamento não alterado.

Ausência de alterações da ecogenicidade do mesentério e do peritônio. Não evidenciado líquido livre cavitário.

Rua Dom Pedro I, nº 556 – São José – Campina Grande – PB – CEP 58400-414
(83) 3322-3556 (83) 9 9962-7363

CLIMEV VETERINÁRIOS

PACIENTE :
ESPÉCIE : CANINA
RAÇA : POODLE
Cód.:

TUTOR :
IDADE : 8 ANOS
SEXO : MACHO

MÉDICO VETERINÁRIO SOLICITANTE :

DATA : 07/07/2023

IMPRESSÃO DIAGNÓSTICA

- Próstata com características de processo neoplásico.
- Hepatopatia indicativa de infiltração gordurosa (hepatopatia vacuolar/esteatose hepática).

Observações: Paciente com diagnóstico confirmado de neoplasia próstatica. Em relação a exame anterior, próstata enconta-se de tamanho reduzido, no entando com aumento de áreas mineralizadas.

O exame ultrassonográfico é de natureza complementar para o auxilio diagnóstico, devendo haver uma correlação com os achados clínicos do paciente e demais exames complementares.

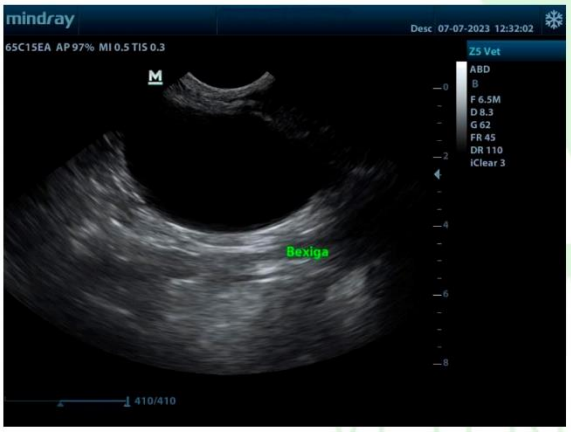

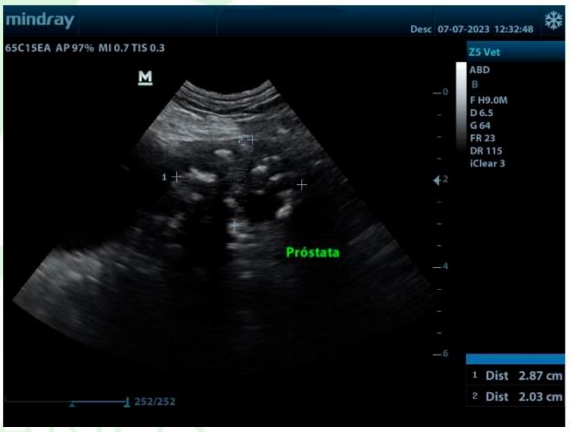

CLIMEV VETERINÁRIOS

PACIENTE :
ESPÉCIE : CANINA
RAÇA : POODLE
Cód.:

TUTOR :
IDADE : 8 ANOS
SEXO : MACHO

MÉDICO VETERINÁRIO SOLICITANTE :

DATA : 07/07/2023

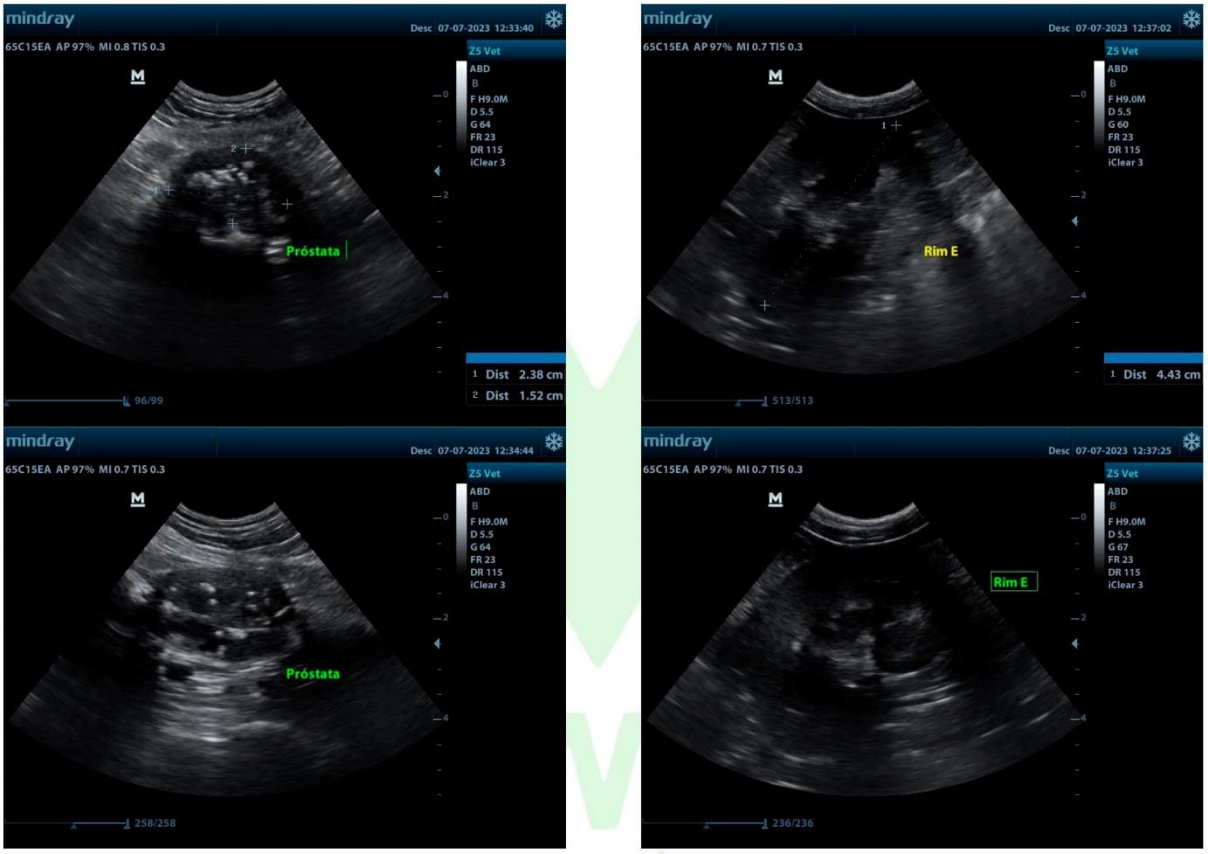

CLIMEV
VETERINÁRIOS

PACIENTE :
ESPÉCIE : CANINA
RAÇA : POODLE
Cód.:

TUTOR :
IDADE : 8 ANOS
SEXO : MACHO

MÉDICO VETERINÁRIO SOLICITANTE :

DATA : 07/07/2023

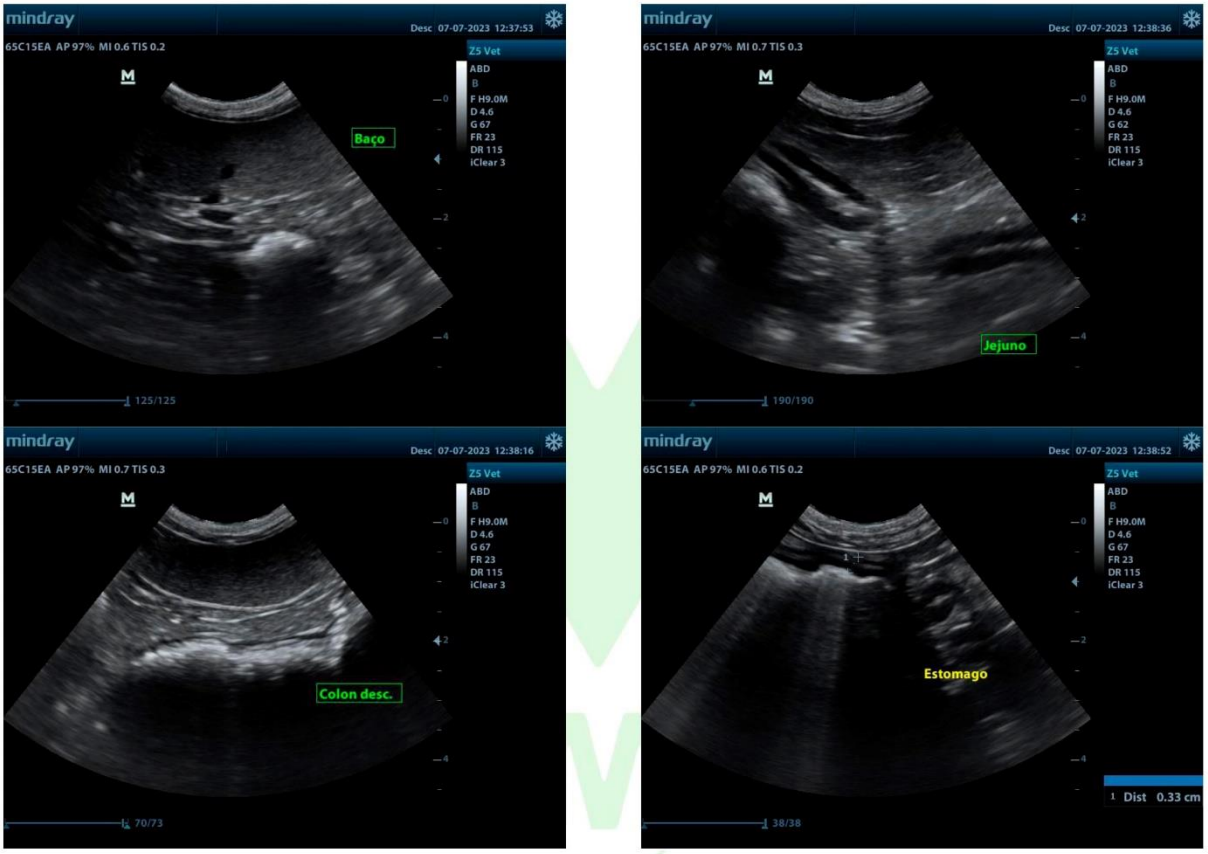

CLIMEV VETERINÁRIOS

PACIENTE :
ESPÉCIE : CANINA
RAÇA : POODLE
Cód.:

TUTOR :
IDADE : 8 ANOS
SEXO : MACHO

MÉDICO VETERINÁRIO SOLICITANTE :

DATA : 07/07/2023

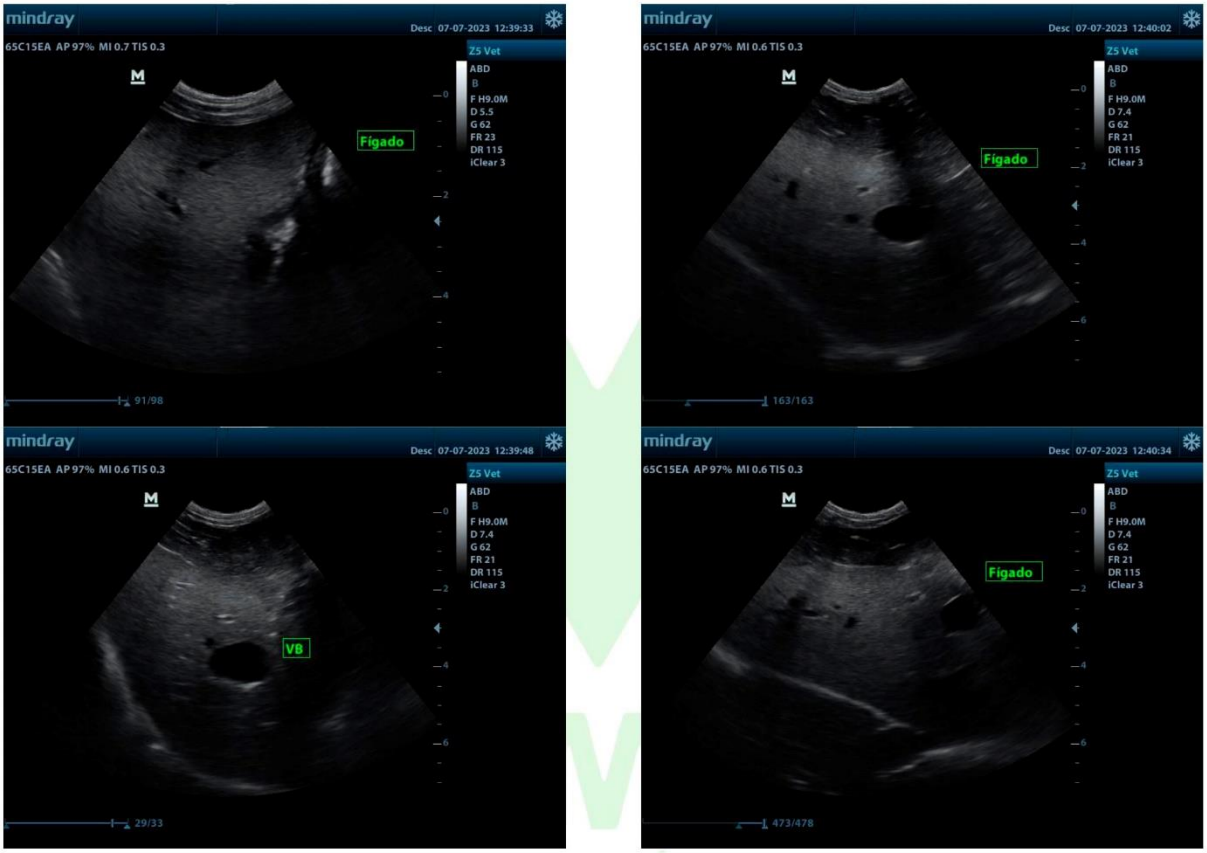

CLIMEV VETERINÁRIOS

PACIENTE :
ESPÉCIE : CANINA
RAÇA : POODLE
Cód.:

TUTOR :
IDADE : 8 ANOS
SEXO : MACHO

MÉDICO VETERINÁRIO SOLICITANTE :

DATA : 07/07/2023

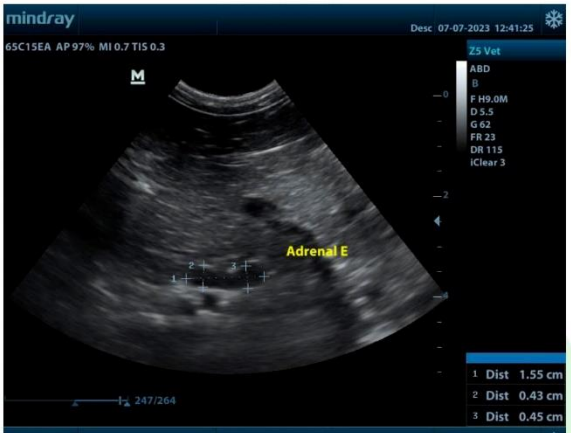

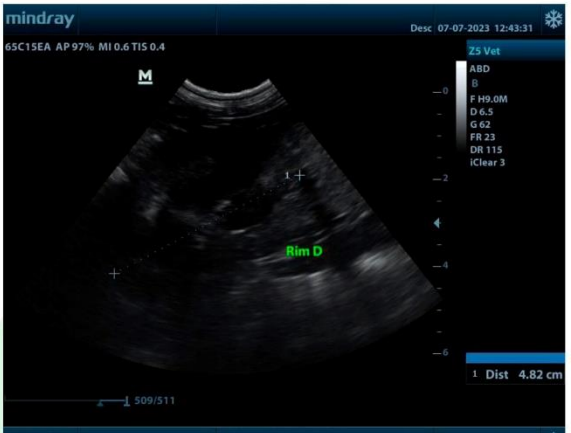





CLIMEV VETERINÁRIOS

PACIENTE :
ESPÉCIE : CANINA
RAÇA : POODLE
Cód.:

TUTOR :
IDADE : 8 ANOS
SEXO : MACHO

MÉDICO VETERINÁRIO SOLICITANTE :

DATA : 07/07/2023

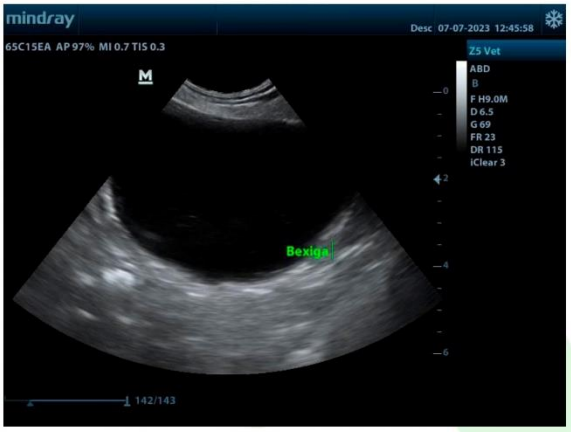

ANEXO X: Termo de consentimento

MODELO TERMO DE CONSENTIMENTO LIVRE E ESCLARECIDO

Título do projeto: CARCINOMA PROSTÁTICO UROTELIAL COM ABSCEDAÇÃO EM CÃO CASTRADO: RELATO DE CASO

Nome do Docente/Pesquisador responsável: Thyago Araújo Gurjão.

Razão social e CIAEP instituição da CEUA que aprovou: Faculdade Rebouças de Campina Grande.

Objetivos do estudo:

Relatar o caso clínico de um canino, macho, poodle, 8 anos de idade, castrado, com imunização atualizada, atendido em uma clínica veterinária particular na cidade de Campina Grande - PB, em 2022, com diagnóstico de carcinoma prostático urotelial com abscedação.

Potenciais riscos para os animais: Não há.

Cronograma: Descrição do relato de caso clínico e discussão com base em outros relatos da comunidade cientifica no período de Junho a Agosto de 2023. Defesa do artigo para obtenção de título de Graduação em Medicina Veterinária em Agosto de 2023.

Benefícios:

Alertar sobre a importância do diagnóstico e tratamento precoce de neoplasias prostáticas em cães castrados, como forma de promover um prognóstico favorável, permitindo qualidade de vida ao animal, após estabelecimento de terapêutica adequada.

ESCLARECIMENTOS AO PROPRIETÁRIO SOBRE A PARTICIPAÇÃO DO ANIMAL NESTE ESTUDO/PROJETO

Sua autorização para a inclusão do seu animal nesse estudo é voluntária. Seu animal poderá ser retirado do estudo, a qualquer momento, sem que isso cause qualquer prejuízo a você e/ou a ele.

A confidencialidade dos seus dados pessoais será preservada.

Os membros da CEUA ou as autoridades regulatórias poderão solicitar suas informações, e nesse caso, elas serão dirigidas especificamente para fins de inspeções regulares.

O Médico Veterinário responsável pelo seu animal será o Dr. Thyago Araújo Gurjão, inscrito no CRMV sob o número 1497/PB. Além dele, a equipe do Docente/Pesquisador responsável Felipe Santos da Silva também se responsabilizará pelo bem-estar do seu animal durante todo o período do estudo até o final dele. Quando for necessário, durante ou após o período do estudo/projeto, você poderá entrar em contato com o Pesquisador Principal ou com a sua equipe pelos contatos:

Tel. de emergência: (83) 9 9118-5567

Equipe: Felipe Santos da Silva

Endereço: Rua Dom José de Medeiros Delgado, Nº 49

Telefone: (83) 9 9118-5567

DECLARAÇÃO DE CONSENTIMENTO

Eu, Debora Alves dos Santos, tutor/responsável legal pelo animal Bob, declaro que fui devidamente esclarecida sobre todos os procedimentos deste estudo/projeto, seus riscos e benefícios ao animal pelo qual sou responsável. Fui também informado que posso retirar meu animal do estudo a qualquer momento. Ao assinar este Termo de Consentimento, declaro que autorizo a participação do meu animal identificado, a seguir, neste estudo/projeto.

Nome do tutor/responsável legal pelo animal: Debora Alves dos Santos

Documento de Identidade (quando aplicável): -

Cadastro de pessoa física (CPF): 040.361.335-35

Identificação do animal (repetir a tabela tantas vezes quanto o número de animais do mesmo tutor/responsável legal)

Nome: Bob		**Nº de identificação:**
Espécie: Canino	**Raça:** Poodle	**Gênero:** Macho

Este documento será assinado em duas vias, sendo que uma via ficará comigo e outra com o Docente/Pesquisador responsável.

Campina Grande - PB, 13/06/2023

Docente/Pesquisador responsável

Assinatura do tutor/responsável legal