FACULDADE REBOUÇAS

BACHARELADO EM MEDICINA VETERINÁRIA

DOENÇA DO TRATO URINÁRIO INFERIOR FELINO: REVISÃO DE LITERATURA

AUTORES: RENATA ELIAS RIBEIRO

TIEL TRAVASSO MOURA

Campina Grande

2023

AUTORES:

RENATA ELIAS RIBEIRO

TIEL TRAVASSO MOURA

TÍTULO: DOENÇA DO TRATO URINÁRIO INFERIOR FELINO: REVISÃO DE LITERATURA

Trabalho de conclusão de curso na modalidade *revisão de literatura*, apresentado como requisito para obtenção do título de bacharel em Medicina Veterinária pela Faculdade Rebouças.

Orientador(a): Prof. Dra. Fabíola Franklin de Medeiros

Campina Grande

2023

FACULDADE REBOUÇAS®
DE CAMPINA GRANDE

RENATA ELIAS RIBEIRO
TIEL TRAVASSO MOURA

DOENÇA DO TRATO URINÁRIO INFERIOR FELINO: REVISÃO DE LITERATURA

Trabalho de Conclusão de Curso na modalidade *Artigo Cientifico*, apresentado como requisito para obtenção do título de Bacharéis em Medicina Veterinária pela Faculdade Rebouças.

DATA DA AVALIAÇÃO: 05 de dezembro de 2023.

BANCA EXAMINADORA:

Fabíola Franklin de Medeiros

Profª. Drª. Fabíola Franklin de Medeiros
(Orientadora - Faculdade Rebouças)

Prof. Esp. José Wagner Amador da Silva
(Examinador Interno - Faculdade Rebouças)

Thyago Araújo Gurjão

Prof. Me. Thyago Araújo Gurjão
(Examinador Interno - Faculdade Rebouças)

AGRADECIMENTOS

Agradecemos a Deus por nos conceder discernimento e forças para percorrer esse caminho lindo e cheio de peculiaridades que é a Medicina Veterinária.

A nossos familiares e amigos, de quem recebemos acolhimento, incentivos e força.

As colegas de turma que se tornaram amigas, que caminharam conosco, compartilharam incertezas, ansiedade, trabalhos, risos e vergonhas. Partilhar do mesmo amor pela profissão com vocês foi extraordinário, Sara Barbosa, Jamily Martins, Vanessa Eulália e Eliza Cruz.

Aos professores Thyago Gurjão, Daneelly Henrique, José Wagner, Walter Pequeno, Márlon Azevedo e Lucas Carvalho por sempre buscar o melhor para nós e nos mostrar que a caminhada é difícil, mas que também é bonita e gratificante. Vocês fizeram a diferença em nossas vidas e acreditaram na nossa capacidade.

A nossa orientadora Professora Fabíola Franklin de Medeiros pelo carinho, tempo e empenho dedicados.

Aos profissionais dos locais nos quais pudemos realizar nossos estágios. Em especial a clínica Equestre que nos acolheu em nosso estágio final. Agradecemos pela paciência, disponibilidade, apoio e confiança. Seremos sempre gratos por tudo e teremos sempre vocês como grandes inspirações profissionais.

TÍTULO: DOENÇA DO TRATO URINÁRIO INFERIOR FELINO: REVISÃO DE LITERATURA

Renata Elias Ribeiro
Tiel Travasso Moura
Orientadora: Prof. Dra. Fabíola Franklin de Medeiros

RESUMO

A doença de trato urinário inferior felino (DTUIF) é uma enfermidade que acomete bexiga e uretra dos felinos. Tendo como causas cálculos uretrais e tampões uretrais, anormalidades anatômicas, neoplasias, traumas e problemas comportamentais, com presença ou não de obstrução uretral, dividindo-se assim nas formas obstrutivas e não obstrutivas, apresentando-se como uma condição de emergência. Seus sinais clínicos são semelhantes nas duas formas, sendo os mais comuns a hematúria, disúria, estrangúria e polaciúria, além das alterações de comportamento e lambedura do pênis. O diagnóstico se dá através de exames de imagem como a ultrassonografia, radiografia e exames laboratoriais. O seu tratamento varia de acordo com a causa, podendo ser realizado manejo alimentar, ambiental, onde se busca privar o animal de situações que gerem estresse, uso de analgésicos, anti-inflamatórios e em alguns casos antimicrobianos. A abordagem cirúrgica faz-se necessária em caso de obstrução e seu local, sendo priorizado a estabilização do estado físico do animal e possível prognóstico.

Palavras-chave: DTUIF, enfermidade, bexiga, obstrução uretral.

ABSTRACT

Feline lower urinary tract disease (FTUD) is a disease that affects the bladder and urethra of felines. The causes are urethral stones and urethral plugs, anatomical abnormalities, neoplasms and traumas and behavioral problems, with the presence or absence of urethral obstruction, thus dividing into obstructive and non-obstructive forms, presenting itself as an emergency condition. Its clinical signs are similar in both forms, the most common being hematuria, dysuria, stranguria and urinary frequency, in addition to changes in behavior and licking of the penis. Diagnosis is made through imaging tests such as ultrasound and radiography and laboratory tests. Its treatment varies according to the cause, and food and environmental management can be carried out, which seeks to deprive the animal of situations that generate stress, use of analgesics, anti-inflammatories and in some cases antimicrobials. The surgical approach is necessary in case of obstruction and its location, with priority being given to stabilizing the animal's physical state and possible prognosis.

Keywords: FLUTD, illness, bladder, urethral obstruction.

1. INTRODUÇÃO

A doença do trato urinário inferior felino (DTUIF) abrange qualquer distúrbio onde a bexiga e uretra são afetadas (RODRIGUES, 2021). Sendo uma das enfermidades mais frequentes, porém de caráter emergencial, necessitando, portanto, de conhecimento e constante qualificação profissional para efetuar diagnóstico e tratamento correto, pois o seu progresso está ligado diretamente com sua etiologia (SIQUEIRA, 2020). Tendo como causas principais a cistite idiopática (ASSIS; TAFFAREL, 2018), urolitíase, anormalidades anatômicas e neoplásicas, tampões uretrais e infecções bacterianas (SCHMICKLER, et al, 2022).

Seus sinais clínicos podem se mostrar de forma inespecífica, sendo os mais comuns: hematúria, estrangúria, disúria, polaquiúria e periúria, permanência em posição de micção por períodos longos, apresentam o dorso arqueado fazendo alusão a sinal de dor (PEREIRA, 2011).

As obstruções causam além de alterações comportamentais, complicações a nível sistêmico, tais como acúmulo de ureia, creatinina, potássio, fósforo e hidrogênio por todo o sistema vascular, em associação a baixa ingestão de água, o paciente poderá apresentar desidratação severa (SIQUEIRA, 2020). Em situações graves de obstrução, pode ser observado o retorno da urina para os rins, configurando aumento da pressão intratubular na cápsula de Bowman, processo conhecido como hidronefrose, causando má eficiência na filtração glomerular, que por sequência irá ocasionar uremia, acidose metabólica e hipercalemia (ROSA, 2010).

O objetivo deste trabalho é apresentar de forma analítica os principais aspectos sobre a DTUIF, tendo em vista a elevada incidência de distúrbios urinários na rotina clínica, elencar dados atuais sobre a epidemiologia, fisiopatologia, formas de diagnóstico e tratamento clínico, cirúrgico e de suporte.

2. FUNDAMENTAÇÃO TEÓRICA

2.1. Anatomia e fisiologia do trato urinário felino

O trato urinário é formado pelos rins, ureteres, bexiga e uretra (PEREIRA, 2022). Tem sua divisão em duas porções: a anterior ou superior, sendo composto por rins e ureteres com a finalidade de filtrar os fluidos corporais e o sangue, excretar metabólitos e secretar eletrólitos para homeostase. O posterior ou inferior é composto por bexiga urinária e uretra que tem como funções o armazenamento e transporte da urina para o exterior da uretra, atuando na proteção da estabilidade hidroeletrolítica do organismo, contribuindo como forma de defesa (LIMA, 2020).

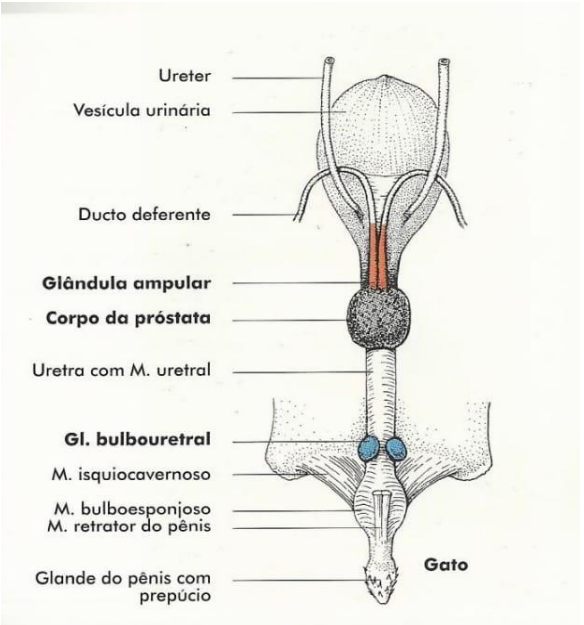

Figura 1: Anatomia do sistema urinário a partir dos ureteres. **Fonte:** Adaptado de Sanar, Patologias do sistema reprodutor em carnívoros.

Os rins encontram-se no espaço retroperitoneal, abaixo dos músculos sublombares, um em cada lado da linha média, lateralmente a aorta e a veia cava caudal. Detém o formato de feijão, com superfície côncava (hilo) onde penetra a artéria renal (aorta) de forma dorsal, e surge o ureter e a veia renal de forma ventral. Seu recobrimento se dá por uma cápsula fina e fibrosa, com seu parênquima dividido em córtex, formado pelos corpúsculos renais e néfrons, e pela medula sendo formada pelos ductos coletores e alças de Henle. Enquanto a pelve, composta por tecido conjuntivo fibroso, obtém a urina já produzida pelos glomérulos, conduzindo-a ao ureter (PEREIRA, 2022).

O ureter em região pélvica medialmente se curva para penetrar a prega genital, nos machos ou no ligamento largo nas fêmeas, encaminhando o ureter de forma superficial dorsalmente a bexiga, se abrindo adjacente à região do colo, enquanto nos machos o ureter decorre dorsalmente ao ducto deferente (DYCE, 2010).

A bexiga, órgão musculomembranoso, tem sua divisão em ápice, corpo e colo que prossegue até a uretra. É sustentada pelos ligamentos medianos e laterais, advindos do peritônio e redondos vesicais proveniente do fibrosamento das artérias do funículo umbilical. Possui duas pregas que se estendem da abertura da uretra até o colo da bexiga, determinando uma área para formação do trígono da bexiga urinária (FELTRIN, 2021).

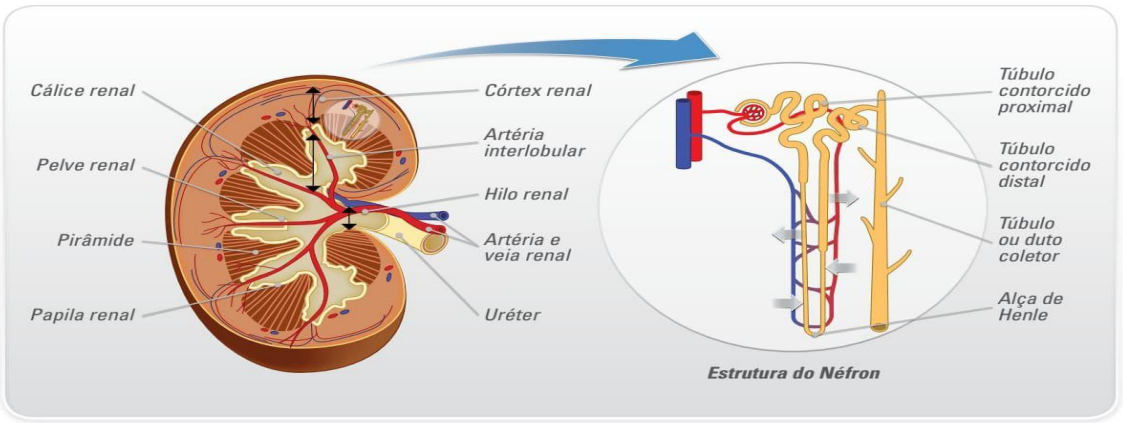

Figura 2: Anatomia do sistema renal. **Fonte:** Adaptado de Informativo Técnico - Ciclo 4 cuidado do sistema renal de gatos saudáveis, Vetsmart, 2015.

2.2. Doença do trato urinário inferior felino

2.2.1. Etiologia e epidemiologia

A doença do trato urinário inferior felino (DTUIF) se caracteriza pela ocorrência em gatos de qualquer idade, mas comumente machos, castrados, entre dois a sete anos de idade, sedentários e obesos, com base de alimentação seca, que não consomem uma quantidade de água satisfatória (PORTELA, 2016). A associação da castração com risco de desenvolver a DTUIF, não possui relação com a idade da castração ou diminuição do lúmen uretral, mas, entende-se que a castração pode levar o animal ao sedentarismo, e por consequência a obesidade, diminuindo as atividades físicas, e assim promovendo a diminuição da frequência de micção, o que contribui para a alcalinização do pH possibilitando a formação de cristais e subsequentemente, cálculos (ROSA, 2010).

Como fatores etiológicos pode ser descrito a cistite idiopática, urólitos, tampão uretral, agentes infecciosos, alterações congênitas, neoplasias e traumas (GARBINI, 2020). Tendo como apresentações clínicas a forma obstrutiva sendo a forma mais grave, podendo causar implicações na homeostase corporal, e não obstrutiva sendo auto limitante com resolução clínica entre cinco a dez dias (SIQUEIRA, 2020).

Na forma obstrutiva apresenta-se a urolitíase, que é a formação de cálculos no trato urinário, preferencialmente dos machos castrados ou não, pelo menor diâmetro uretral, sendo mais comum nos castrados (PORTELA, 2016). Onde são classificados de acordo com sua constituição, podendo ser de estruvita (contendo fosfato de cálcio ou carbonato de cálcio em pequenas quantidades), de urato (urato ácido de amônia em sua composição), de silicato (silicato, ácido sílico ou silicato de magnésio) e de cistina (ROSA, et al, 2011). Os tampões uretrais ocorrem quando há inflamação na bexiga com cristalúria originando uma agregação de cristais, proteínas, leucócitos e glóbulos vermelhos ou ainda por infecção urinária. Uma outra

forma é a inflamação crônica, causando uma diminuição da integridade vascular da bexiga, levando ao aumento do pH e da concentração das proteínas na urina (SAMPAIO, et al, 2020).



Figura 3: Tampões uretrais. **Fonte:** Adaptado de Rosa et al, 2011.

Já na forma não obstrutiva, os agentes infecciosos não apresentam tanta capacidade de induzir a infecção de trato urinário (ITU), entretanto, literaturas recentes indicam que a ITU pode ser comum, sendo mais frequente em gatos com mais de dez anos de idade. Além do mais, outros fatores como o ambiente onde vive pode influenciar na prevalência da ITU (SIQUEIRA, 2020).

A cistite idiopática é progressiva, álgica e sem cura (ROCHA, 2020). É inflamatória estéril crônica, não limitando-se unicamente às alterações em bexiga e uretra, podendo ter como causa períodos de estresse (PEIXOTO, 2019). Está entre 50-70% dos casos de DTUIF, sendo o tipo mais comum. Sem obstrução, seus sinais são resolvidos de forma espontânea em algumas semanas. A terapêutica instaurada é para prevenção de recidivas e alívio da dor. Períodos de estresse que o animal possa vir a passar, pode torná-lo mais predisposto a sintomatologia clínica de DTUIF. Esses períodos de estresse podem ser introdução de um novo animal, conflitos com outros animais, mudança de ambiente e clima e alterações na dieta (FONTE, 2010).

As alterações congênitas como o divertículo vesico-uracal (DVU) supostamente se desenvolvem antes ou logo após o nascimento e persiste indeterminadamente, sendo comum e assintomático nos felinos (ROSA, 2010). Essa alteração pode ainda sofrer mudanças em suas estruturas mediante as interações bacterianas, urolitíases e tampões uretrais que alteram a circunferência do lúmen, possibilitando acúmulo de urina e sedimentos (PEREIRA, 2009).

Com baixa incidência, as neoplasias que acometem a bexiga, na literatura são descritas como malignas em sua maioria, sendo 85% carcinomas uretrais (CUT) conhecidos anteriormente como carcinoma de células de transição (CCT). O CUT é a neoplasia mais comum observada no trato urinário que tem sua ocorrência na região do trígono vesical, o diagnóstico se baseia em exames de imagem, urinálise com ênfase na análise da composição e conformação citológica das células presentes na urina (WILMSEN, 2021). Apresenta como principais sinais hematúria e disúria (PORTELA, 2016). Outras causas são o adenocarcinoma, leiomioma e outros tumores epiteliais malignos, sarcomas, tumores benignos e linfoma (ROSA, 2010).

As lesões traumáticas em nível lombar ou sacral podem gerar disfunção do neurônio inferior motor, causando a DTUIF no animal, tendo assim uma possível dissinergia do esfíncter detrusor. Quadro esse que é demonstrado pela capacidade da bexiga e uretra funcionar coordenadamente durante a micção, sendo excretado pequenas quantidades de urina e o não esvaziamento completo da bexiga (PORTELA, 2016).

2.2.2. Sinais clínicos

Os sinais clínicos da DTUIF são inespecíficos, sendo frequente em todos os distúrbios que afetam o trato urinário dos felinos e se o animal manifesta a forma obstrutiva ou não (LOPES, 2018). Em animais não obstruídos é observado disúria, estrangúria, poliúria, periúria, hematúria, distensão vesical, dor e prostração (SANTOS, 2018).

Nos animais obstruídos é observado estrangúria, urina em gotejamento ou anúria, permanência em um longo tempo na posição de micção com dorso arqueado, vocalização, esconde-se e isola-se, lambe genitália e região abdominal caudal, a vesícula urinária apresenta-se com característica túrgida, parede espessada, dor a palpação, congestão de pênis e deslocamento para fora do prepúcio (LOPES, 2018).

As obstruções podem causar complicações sistêmicas advindas da inabilidade de micção levando a lesões renais como acúmulo de ureia, creatinina, potássio, fósforo e hidrogênio na corrente sanguínea. Ainda, quando associados a diminuição da ingestão de água e alimentos, os gatos podem apresentar desidratação e hipovolemia (SIQUEIRA, 2020).

A obstrução leva a bexiga a dilatar-se causando aumento de pressão intravesical, fazendo com que a urina retida retorne aos rins possibilitando o aumento de pressão intratubular sob a cápsula de Bowman. Esse aumento gradual sobre a cápsula leva a paralisação completa da filtração glomerular tendo como resultado a uremia, acidose metabólica e hipercalemia (ROSA, 2010).

Nas alterações hidroeletrolíticas e ácidobásicas, a acidose metabólica têm decorrência na função cardiovascular, que inclui diminuição de débito cardíaco, pressão arterial e contração cardíaca (SIQUEIRA, 2020).

2.2.3. Diagnóstico

Para o diagnóstico é indispensável um exame clínico minucioso, compreendendo o histórico, anamnese, exame físico e exames complementares. A estabilização das funções vitais e recompor o fluxo urinário do paciente, sendo de suma importância antes de realizar os exames complementares (LOPES, 2018).

Na anamnese tenta-se detectar mudanças na rotina que levem o animal ao estresse, conflitos recentes e alterações ambientais. O exame físico do animal sem obstrução, na palpação a bexiga estará diminuída, devido a micção irritativa. Na

forma obstrutiva, a bexiga se mostrará distendida, de consistência firme e dura, o animal manifestará dor e o seu pênis se apresenta congesto, ainda pode manifestar taquipneia, arritmia e desidratação (FELTRIN, 2021).

No diagnóstico de imagem usa-se a radiografia, contrastada ou simples. A contrastada é empregada em casos de suspeita de urólitos, estenose uretral, neoplasias e doenças congênitas (SANTOS, 2018). Tem como projeções radiográficas mais comuns a ventrodorsal (VD) e lateral (LENZI, 2015). Na ultrassonografia é possível observar espessamento da parede vesical, indicando inflamação, urólitos ou cristais, alterações congênitas e neoplasias ou outras massas (SANTOS, 2018).

De acordo com Meirelles e Aguillera 2020, as estruturas anatômicas do sistema urinário dos felinos são: rins em plano dorsal, comprimento de 3,8 a 4,44cm, pelve renal medida em corte transversal, tendo como normal até 2mm; ureter com lúmen uretral 0,4mm de diâmetro, com diâmetro externo normal 1,0mm; bexiga 0,13 a 0,17cm; próstata 1cm; a uretra em condições normais não é possível observar, vista apenas em situações onde há alteração.

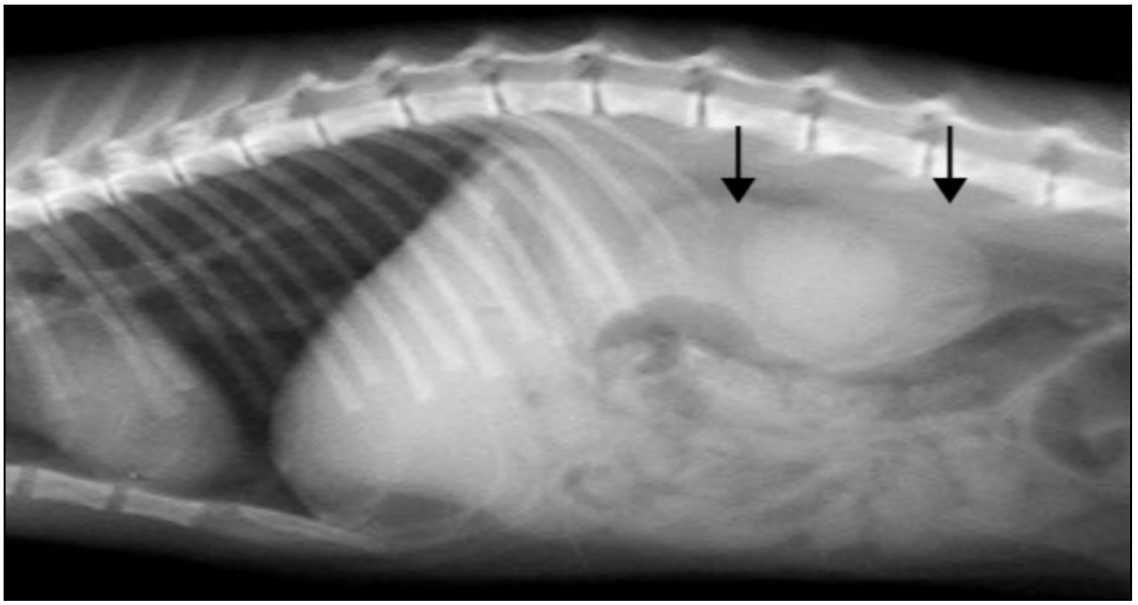

Figura 4: Radiografia simples, projeção lateral, setas indicam o rins sobrepostos, sendo o direito mais cranial e o esquerdo mais caudal. **Fonte** : Adaptado de Godoy et al, 2007.

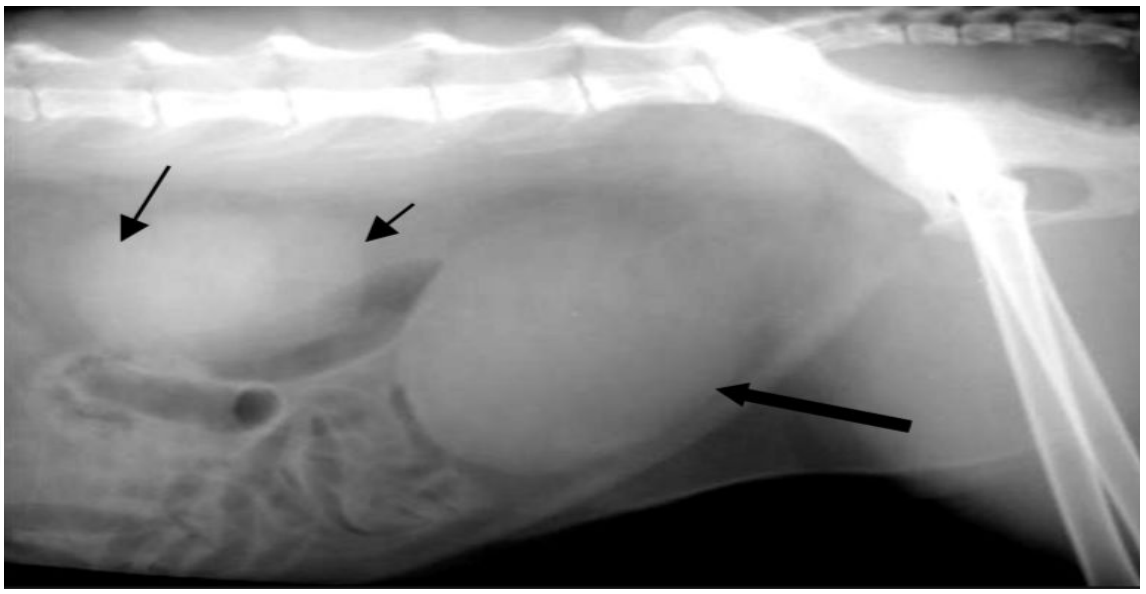

Figura 5: Radiografia lateral simples,(a seta maior) evidência a bexiga repleta, (setas menores) indicam a posição dos rins. **Fonte**: Adaptado de Godoy et al, 2007.

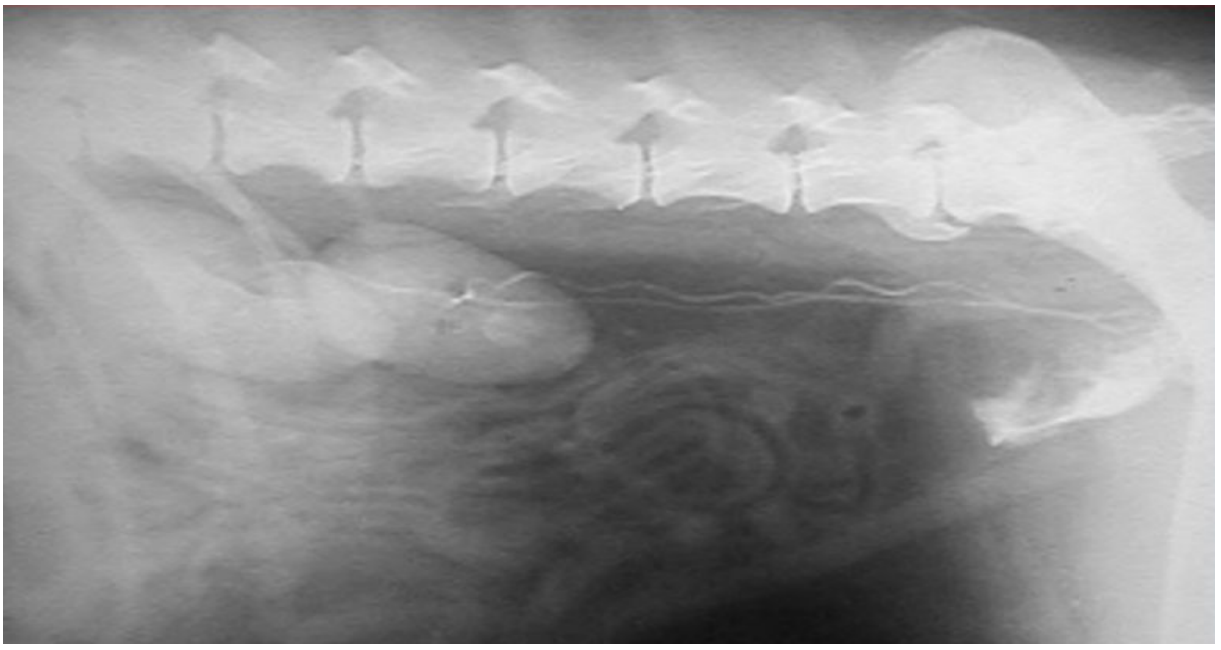

Figura 6: Urografia excretora em projeção lateral evidenciado os ureteres. **Fonte**: Adaptado de Godoy et al, 2007.



Figura 7: Projeção ventrodorsal, acentuando defeito de preenchimento da bexiga. **Fonte**: Adaptado de Godoy et al, 2007.

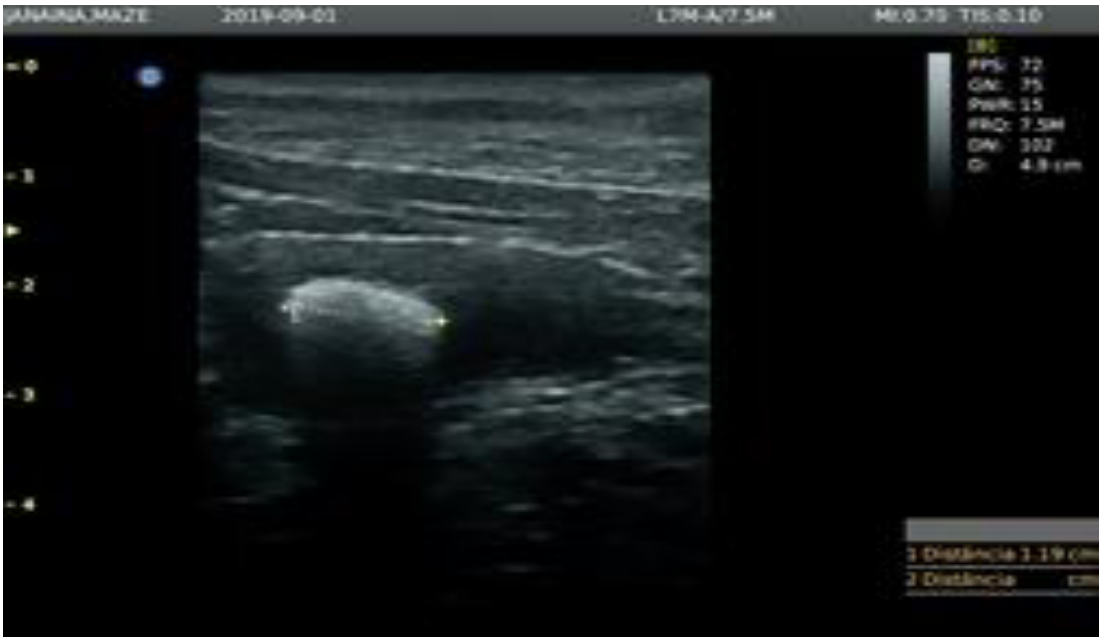

Figura 8: Bexiga com formação de calcificação formadora de sombra acústica, caracterizando urólito. **Fonte**: Autoral (2023).



Figura 9: Ureter dilatado, medindo 0,4 cm de diâmetro. **Fonte**: Adaptado de Meirelles; Aguilera, 2020.

Os exames laboratoriais são essenciais para diagnóstico da DTUIF (PORTELA, 2016). O hemograma, pode ser visto um aumento de hematócrito devido a desidratação e hipovolemia ou pela hemorragia da parede da vesícula urinária. O leucograma apresenta leucocitose neutrofílica por inflamação do trato urinário inferior ou por estresse (SANTOS, 2018).

Ainda podem conter discreta hiponatremia, hipercalemia, hipermagnesemia, hiperglicemia, hiperfosfatemia, hiperproteinemia, hipocalcemia, hipocloremia e azotemia pós-renal (ROSA, 2010). No perfil bioquímico é relevante a mensuração de ureia e creatinina, presumindo que estes estejam aumentados, associando também aos valores altos de fósforo e potássio séricos (SIQUEIRA, 2020). A urinálise favorece informações como pH urinário, grau de hematúria, densidade urinária, proteinúria, e uma possível presença de cristais e células inflamatórias (PORTELA, 2016). Esse exame pode ser realizado a partir da coleta da urina por cateterismo vesical, micção natural ou por cistocentese, sendo o procedimento mais recomendado pois evita contaminação por bactérias, células e resíduos do trato genital (LOPES, 2018).

2.2.4 Tratamento

O tratamento de DTUIF dependerá da causa principal e identificar os fatores que predispõem, como manejo alimentar, ingestão de líquido para diluição da urina, fornecimento de alimento úmido e mudanças ambientais (PORTELA, 2016).

Nos animais não obstruídos, estabelecer um tratamento dará alívio dos sintomas, tendo como quesitos importantes a redução de estresse, modificação da alimentação e terapêutica medicamentosa. O tutor deverá reconhecer a causa do estresse, removê-la e proporcionar um enriquecimento ambiental ao animal. Outras modificações que devem ser realizadas são as quantidades adequadas de caixa sanitárias e sua manutenção, o aumento de fontes de água a fim de contribuir para maior ingestão hídrica, mantendo-os em locais distintos. Na alimentação, a finalidade é o aumento na ingestão de água, sendo provocada pelo aumento dos níveis de sódio ou pela alimentação úmida, causando menor concentração e diluição da urina (FELTRIN, 2021).

A dieta terapêutica como tratamento na DTUIF tem como finalidade diminuir a densidade urinária e limitar os danos ao urotélio. Tendo também como finalidade, seu efeito lítico nos cálculos, variando de acordo com a idade do animal. Estudos relatam que o uso de ração terapêutica é saudável e concreta em casos de cistite idiopática, havendo redução significativa de 89% das recidivas dos sinais clínicos em casos de longo prazo. Essas rações terapêuticas ainda podem ser chamadas de polivalentes, apresentando princípios ansiolíticos, anti-inflamatórios, menor teor de minerais, inibidores de cristaloides e reguladores de pH urinário. Seu fornecimento deve ser temporário, com intuito do controle das obstruções (ROCHA, 2020).

Na terapêutica, o uso de analgésicos e anti-inflamatórios são preconizados, tendo como indicação o butorfanol, tramadol, dipirona e meloxicam. Assim como a amitriptilina mostrou-se eficiente, com a administração num período mínimo de

quatro meses. Os antimicrobianos não são obrigatórios no tratamento da DTUIF, caso faça-se fundamental, sua escolha deve ser realizada por meio da urocultura (LOPES, 2018).

Já nos animais obstruídos, o manejo dependerá da avaliação das condições físicas do paciente, sendo necessário observar coloração de mucosa, tempo de preenchimento capilar, temperatura retal e ausculta cardíaca. A cistocentese de descompressão é indicada antes de restaurar a permeabilidade uretral e alívio da dor. Na fluidoterapia o uso de ringer com lactato é uma opção segura e deve ser instituída após analgesia e cistocentese de alívio, baseado nela pode-se reduzir a hipovolemia, desidratação, diminuir a concentração de potássio e a correção dos distúrbios metabólicos (RODRIGUES, 2021).

Para a desobstrução o animal deverá apresentar-se estabilizado, pois há risco de complicações anestésicas e cardiopulmonares se o animal estiver debilitado. Recomenda-se o uso de fármacos como metadona ou buprenorfina em associação ao midazolam ou propofol. O estabelecimento do fluxo urinário dá-se inicialmente pela massagem uretral distal para verificar se há presença de plugs ou tampões uretrais na porção final de uretra peniana em seguida realiza-se a compressão da bexiga de forma manual, com a finalidade de esvaziá-la. Outra forma de desobstrução é a retrolavagem com solução fisiológica aquecida, inserindo um cateter em uretra peniana, fazendo-a várias vezes com o objetivo de dissolver prováveis plugs uretrais (FELTRIN, 2021).

A sondagem ou cateterização do paciente está indicada onde a desobstrução manual não resultou em êxito, as sondas e cateteres ureterais comuns e disponíveis no mercado, são de material flexível geralmente feitos de polipropileno, polivinil, politetrafluoretileno ou poliuretano, a sonda Tom-cat®, polipropileno, é mais indicada para desobstrução por apresentar uma consistência mais firme, possuindo em sua extremidade uma abertura e ser descrita como lisa, o que facilita a execução do procedimento, evitando lesões. (GOMES, 2020).

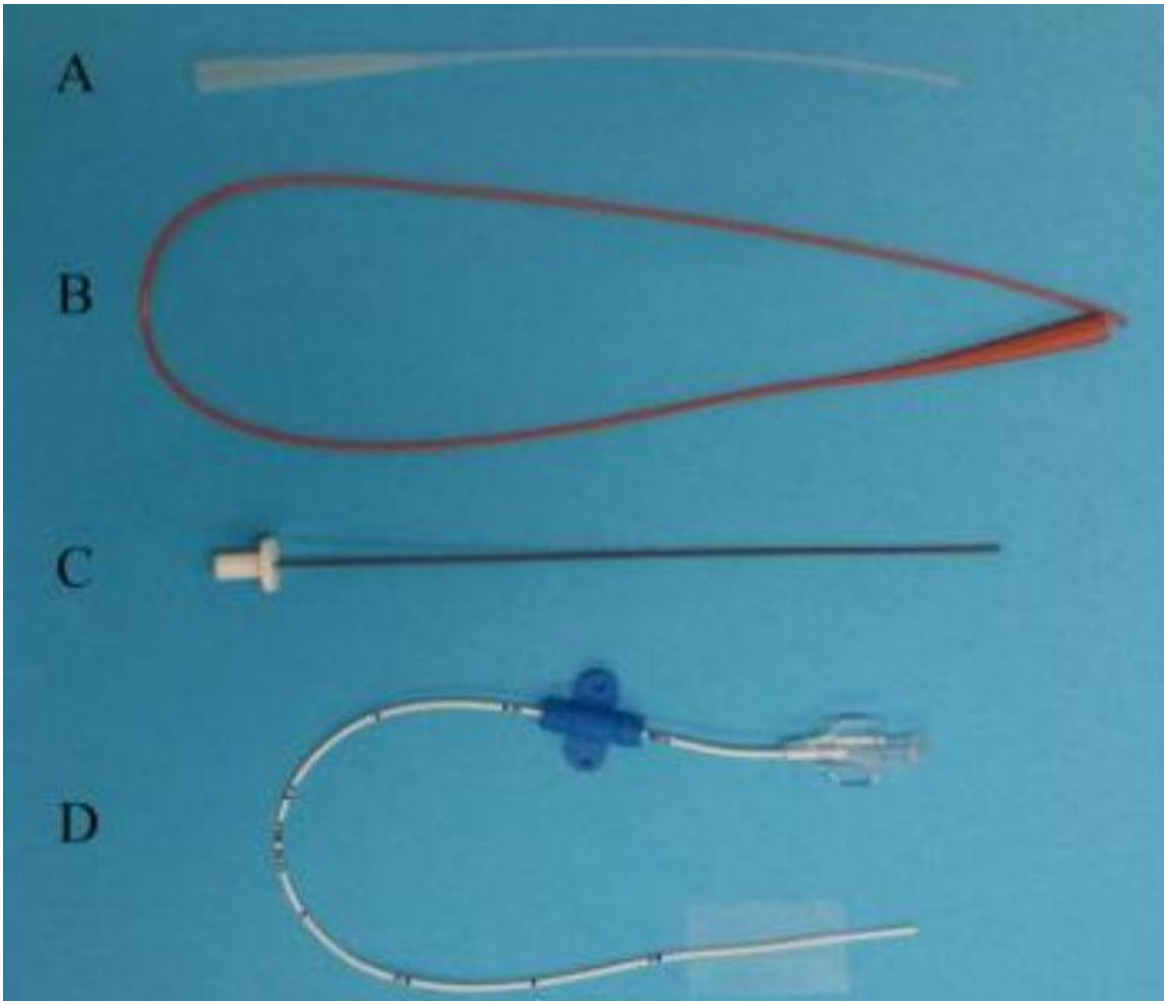

Figura 10: Sondas mais comuns para procedimentos de desobstrução. A: polipropileno, Tom-cat®, B: Polivinil, C: Politerafluoretileno,D: Poliuretano. **Fonte:** Adaptado, Gomes 2020.

A indicação cirúrgica se dá após falha nas realizações de desobstrução uretral, dietas e terapia medicamentosa, independente da quantidade de vezes que esse paciente tenha se mostrado obstruído, a terapia cirúrgica deve ser evitada ao máximo, buscando tratamentos auxiliares. A técnica será escolhida a partir da causa da obstrução e localização na uretra, podendo ser a cistotomia, cistotomia associada a uretrostomia, uretrostomia perineal, uretrostomia pré-púbica e uretrostomia transpélvica. Sendo o procedimento mais recomendado a uretrostomia perineal (ROSA, 2010).

A uretrostomia perineal é descrita como sendo a técnica mais indicada em casos onde existam danos irreversíveis na uretra peniana (FELTRIN, 2021). O ato cirúrgico se inicia com a execução de uma sutura boca de tabaco no ânus e cateterização, amputa-se o prepúcio e escroto por meio de uma incisão elíptica, uma pinça Allis é posicionada na porção distal do prepúcio para facilitar o manuseio, libera-se o pênis e a uretra distal mediante o tecido circundante em cada lado. A dissecação é estendida ventral e lateralmente em direção a inserção do pênis e ao arco isquiático, faz-se o rompimento do ligamento peniano ventral e secção dos músculos isquiocavernosos e isquiouretrais em suas inserções a fim de se evitar hemorragias e lesões no ramo do nervo pudendo.

Dando continuidade, posiciona-se o pênis ventralmente para exposição da porção dorsal, a visualização das glândulas bulbouretrais é descrita como parâmetro de referência até onde deve se estender a dissecação, serão observadas dorsalmente ao músculo bulboesponjoso e cranial aos músculos isquiocavernoso e isquiouretral, faz-se a remoção do músculo retrator do pênis que está sobre a uretra, permitindo sua exposição e incisão longitudinal na uretra peniana até próximo a uretra pélvica, sutura-se a mucosa uretral à pele com padrão simples contínuo ou simples interrompido com fio absorvível 4-0 ou 5-0 ou não absorvível, sutura-se os dois terços proximais da uretra peniana a pele e faz uma sutura de colchoeiro através da pele e tecidos penianos e faz-se a amputação da porção distal, a pele será suturada com padrão simples interrompido (FOSSUM, 2014).

A uretrostomia pélvica é uma técnica utilizada como alternativa que apresenta índices de resultados aceitáveis, objetiva a remoção de uma porção do ísquio para exteriorizar a uretra ventral. A técnica cirúrgica se dá com o paciente em decúbito dorsal, fazendo-se uma celiotomia mediana caudoventral para exposição da bexiga, por meio de uma incisão extrai-se o que houver de urina e faz uma lavagem com solução salina estéril, um cateter urinário é introduzido, partindo da bexiga em direção a uretra proximal, por meio de uma incisão elíptica, o escroto e o prepúcio

excisados. O pênis é estendido caudalmente, removendo a gordura ventral e expondo a superfície caudal e ventral da sínfise púbica. Uma abertura é criada no ísquio para melhor exposição, uma incisão uretral longitudinal ventral é feita, seguida de suturas em padrão simples interrompidas da mucosa uretral até as margens da pele, a porção do pênis é amputada, o cateter é retirado e reposicionado por dentro da uretrostomia recém feita (FOSSUM, 2014).

3. METODOLOGIA

A metodologia da pesquisa para compor a revisão de literatura inicialmente se deu de forma exploratória, onde se buscou artigos e trabalhos acadêmicos referentes ao tema, por sequência foram selecionados aqueles que iriam contribuir de forma mais precisa para o trabalho agregando valor referencial. A revisão tem caráter descritivo-exploratório, fundamentada na coleta de dados em artigos realizados anteriormente em bases digitais e revistas eletrônicas em plataformas de pesquisa como SciELO, Periódicos Capes e Pubmed, primando pela seleção de artigos e textos acadêmicos relevantes, evitando sites e blogs.

4. RESULTADOS E DISCUSSÃO

Considerando a recorrência da DTUIF na rotina clínica e enaltecendo a importância da conduta direcionada ao estadiamento do paciente, foi objetivado o estudo analítico descritivo da patologia constatando sua versatilidade.

Descrita por PORTELA, 2016, como uma doença de caráter multifatorial que acomete principalmente gatos machos castrados em idade variada, com sobrepeso e que recebem alimentação seca, além dos fatores ambientais estressantes, os quais o animal possa estar inserido. O fator idiopático abordado, descrito como causador da cistite ainda não foi elucidado, entretanto, estudos apontam que evitar causas de estresse no animal aliados ao controle da dor se mostram eficientes, sendo preconizado um manejo “cat friendly” que evite a recidiva. Neoplasias malignas que afetam a bexiga tem sua importância acentuada, acometem principalmente a região do trígono vesical como exemplo o carcinoma uretral, seu diagnóstico deve ser antecipado tendo em vista suas implicações. Citou-se o diverticulo-uracal como uma alteração congênita significativa capaz de sofrer alterações em contato com patógenos bacterianos, urólitos e tampões que possam se depositar na estrutura ocasionando distensão no lúmen e por sequência acúmulo de urina.

GARBINI, 2020, apresenta outros fatores etiológicos causadores da DTUIF abordados são lesões traumáticas nas regiões sacral e lombar onde contribuem para ocasionar disfunções nervosas do sistema locomotor inferior que resulta em um mal funcionamento do esfíncter detrusor, como resultado o animal apresenta micção constante em pequenas quantidades.

PORTELA, 2016, ROSA et al, 2011 e SAMPAIO et al, 2020 dissertam sobre a característica classificatória da DTUIF podendo se apresentar em duas formas, obstrutiva e não obstrutiva, a conduta clínica irá se basear nesta informação para traçar a melhor terapia, na forma obstrutiva é observada a formação de cálculos que podem ter composição variada, estruvita, urato, silicato, e cistina, ou ainda por formação de cristais caracterizando os tampões, a forma não obstrutiva está geralmente associada a agentes infecciosos e a senilidade.

Os sinais clínicos são variados e inespecíficos requerendo atenção do clínico, segundo LOPES, 2018 e SANTOS, 2018, em casos não obstrutivos é comumente visto disúria, estrangúria, poliúria, hematúria, distensão vesical, prostração e dor. Em animais obstruídos são características a estrangúria, vocalização, permanência na

posição de micção, arqueamento do dorso, vesícula urinária distendida, dor a palpação, congestão peniana e protusão do prepúcio, sinais que atribuem ao paciente características emergenciais e atenção ao manejo desobstrutivo.

LOPES, 2018, faz uma análise mediante a um paciente com sintomatologia condizente a DTUIF, disserta que a anamnese e exame físico darão norte da conduta clínica, informações pertinentes à alimentação, interação com outros animais e fatores que possam gerar estresse. Em constatação de uma obstrução deve-se inicialmente estabelecer as funções vitais e descomprimir a vesícula, seja por meio de sondagem ou por cistocentese, para fechar diagnóstico recorresse a exames de imagem, em ultrassom, é possível atribuir aspectos palpáveis ao agente obstrutivo caso haja, visualização da bexiga, bem como o espaçamento de suas paredes e conformações a nível de ureteres, em imagens radiográficas laterais e VD serão observadas distendimento da bexiga, posicionamento e avaliação macroscópica renal, além de exames complementares laboratoriais, hemograma, bioquímico e urinálise demonstrarão o estado geral do paciente e norteará o diagnóstico diferencial.

Para PORTELA, 2016 o tratamento será dependente da causa inicial, sendo em animais não obstruídos suporte analgesico e anti-inflamatório, como, tramadol, dipirona, butorfanol, e meloxicam, mudança na alimentação, atribuindo dietas ricas em líquidos, melhorar a oferta de água, sendo indicada fontes com água corrente em mais de um ponto da residência.

FEITRIN, 2021 discorre sobre o manejo atribuído a animais obstruídos, a conduta será ditada pela condição física a qual o paciente apresenta, iniciando com a analgesia com os medicamentos supracitados, cistocentese de alívio, fluidoterapia com ringer lactato após analgesia e descompressão. Após a estabilização, indica-se a desobstrução com o paciente sedado, com uso de fármacos como metadona ou buprenorfina em associação ao propofol ou midazolam, fazendo massagem na região distal da uretra observando se ocorre saída do plug e a retrolavagem por meio de cateter inserido na uretra com solução fisiológica sendo inserida de forma repetida até a dissolução dos agentes obstrutivos.

Segundo ROSA, 2010, a indicação cirúrgica está implícita em casos onde há recorrência na obstrução, sendo a uretrostomia perineal a técnica mais comum indicada, embora nenhuma técnica cirúrgica seja totalmente resolutiva.

5. CONCLUSÃO

Diante da importância e incidência da patologia na rotina do médico veterinário, novas pesquisas devem ser realizadas nos âmbitos terapêuticos e profiláticos, e as condutas que visem diminuir os fatores estressantes sejam difundidas nos meios sociais de interação, visto que o manejo alimentar e ambiental no qual o animal estará inserido será de grande importância para definir o prognóstico, evidenciamos ações ambientais que visem ampliar a ingestão de água, tais como fontes com água corrente, alimentação úmida, locais que sirvam de refúgio, medidas menos abruptas de inserção de um novo animal no convívio.

Ademais, é imprescindível que seja acompanhado clinicamente em todas as situações onde se observem alterações a nível comportamental, disfunção alimentar e hídrica, disfunções urinárias e episódios capazes de gerar traumas físicos, primando pela integridade e manutenção do bem estar animal.

REFERÊNCIAS

ASSIS, M. F. de; TAFFAREL, M. O. **Doença do Trato Urinário Inferior dos Felinos: Abordagem Sobre Cistite Idiopática e Urolitíase em Gatos. Enciclopédia Biosfera**, Centro Universitário Conhecer - Goiânia, v.15 n.27; p. 390-404; 2018.

DYCE, K.M. et al. **Tratado de Anatomia Veterinária**. Tradução Renata Scavone de Oliveira, et al. cáp. 5, pág. 368. Editora Elsevier. Rio de Janeiro, 2010.

GODOY, C. L. B.; PELLEGRINI, L. C. de.; SANTAROSA, I. M.; KROLIKOWSKI, G. **Diagnóstico por Imagem em Medicina Medicina veterinária**, Universidade Federal de Santa Maria (caderno didático) 2007.

GOMES, N. B. **Obstrução uretral em gatos machos: Revisão de literatura**, 2020.

FELTRIN, P. L. **Uretrostomia Perineal em Gato com Caso de Doença do Trato Urinário Inferior Felinos (DTUIF) recorrente: Relato de Caso**. Curitibanos, 2021.

FONTE, A. P. P. da. **Doença do Trato Inferior (DTUIF) em Felinos Doméstico.** - Botucatu, 2010.

FOSSUM, T. W. **Cirurgia de Pequenos Animais**. 4° Edição. Elsevier Editora Ltda, 2015.

GARBINI, A. P. M. **Procedimento Operacional Padrão** - Doença do Trato Urinário Inferior de Felinos (DTUIF). Santa Maria - RS; 2020.

LENZI, N. Z. **Doença do Trato Urinário Inferior Felino**. Porto Alegre, 2015.

LIMA, A. R. **Desvendando a Doença do Trato Urinário Inferior dos Felinos: como diagnosticar e melhorar o manejo**. São Paulo, 2020.

LOPES, L. C. **Relato de caso: Doença do Trato Urinário Inferior de Felinos**. Mossoró-RN, 2018.

MEIRELES, A.; AGUILLERA, P. 2020. **Abdominal ultrasound in cats and dogs: Na illustrated reference value guide**. 2020.

PEIXOTO, C. S. **Terapias para cistite idiopática felina: revisão de literatura.** Veterinária em foco. v.17, n.1, jul./dez. 2019.

PEREIRA, G. C. C. **Urolitíase em Trato Urinário Superior de Cães e Gatos**. - Botucatu, 2022.

PEREIRA, J. D. B. **Doença do Trato Urinário Inferior dos Felinos (DTUIF):** Aspectos Etiológicos, Diagnósticos e Terapêuticos. Belém - PA. 2009.

PEREIRA, S. T. **Cistite Idiopática Felina: Revisão de Literatura.** - 2011.

PORTELA, M. E. P. **Doença do Trato Urinário Inferior dos Felinos - Revisão de Literatura.** - Formiga, MG; 2016.

ROCHA, R. da S. **Medicina Complementar e Alternativa na Cistite Intersticial Felina.** Areia/CCA, 2020.

RODRIGUES, T. O. **Doença do Trato Urinário Inferior Felino do Diagnóstico ao Tratamento: Revisão de Literatura**. - Brasília, 2021.

ROSA, L. S. de S. **Doença do Trato Urinário Inferior Felino**. Campo Grande - MS; Novembro de 2010.

ROSA, V. M. da.; CARNIATO, C. H. de O.; CAVALARO, G. C. **Obstrução Uretral em Felinos**. Anais Eletrônico; VII EPCC - Encontro Internacional de Produção Científica Cesumar; CESUMAR - Centro Universitário de Maringá; Editora CESUMAR; Maringá - Paraná - Brasil; 2011.

SAMPAIO, K. de O.; ALEIXO, G. A. de S.; FILHO, R. P. de S.; SILVA, E. C. B. da. **Obstrução Uretral em Gatos**. Vet. e Zootec. 2020.

SANTOS, L. G. dos. **Abordagem Clínica e Anestésica de Felinos Machos com Obstrução Uretral**. - Porto Alegre, 2018/2.

SCHMICKLER, F. M. S; FORNO, G. O. dal; STREMEL, H. F.; ALMEIDA, K. C. C. **DTUIF - UMA DOENÇA DE FELINOS**. TRIVIUM: Revista Eletrônica Multidisciplinar da Faculdade do Centro do Paraná. Pitanga:UCP, v.7, n.4, págs. 67 a 76, EDIÇÃO ESPECIAL, 2022.

SIQUEIRA, T. de S. **Doença do Trato Urinário Inferior dos Felinos e suas Implicações Sistêmicas: Revisão de Literatura**. - Areia, 2020.

WILMSEN, M.; BERTUZZI, C. A.; CORREA, C. S.; MOMBACH, J.; MARTINS, P. P. **Carcinoma Urotelial em Felinos: a Importância da Avaliação de Componentes Celulares em Sedimento Urinário - Relato de Caso. Revista Multidisciplinar em Saúde**. 2(3), 16. cáp. 26, págs. 2121, 2122, 2128 e 2129. 2021.