FACULDADE REBOUÇAS

BACHARELADO EM FARMÁCIA

DESAFIOS TERAPÊUTICOS E SOCIAIS DA ROSÁCEA: UMA REVISÃO INTEGRATIVA

RAQUEL FERREIRA NEVES MEDEIROS

Campina Grande

2022

RAQUEL FERREIRA NEVES MEDEIROS

DESAFIOS TERAPÊUTICOS E SOCIAIS DA ROSÁCEA: UMA REVISÃO INTEGRATIVA

Trabalho de conclusão de curso na modalidade *artigo científico*, apresentado como requisito para obtenção do título de bacharel em Farmácia Generalista pela Faculdade Rebouças.

Orientador: Prof. Drª. **Maria Elaine Cristina Araruna**

Campina Grande

2022

RAQUEL FERREIRA NEVES MEDEIROS

DESAFIOS TERAPÊUTICOS E SOCIAIS DA ROSÁCEA: UMA REVISÃO INTEGRATIVA

Trabalho de Conclusão de Curso na modalidade *Artigo Cientifico*, apresentado como requisito para obtenção do título de Bacharel em Farmácia pela Faculdade Rebouças.

DATA DA AVALIAÇÃO: 07 de dezembro de 2022.

BANCA EXAMINADORA:

Profª. Drª. Maria Elaine Cristina Araruna
(Orientadora - Faculdade Rebouças)

Profª. Drª. Nathália Alexandra de Oliveira Cartaxo Furtado
(Examinadora Interna - Faculdade Rebouças)

Profª. Drª. Wilma Raianny Vieira Rocha
(Examinadora Interna - Faculdade Rebouças)

AGRADECIMENTOS

Primeiramente a Deus por seu amor infinito, por nunca soltar minhas mãos, por ser meu refúgio e fortaleza, me capacitando, me alicerçando e me fazendo superar momentos difíceis no decorrer dessa caminhada.

Aos meus pais pela vida, amor e apoio.

Ao meu esposo por todo carinho, amor, apoio e compreensão.

Ao meu filho que, apesar da pouca idade já me enche de amor, inspiração e sentido de vida.

RESUMO

A rosácea é uma doença crônica de pele, de natureza inflamatória, cuja determinação das causas ainda é desconhecida e possivelmente multifatorial, para a qual ainda não existe cura e que afeta, principalmente, as regiões malares, mentoniana, frontal, nasal e ocular. Os indivíduos acometidos com rosácea apresentam pele suscetível à irritabilidade, como: queimação, dor, prurido e rubor, levam ao desenvolvimento de eritema e flushing. Desse modo, faz-se necessário adotar uma série de cuidados diários com a pele que vão desde a limpeza, hidratação e proteção solar, o que possibilita melhoras na qualidade da pele. Além disso, deve-se evitar os fatores estimulantes de surtos, tratar o agravamento e sequelas, bem como prevenir recorrências, que podem desencadear quadros de ansiedade, depressão, frustração, isolamento, baixa autoestima, dentre outros problemas emocionais e psicológicos. Esse trabalho teve como objetivo, elaborar uma revisão acerca das características da rosácea, destacando os desafios enfrentados tanto no campo dos tratamentos como no aspecto social. Para isso, foram utilizados trabalhos que discorrem sobre a rosácea e sua origem, evolução, classificação, tipos de tratamento bem como os impactos sociais que gera nos indivíduos. Foi realizado um levantamento de artigos extraídos nas bases de dados eletrônicas sendo elas: Science direct e PUBMED, bem como fontes secundárias como google scholar e The Lancet. Os critérios de inclusão foram estudos publicados entre 2002 a 2022 (últimos 20 anos), nos idiomas português e inglês, que responderam ao objetivo da pesquisa. Foram selecionados 71 trabalhos dos quais 48 foram usados para a construção desse estudo. Os descritores utilizados para a pesquisa foram: rosácea, desafios terapêuticos e sociais, impacto na qualidade de vida, transtornos psicossociais e sua relação com a rosácea. Constatou-se que a gestão eficaz da rosácea começa com a educação em saúde dos pacientes, que devem respeitar os fatores desencadeantes, manter os cuidados de limpeza e os tratamentos, que podem ser formulações de uso tópico como o metronidazol, ácido azelaíco, brimonidina e ivermectina, ou de ação sistêmica como tetraciclinas, macrolídeos e isotretinoína, ou ainda, as terapias complementares com de laseres, o que pode levar uma remissão prolongada. Com o avanço da investigação científica sobre rosácea, têm-se adquirido uma melhor compreensão dessa doença. Além dos efeitos dos medicamentos tópicos e sistêmicos, somados à educação dos pacientes, os avanços na terapêutica têm proporcionado mudanças substanciais na saúde física e na qualidade de vida dos indivíduos acometidos.

Palavras-chave: Rosácea; Adversidades Sociais; Tratamentos; Qualidade De Vida.

ABSTRACT

Rosacea is a chronic skin disease, of an inflammatory nature, whose causes are still unknown and possibly multifactorial, for which there is still no cure and which mainly affects the malar, chin, frontal, nasal and ocular regions. People affected by rosacea have skin susceptible to irritability, such as: burning, pain, itching and redness, leading to the development of erythema and flushing, making it necessary, therefore, to adopt a series of daily skin care ranging from cleaning, hydration, sun protection, which allows improvements in the quality of the skin. In addition, factors that stimulate outbreaks should be avoided, aggravation and sequelae treated, as well as recurrences prevented, which can trigger anxiety, depression, frustration, isolation, low self-esteem, among other emotional and psychological problems. The objective of this work was to carry out a review of the characteristics of rosacea, highlighting the challenges faced both in the field of therapy and in the social aspect. For this, works were used that discuss rosacea and its origin, its evolution, classification, types of treatment as well as the social impacts it generates on individuals. A survey of articles extracted from electronic databases was carried out: Science direct and PUBMED, as well as secondary sources such as google scholar and The Lancet. Inclusion criteria were studies published between 2002 and 2022 (last 20 years), in Portuguese and English, that respond to the research objective. 71 works were selected, of which 48 were used for the construction of this study. The descriptors used for the research were: rosacea, therapeutic and social challenges, impact on quality of life and psychosocial disorders and their relationship with rosacea. It was found that the effective management of rosacea begins with the health education of the patients, who must respect the triggering factors, maintain cleaning care and treatments, which can be topical formulations such as metronidazole, azelaic acid, brimonidine and ivermectin or, or systemic action such as tetracyclines, macrolides and isotretinoin, or even complementary therapies with lasers, which can lead to prolonged success. With the advancement of scientific research on rosacea, a better understanding of this disease has been gained. In addition to the effects of topical and systemic medications, in addition to patient education, advances in therapy have provided substantial changes in the physical health and quality of life of patients.

Key words: Rosacea; Social Adversities; Treatments; Quality of life

SUMÁRIO

1. **INTRODUÇÃO** 7
2. **REFERENCIAL TEÓRICO** 8
2.1. Conceitos gerais 8
2.2. Epidemiologia 9
2.3. Patogênese 10
2.4. Classificação da rosácea 11
2.4.1. Rosácea eritemato-telangiectásica 11
2.4.2. Rosácea papulopustular (RPP) 12
2.4.3. Rosácea fimatosa 12
2.4.4. Rosácea ocular 13
2.5. Impacto na qualidade de vida de indivíduos acometidos de rosácea 14
2.6. Desafios terapêuticos da rosácea 15
3. **METODOLOGIA** 16
4. **RESULTADOS E DISCUSSÃO** 16
4.1. Terapêutica 17
4.2. Tratamento tópico 18
4.2.1. Metronidazol 19
4.2.2. Ácido Azelaico 20
4.2.3. Brimonidina 20
4.2.4. Ivermectina 21
4.3. Tratamento sistêmico 21
4.3.1. Tetraciclinas 22
4.3.2. Macrolídeos 23
4.3.3. Isotretinoína 23
4.4. Tratamento com lasers 24
4.5. Desafios Sociais 25
5. **CONSIDERAÇÕES FINAIS** 26
REFERÊNCIAS 28

1. INTRODUÇÃO

No contexto histórico se vislumbra que a medicina construiu uma visão onde há a integração de corpo e mente como fatores interligados, passando a considerar, desta forma, que os fatores sociais, culturais e psicológicos estão associados aos processos do adoecimento físico do corpo (RIBEIRO et al., 2010). Nesse contexto, a Psicodermatologia está voltada para o estudo de doenças de pele, associadas ao plano emocional e traumas que o indivíduo apresenta, buscando, assim, um melhor entendimento das doenças dermatológicas (MOREIRA, 2019).

A pele é considerada o maior órgão do corpo humano e que desperta muito a atenção de outras pessoas, tornando-se um dos principais meios de comunicação e interação com o mundo externo, sendo de fundamental importância, tanto na perspectiva anatômica quanto na psíquica, pois é um órgão que externaliza sentimentos, conflitos e afetos, tornando-se uma via de comunicação das reações psíquicas a partir das emoções e sensações (PEREIRA; PEREIRA, 2020).

Este órgão exerce vários papéis, dentre os quais o de estabelecer uma barreira física entre o corpo e o meio ambiente, impedindo a penetração de microrganismos e a termorregulação onde por meio dela se detecta as impressões sensoriais como o toque, o calor, o frio e a dor (RIBEIRO et al., 2010).

Portanto, faz-se necessário compreender que um paciente dermatológico necessita um entendimento particular de sua enfermidade, levando em consideração que a doença de pele exerce influência direta na forma de como o paciente se sente, se vê, bem como a forma que se relaciona com as demais pessoas (LEITE, 2019).

Verifica-se que a rosácea se encaixa perfeitamente no contexto em estudo, uma vez que, é uma patologia da pele e sua manifestação geralmente ocorre na região facial central, o que gera muitos transtornos nos pacientes, chegando a comprometer significativamente a qualidade de vida das pessoas (OLIVEIRA et al., 2020).

A Rosácea é um distúrbio inflamatório na cútis e de natureza crônica. Não é raro que possa desencadear consequências psicossociais e sofrimento emocional (PEREIRA, M., 2020; PEREIRA, M., 2020). É mais frequente em mulheres com mais de 30 anos e com baixo fototipo (escala de classificação numérica dada para a reação de cada pele quando exposta ao sol, elaborada por Thomas B. Fitzpatrick) e comprovada predisposição genética. Embora a origem ou determinação das causas

seja desconhecida e possivelmente multifatorial, a despeito da falta de cura, diversas são as opções terapêuticas disponíveis para as várias manifestações clínicas da doença, inclusive, com alguns resultados satisfatórios (OLIVEIRA et al., 2020).

A vermelhidão facial, onde vasos sanguíneos do nariz e bochechas ocorrem de inchar e, consequentemente se tornam aparentes; saliências semelhantes a acne no rosto; olhos secos e pálpebras avermelhadas, apresentando quadro de irritação e inchaço; nariz alargado e com pele grosseira, entre outros, são as principais características da doença (DOS SANTOS, 2021).

Os transtornos psicossociais são comuns entre pacientes com rosácea, havendo uma ligação direta entre a gravidade desses transtornos e a gravidade da rosácea. Além disso, está constatado que indivíduos com rosácea grave apontam pior média no Índice de Qualidade de Vida de Dermatologia (IDQI) em relação àqueles indivíduos que apresentam formas mais amenas (DA SILVA, 2018).

Este tema é motivo de diversos estudos que resultaram em indizíveis avanços para sua compreensão e controle (INCEL UYSAL et al., 2020). No entanto, apesar dos inegáveis progressos, a origem da rosácea ainda não é completamente conhecida, sendo que, existem hipóteses suportadas cientificamente, como por exemplo, a predisposição genética (CARDWELL et al., 2016).

O diagnóstico precoce associado a um tratamento adequado são fundamentais para a obtenção do controle satisfatório da doença, proporcionando, desta forma, uma melhor qualidade de vida aos pacientes (DOS SANTOS, 2021).

Nesse trabalho foi realizada uma revisão dos tratamentos existentes, com o objetivo analisar e compreender a rosácea, caracterizar a origem, evolução e os sinais e sintomas presentes nesse tipo de patologia, por muitos desconhecida, bem como avaliar os impactos sociais que gera nos indíviduos e descrever as formas de tratamento, o que poderá levar a uma melhor qualidade de vida.

2. **REFERENCIAL TEÓRICO**

2.1. Conceitos gerais

A rosácea é uma doença dermatológica de aspecto inflamatório, crônica e de caráter progressivo. Relativamente, é comum na população em geral, com uma maior incidência em mulheres de meia-idade e que possuem o tom da pele claro (BARBOSA, 2016).

Em sua essência compreende um conjunto diverso de sintomas e manifestações, podendo, inclusive, ser designada como uma síndrome. Na maioria dos casos limitados a região da face, sendo raro, mas possível que se desenvolva em outras regiões do corpo (DOS SANTOS, 2021).

A rosácea é considerada um sofrimento para a maioria dos pacientes, inclusive, podendo para vários deles, desencadear quadros de ansiedade, depressão, frustração, isolamento, baixa autoestima e outros problemas emocionais e psicológicos (DE AVELAR et al., 2020). Na pediatria esta doença é uma entidade rara e os registros apontam como idade média inicial aos 6 anos, podendo ocorrer atraso no diagnóstico de 3 anos (SOTO et al., 2019).

O tratamento da rosácea depende tanto dos sintomas, como da gravidade e do subtipo. O tratamento abrange opções farmacológicas tópicas e sistêmicas, bem como o tratamento por meio de intervenções cirúrgicas nomeadamente Laser, gerando resultados muito satisfatórios. Apesar da variedade de opções, nenhuma é totalmente curativa (CARVALHO, 2021).

2.2. Epidemiologia

A rosácea vem sendo objeto de diversos estudos, o que tem proporcionado relevantes avanços no que se refere a sua compreensão e controle desta doença (BARBOSA, 2016).

Sobre a incidência, a rosácea afeta mais frequentemente as mulheres em ralação aos homens, chegando a proporção de 3 mulheres para 1 homem. Em relação a idade, as manifestações podem ocorrer por volta dos 20 anos, muito embora, estudos afirmarem que envolva qualquer faixa etária, afetando, inclusive, crianças e idosos, apesar de serem casos mais raros. No entanto, é mais predominante em indivíduos entre os 30 e 60 anos (OLIVEIRA et al., 2020).

Acredita-se que a nível global 100 milhões de pessoas tenham rosácea, sendo que a maior parte dos relatos epidemiológicos são europeus e americanos. Os número de casos não pode ser totalmente assegurado e conhecido, uma vez que, os resultados apontam que muitos pacientes não procuram um médico para avaliar sua condição, seja pela falta de acesso ou, até mesmo por desconhecer a doença (GOLÇALVES; PINA; 2018).

Contudo, estudos apontam que mundialmente a rosácea atinge mais de 5% da população, onde consta que só nos Estados Unidos da América (EUA) cerca de

16 milhões de pessoas apresentam a doença. É mais frequente em pessoas de pele clara, especialmente naquelas que ficam avermelhadas mais facilmente, apesar de poder afetar todos os tipos de pele. Os indivíduos acometidos de fotótipo baixo são cerca de 10% e os de pele mais escura 4% (GOLÇALVES; PINA; 2018).

Estima-se que a prevalência da doença entre populações oscila de menos de 1% a 22%, sendo essa diferença resultado de limitações nos estudos em face do tipo de população e seus habitos (CRIBIER, 2017). No Brasil, apesar da escassez de dados em relação a rosácea, literaturas mais recentes estimam que 1,5% da população brasileira possui rosácea (PEREIRA; PEREIRA; 2020).

Porém, mesmo diante de todos os avanços até agora, quando se trata da etiopatogenia, a maioria dos estudos não trazem uma causa acertadamente definida, apenas hipóteses que são aceitas cientificamente. Contudo, em primeira ordem havendo um diagnóstico precoce associado a um tratamento adequado as possibilidades de um controle a contento são muito altas, proporcionando, desta forma, melhor qualidade de vida (INCEL UYSAL et al., 2020).

2.3. Patogênese

Embora a origem da rosácea não seja totalmente certa, é considerada uma doença multifatorial. A probabilidade de predisposição genética, as irregularidades do sistema imunológico e a desregulação neurovascular somados a fatores desencadeantes, formam os principais elementos envolvidos na fisiopatologia da rosácea (OLIVEIRA et al., 2019).

Tanto os fatores ambientais como alguns habituais podem desencadear os sintomas e sinais da rosácea, como por exemplo a exposição ao sol, consumo de álcool, alimentos quentes, fatores emocionais, dentre outros (DOS SANTOS, 2021).

Nesse contexto, acredita-se que uma das características da rosácea é a possibilidade de os sinais e sintomas, em especial o *flushing* (rubor), serem desencadeados por fatores ambientais ou hábitos de vida (SANTOS MALACHOSKI; RIBAS; 2021).

O *Flushing* se resume em eritema difuso, cuja duração e frequência são variáveis, intensificando a vermelhidão centro-facial. Os surtos de longa duração são, em geral, comuns (PEREIRA et al., 2020).

Em 2002, a National Rosacea Society (NRS) conduziu um estudo com 1.066 pacientes portadores de rosácea com o objetivo de identificar os principais fatores

desencadeantes relacionados, onde os mais citados foram: exposição solar (81%), estresse emocional (79%), clima quente (75%), vento (57%), exercícios físicos intensos (56%), consumo de álcool (52%), banhos quentes (51%), clima frio (46%), alimentos condimentados (45%), umidade (44%), certos produtos para o cuidado da pele (41%), bebidas quentes (36%), certos cosméticos (27%), medicamentos (15%), condições médicas (15%), entre outros (OLIVEIRA et al., 2020).

Uma vez identificados esses fatores e sendo os mesmos evitados pelo indivíduo, segundo pesquisas elaboradas pela própria NRS, tem-se um resultado de melhora em graus variados de sua condição, em mais de 90% (DOSAL; CERESNIE, 2021).

2.4. Classificação da rosácea

Originalmente, de acordo com os padrões descritos pela National Rosacea Society (NRS), essa classificação baseia-se no conhecimento científico existente sobre a doença e nas suas características morfológicas. Assim, um padrão de classificação fora estabelecido com objetivo de ser essencial para realização de pesquisas e, análise de resultados, o que por sua vez pode fornecer uma referência comum para a elaboração de um diagnóstico e possíveis tratamentos na clínica (WILKIN et al., 2002).

Desse modo, são quatro as variantes de rosácea e, foram classificadas da seguinte forma: forma eritemato telangiectásica (RET), papulopustular (RPP), fimatosa (RF) e ocular (RO). Essa classificação, é a que mais recebeu aprovação unânime entre clínicos e pesquisadores da área (CARDWELL, 2016).

2.4.1. Rosácea eritemato-telangiectásica

A Eritemato Telangiectásica (RET) é a forma mais comum de manifestação da rosácea, onde neste caso as principais características são a pele vermelha e com vasos finos aparentes, e a sensação de ardência. Ocorrem longos períodos de *flushing* facial, geralmente maiores que 10 minutos, normalmente desencadeados por fatores estimulantes (agravantes). O eritema é mais frequente e intenso na região centrofacial, poupando as áreas perioculares. Os pacientes geralmente têm um limiar baixo de sensibilidade para o uso de produtos tópicos. Pode ser tratada com remédios tópicos anti-inflamatórios ou tratamentos a laser (BARBOSA, 2016).

2.4.2. Rosácea papulopustular (RPP)

A rosácea papulopustular tem como característica, além da vermelhidão, o surgimento de lesões semelhantes à acne. Constatado mais frequentemente em mulheres de meia-idade, se manifesta também com a presença de uma área de eritema nas regiões centrais da face, associada à pápulas e pústulas (VIVAS PRIETO; CABALLERO VERA; ECHEVERRY RAMÍREZ; 2019).

Segundo Barbosa (2016), este tipo de rosácea também é designada como rosácea inflamatória, sendo que a forma mais comum de apresentação desta entidade é a combinação da clínica da rosácea vascular com o aparecimento episódico de pápulas e pústulas. A distribuição nas regiões centrais da face são as mais frequentemente diagnosticadas, sendo a zona malar a mais afetada pelas lesões inflamatórias. Os casos de eritema são menos frequentes ou mais rápidos, sensação de picada e queimadura, exacerbação em resposta a fatores desencadeantes e a descamação da pele. A literatura cita que as lesões podem variar entre pequenas pápulas em forma de cúpula, pústulas e nódulos profundos e persistentes, onde, em casos graves, podendo chegar a formação de placas (BARBOSA, 2016, p.31).

O *flushing* pode ocorrer, mas em menor intensidade que no subtipo eritema telangiectásico. No que tange ao tratamento, geralmente são utilizados antibióticos via oral ou até a isotretinoína para diminuição das lesões (CARDWELL, 2016).

2.4.3. Rosácea fimatosa

A Rosácea Fimatosa (RF) torna a pele mais espessa e vermelha, comprometendo a estética da face. É comum o nariz ser afetado, podendo, em alguns casos, até dobrar de tamanho. Além dos tratamentos já citados, intervenções cirúrgicas podem ser necessárias para redução da espessura das lesões (PEREIRA et al., 2020).

A Rosácea Fimatosa é considerada a mais grave dentro da classificação da NRS. Afeta desequilibradamente muito mais homens do que mulheres, ao contrário do que ocorre nas demais formas da doença (WILKIN et al., 2002).

Frequentemente se limita a região da face, caracterizando-se por extensa hipertrofia numérica difusa das glândulas sebáceas que se espalha largamente por todas as direções, resultando num aumento e ramificação dos orifícios foliculares e espessamento da pele, cuja superfície apresenta massas nodulares e irregulares.

Qualquer região sebácea da face pode ser afetada, no entanto, parece existir uma preferência pelas curvas esféricas, onde a região nasal é a mais afetada (BARBOSA, 2016).

Este tipo de rosácea acomete predominante o sexo masculino. Avança com a proliferação de tecido fibroso e glândulas sebáceas, acentuação dos orifícios foliculares com tampões de sebo e queratina que drenam um material de odor desagradável, um quadro residual já sem inflamação evidente (OLIVEIRA et al., 2016).

Em casos extremos, a hiperplasia sebácea tem como resultado o aparecimento de tuberosidades, ou também chamadas de fimas. A área mais favorável para o desenvolvimento de fimas é o nariz, resultando, desta forma na rinofima. Outras áreas frequentemente afetadas são o mento (gnatofima); a fronte (metofima), obtendo esta uma forma semelhante à de uma almofada; os lóbulos auriculares (otofimas), que adquirem uma aparência idêntica à da couve-flor; e as pálpebras (blefarofima). Esse tipo raramente é observado em mulheres, sendo uma forma mais ligeira de RF (SANTOS MALACHOSKI; RIBAS; 2021).

2.4.4. Rosácea ocular

No caso da rosácea Ocular (RO), acomete a região dos olhos, mais precisamente nas proximidades dos cílios, trazendo descamação e vermelhidão e, ainda, eventualmente provoca irritação na região branca dos olhos, chamada esclera. O ideal é que o paciente evite produtos e maquiagens que irritem os olhos. O tratamento o geralmente consiste em medidas de higiene das pálpebras que incluem limpeza diária e o uso de medicamentos prescritos pelo oftalmologista e dermatologista, como por exemplo tetraciclinas de ação prolongada como a doxiciclina (MAYO CLINIC, 2020).

Uma vez que, os sinais cutâneos são os que geralmente estão associados ao diagnóstico da doença, estando por um lado desvalorizados ou, sendo inespecíficas essas manifestações, o reconhecimento da RO pode ser difícil ou mesmo nem ser colocado. Estudando este tipo de rosácea, percebe-se outra característica muito importante que é a ausência de uma relação proporcional entre a gravidade da clínica ocular e a dermatológica, estando ambas presentes (VIEIRA et al., 2009).

As manifestações oculares ocorrem em metade ou mais dos pacientes com rosácea sendo potencialmente cegas. É um desafio enorme o diagnóstico, uma vez

que dos pacientes com rosácea ocular, até 90% podem não apresentar alterações cutâneas características ou óbvias. As queixas oculares mais frequentes incluem sensação de corpo estranho, dor, queimação, fotofobia, olhos lacrimejantes, coceira e vermelhidão. Ambos os olhos são geralmente afetados e, os achados oculares mais comuns incluem blefarite anterior e posterior, disfunção da glândula meibomiana, calázio recorrente e conjuntivite crônica (VIEIRA; HÖFLING-LIMA; MANNIS; 2012).

Diversas estruturas oculares podem ser afetadas, cujas manifestações oculares incluem blefarite (inflamação da pálpebra), conjuntivite (conjuntivite é a doença ocular causada pela inflamação e/ou infecção da conjuntiva, a fina membrana que recobre parte dos nossos olhos), inflamação glândulas de Meibomius (as glândulas meibomianas são muito importantes para a saúde dos olhos, pois estão localizadas ao longo da margem palpebral e são responsáveis por secretar uma película oleosa que forma a camada externa da pálpebra, responsável por lubrificar a superfície ocular), hiperemia irregular da margem palpebral, telangiectasias conjuntivais e calázio (OLTZ; OLHA; 2011).

Em suma, sensação de corpo estranho, queimadura, picada, coceira ocular, sensibilidade à luz e visão turva são outros sintomas frequentes que, em conjunto com os acima citados, formam um aglomerado de critérios utilizados para o diagnóstico de RO, necessitando da presença de pelo menos um (NASCIMENTO et al., 2015).

2.5. Impacto na qualidade de vida de indivíduos acometidos de rosácea

Como a rosácea mais frequentemente causa danos na área da face, que é mais visualmente aparente, geralmente tem forte impacto na qualidade de vida dos pacientes, o que por vezes pode ser subestimado pelos dermatologistas. Pesquisas demonstram que a doença pode levar o paciente à depressão, ansiedade, vergonha, baixa autoestima e fobia social (DA SILVA et al., 2018).

Uma vez afetada a aparência, os pacientes desenvolvem um comportamento mais evasivo e de fobia social. Tais comportamentos podem ser causados pela exposição da imagem alterada, do julgamento alheio, dos olhares curiosos e, também, do preconceito da sociedade que incomoda a pessoa acometida pela alteração cutânea (RIBEIRO DE JESUS et al., 2015).

O rubor facial da rosácea, tem um relação significativa com o estresse, este sendo apontado como um componente inflamatório. Adicionalmente, é comum

indíviduos acometidos por rosácea se encontrem atormentados pela sua aparência facial, aumentando, demasiadamente, o nível de estresse. Assim, é fundamental que esses indivíduos sejam acompanhados e avaliados com o intuito de redução do estresse e das emoções negativas que podem avivar distúrbios de ansiedade ou depressão (SHENEFELT, 2011).

2.6. Desafios terapêuticos da rosácea

A rosácea apresenta um desafio terapêutico em virtude de sua origem ou determinação das causas que, apesar dos inegáveis avanços, ainda não pode ser completamente determinada, havendo apenas hipóteses aceitas cientificamente e, por ser considerada uma doença multifatorial (BARBOSA, 2016).

Embora atualmente não exista cura para a rosácea, mas a despeito do desafio quanto ao tratamento, existem várias opções recomendadas que estão disponíveis para controlar muitos dos sintomas e impedir que eles piorem (CARVALHO, 2021).

Diversas modalidades terapêuticas utilizadas para o tratamento da rosácea produziram conclusões variáveis devido à patogênese complexa da doença. Um desafio, mas, que é uma prioridade, é a educação do paciente, que deve estabelecer uma rotina de cuidados com a pele, adoção de um tratamento tópico ou sistêmico visando controlar os surtos, bem como é possível a realização de terapias a lasers, esta, à base de luz que constituem o pilar do manejo da rosácea (WOLLINA, 2014).

Outro desafio é que o tratamento necessita ser incontestavelmente individual, personalizado, uma vez que, cada paciente pode apresentar um comportamento diferente para aquele tratamento e, a combinação de diferentes modalidades é mais frequentemente necessária para o gerenciamento dos sinais e sintomas variáveis da rosácea (DEL ROSSO, 2008).

Assim, a decisão de escolher o tratamento adequado, seja por meio dos agentes tópicos ou sistêmicos, deve levar em consideração fatores como tipo de pele, sinais e sintomas predominantes, mecanismo de ação, eficácia e tolerabilidade da droga e tratamento passado (SCHEINFELD, 2010).

Vale ressaltar que, a pele do paciente com rosácea é extremamente sensível, por tanto, uma recomendação é se abster de usar produtos químicos e físicos como sabões, higienizadores alcoólicos, adstringentes e abrasivos. Ainda, em atenção a sensibilidade da pele, o paciente deve está atento a outros fatores, pois, o quadro pode se desencadear por outros diversos gatilhos que devem ser evitados para o

controle da doença, como por exemplo a exposição solar, ao vento frio, ingestão de alimentos quentes e condimentados, assim como o consumo de bebidas alcoólicas (DOS SANTOS, 2021).

3. METODOLOGIA

O presente trabalho teve como base o levantamento e construção de informações, para discutir o objetivo proposto, utilizando-se para tanto, do método qualitativo, dedutivo e, com base nesse método construir uma pesquisa de natureza explicativa, por meio de fontes primárias e secundárias.

Para isso foram utilizados pesquisas que abordassem a rosácea, sua origem, evolução, classificação, tipos de tratamento bem como os impactos sociais que gera nos indivíduos. Foi realizado um levantamento de artigos extraídos nas bases de dados eletrônicas sendo elas: Science direct e PUBMED, bem como fontes secundárias como google scholar e The Lancet. Os critérios de inclusão foram estudos publicados entre 2002 e 2022 (últimos 20 anos), por meio de livros digitais, artigos, revistas e trabalhos acadêmicos, nos idiomas Português e Inglês, que respondam ao objetivo da pesquisa. Foram selecionados 71 trabalhos dos quais 48 foram usados para a construção desse estudo. Os descritores utilizados para a pesquisa foram: rosácea, desafios terapêuticos e sociais, impacto na qualidade de vida e transtornos psicossociais e rosácea. Em Inglês: rosacea, therapeutic and social challenges, impact on quality of life and psychosocial disorders and their ralationship with rosacea.

4. RESULTADOS E DISCUSSÃO

Foram encontrados 93 (noventa e três) trabalhos para análise, tendo como base o título e o resumo. As pesquisas escolhidas versam sobre a rosácea, doenças dermatológicas e os transtornos psicocutâneos e, sobre os desafios sociais relacionados as doenças da pele, em especial da rosácea. A seguir, o fluxograma aponta a forma que foi realizada a seleção e distribuição do material de estudo.

Figura 1. Fluxograma dos artigos selecionados para construção desse estudo.

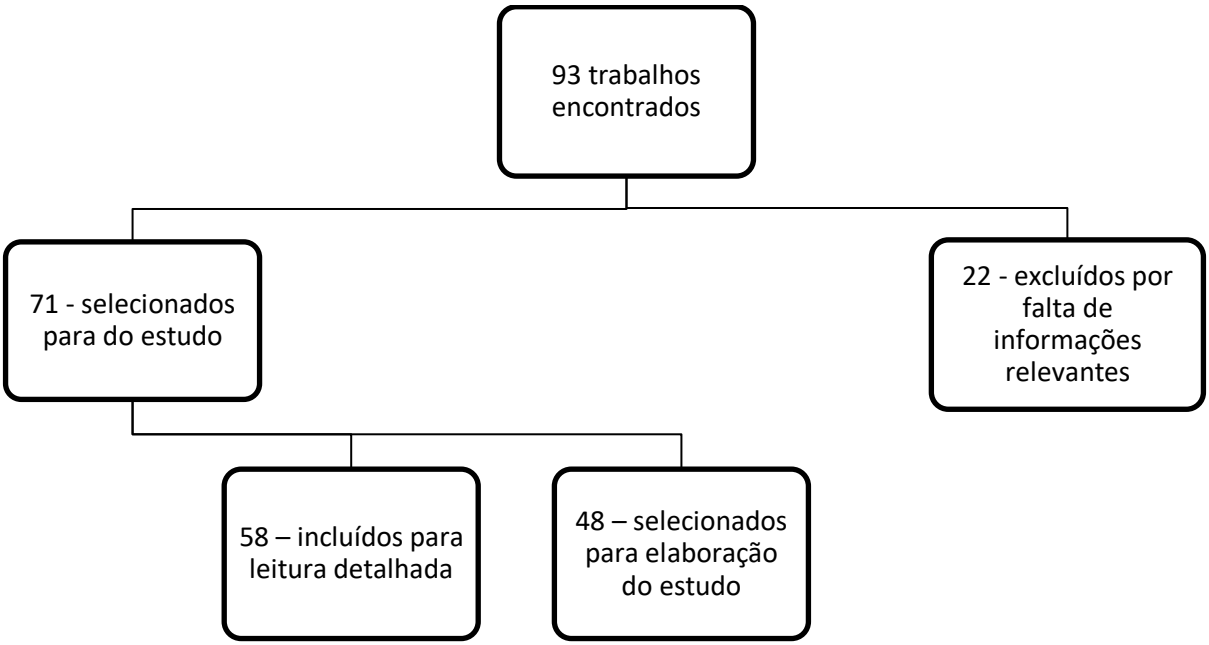

4.1. Terapêutica

Atualmente, não existe uma cura para a rosácea. O objetivo do tratamento é proporcionar uma melhora nas manifestações clínicas, parando ou, pelo menos, atrasando a progressão da doença. Em virtude da patogênese multifatorial, o tratamento da rosácea é um desafio terapêutico (CARVALHO, 2021).

Algumas medidas devem ser consideradas, antes ou em concomitância com as terapias farmácológicas ou intervenções cirúrgicas, o primeiro passo é educar os doentes relativamente à sua doença, tornando-os conscientes de que existe tratamento, porém, ainda não existe cura, realçando a sua natureza benigna e os fatores desencadeantes, com o objetivo de os identificar e evitar, mas também manter a remissão dos sintomas e melhorar a sua capacidade de reação (CARVALHO, 2021).

Nesse sentido, deve ser aconselhado evitar a exposição a fatores reconhecidamente agravantes e a utilizar diariamente um protetor solar com elevado índice de proteção, cobrindo radiações UV A e UV B. Outra medida que pode ser adotada é a higiene e hidratação diárias da pele com produtos hipoalérgicos e com pH semelhante ao da pele saudável, neutro a acídico. Deve-se evitar quaisquer práticas com potencial abrasivo, como a esfoliação. Os produtos cosméticos com tons esverdeados poderão ser úteis na camuflagem do eritema (BARBOSA, 2016).

É essencial no tratamento da rosácea que o paciente tenha muita atenção no cuidado da pele, o que de forma geral exige a adoção de um conjunto de intervenções como a hidratação diária da pele, cuidado com a proteção contra raios solares e cuidar para não descuidar dos demais fatores desencadeantes já citados (DOS SANTOS, 2021).

Após revisão da literatura, foi possível identificar que, atualmente existem algumas formas para o tratamento da rosácea e suas variáveis, como os medicamentos de uso tópico, tratamento oral e o uso de laser, por exemplo, que são as mais citadas. Praticamente, todos os casos de rosácea podem ser controlados, devendo-se evitar, claro, os fatores estimulantes de surtos (DOS SANTOS, 2020).

Constatou-se também que as principais queixas em relação à rosácea no que diz respeito aos sinais e sintomas são o rubor (*flushing*), ardência, prurido, telangiectasias, coceira ocular, acne, manchas e dermatites, isso acrescidas de desconforto e vergonha (PEREIRA; PEREIRA, 2020).

Dessa forma, o benefício para a qualidade de vida do paciente deve ser o critério final para a escolha de um tratamento. Em vários casos é possível detectar uma baixa autoestima, podendo ser um gatilho para doenças mais graves como as psicodermatologicas (depressão, ansiedade, vergonha, fobia social, dentre outras) (SANTOS, 2020).

Uma vez que o indivíduo esteja instruído e ciente em relação à prevenção de gatilhos e técnicas de cuidados com a pele, as intervenções farmacológicas variam de medicamentos tópicos a sistêmicos e a escolha ideal do tratamento depende dos sintomas e gravidade de cada paciente. Apesar da variedade de opções terapêuticas, nenhuma dessas terapias é completamente curativa e, portanto, a realização de mais pesquisas sobre a fisiopatologia da rosácea são necessárias para criar opções de tratamento mais direcionadas e eficazes (TWO et al., 2015).

Assim, a escolha da terapia deve ser determinada caso a caso, de acordo com as características clínicas presentes (LANOUE; GOLDENBERG, 2015). Desta forma, deve-se buscar eleger um tratamento eficaz, adequado e individual, dependendo, dos sintomas e da gravidade. Assim, pode-se melhorar a aparência estética e mitigar os impactos psicossociais negativos da doença (LEITE, 2019).

4.2. Tratamento tópico

Uma das possibilidades é o controle dos sinais e sintomas através de ativos

de administração tópica, proporcionando uma ação local, cujo objetivo é levar ao controle efetivo, boa tolerabilidade, satisfação e impacto positivo na qualidade de vida (OLIVEIRA et al., 2021).

É relevante enfatizar que, a melhora total e longos períodos de remissão são possíveis. Em casos leves a moderados, os tratamentos tópicos têm um bom nível de evidência confirmatória e podem ser suficientes (PEREIRA; PEREIRA, 2020).

Na literatura, os recursos tópicos mais utilizados são: metronidazol, ácido azelaico, brimonidina e ivermectina, cujos principais mecanismos de ação são o efeito anti-inflamatório e a redução da densidade (OLIVEIRA, 2021).

Quadro 01 - Principais medicamentos tópicos usados no tratamento da rosácea, ação e efeitos adversos.

MEDICAMENTO	AÇÃO	EFEITOS ADVERSOS
METRONIDAZOL	Ação antibacteriana e anti-inflamatória e, quando aplicado uma vez por dia é eficaz para a regressão do eritema, pápulas e pústulas, independentemente da sua gravidade (PEREIRA, 2020).	É mais frequentemente o desenvolvimento de irritação transitória no local da aplicação.
ÁCIDO AZELAICO	Ação antibacteriana, anti-inflamatória e também antioxidante, sendo compatível ou superior em alguns estudos ao Metronidazol (BARBOSA, 2016).	Pode haver a ocorrência de irritação, parestesias e prurido nas áreas aplicadas.
BRIMONIDINA	Conduzindo a vasoconstrição e desvio do fluxo sanguíneo para além do centro da face, sendo eficaz, desta forma, na diminuição transitória do eritema, sem compromisso do tratamento de outras manifestações clínicas concomitantes (CARVALHO, 2021).	Sensação de queimor, dermatite de contato, prurido, flushing, a maioria dos quais se apresentam imediatamente ou cedo no curso da terapia.
IVERMECTINA	Eficaz no tratamento das lesões inflamatórias da RPP, com melhoria concomitante do eritema e menor incidência de efeitos secundários (OLIVEIRA, 2018).	Os efeitos secundários mais comuns são o ardor, prurido e xerodermia.

O PRÓPRIO AUTOR, 2022.

4.2.1. Metronidazol

O metronidazol se destaca entre os fármacos mais utilizados, apresentando propriedades antibacterianas e anti-inflamatórias e que, quando aplicado uma vez por dia contribui de forma eficaz para a regressão do eritema, pápulas e pústulas independentemente da sua gravidade (PEREIRA, 2020).

O metronidazol creme a 1% quando aplicado uma vez por dia contribui de forma eficaz para a regressão do eritema, pápulas e pústulas na RPP. Contudo, verifica-se a ocorrência de reações adversas, sendo o quadro mais frequentemente citado o desenvolvimento de irritação transitória no local da aplicação. Seus principais mecanismos de ação são o efeito anti-inflamatório e a redução da densidade de *Demodex folliculorum*, uma espécie ácaro parasítico/commensal que ocorre nos folículos capilares e glândulas sebáceas (OLIVEIRA et al., 2021).

Estudos apontam a eficácia anti-inflamatória do metronidazol no tratamento da rosácea, cujo mecanismo de ação, pode estar relacionado a ações anti-inflamatórias. Este fármaco, basicamente age inibindo a síntese do DNA causando a morte da bactéria. Quanto aos efeitos colaterais, pode haver a ocorrência de pele seca, irritação, ardência e olhos lacrimejantes (SHARMA et al., 2022).

4.2.2. Ácido Azelaico

Por sua vez, o ácido azelaico age como uma substância antibacteriana, anti-inflamatória e também antioxidante, em quadros mais leves da rosácea. Pode ser associado com antibióticos orais, como os macrolídeos, como a claritromicina, azitromicina e a eritromicina (SILVA; MAGAGNIN, 2018).

Aprovado pela Food And Drug (FDA) como gel a 15% é um tratamento eficaz e seguro para RPP leve a moderada. Quanto a ocorrência de efeitos adversos, afirma-se que pode haver a ocorrência de irritação, parestesias e prurido nas áreas aplicadas (BARBOSA, 2016).

4.2.3. Brimonidina

A Brimonidina, um agonista do receptor adrenérgico, que atua como um vasoconstrictor. O fator muito importante é que seu uso deve ser realizado com muita precaução, especialmente naqueles pacientes que apresentem depressão, insuficiência arterial coronária ou cerebral, hipotensão ortostática, doenças cardiovascular em geral, uma vez que, aumenta as chances de ocorrer um agravamento no quadro de insuficiência vascular nesses pacientes (LANOUE; GOLDENBERG; 2015).

Para Barbosa (2016) da mesma forma, também aprovada pela FDA, a aplicação diária de brimonidina gel numa concentração de 0,33% mostrou-se eficaz e segura na diminuição transitória (9 a 12 horas) do eritema, sem compromisso do

tratamento de outras manifestações clínicas concomitantes.

É importante frisar que “estes agentes atuam especificamente no músculo liso dos vasos sanguíneos dérmicos, conduzindo a vasoconstrição e desvio do fluxo sanguíneo para além do centro da face, reduzindo o eritema persistente” (CARVALHO, 2021).

Como efeitos adversos mais comuns citados na literatura são: sensação de queimor, dermatite de contato, prurido, flushing, a maioria dos quais se apresentam imediatamente ou cedo no curso da terapia (GILLIHAN et al., 2015).

4.2.4. Ivermectina

A ivermectina 1 % creme é um agente tópico indicado para o tratamento diário de lesões inflamatórias de rosácea. A ivermectina tópica exerce ação antiparasitária e anti-inflamatória de amplo espectro e, de forma mais específica, inibindo citocinas inflamatórias. Por não ser antibiótico tem a vantagem que não há preocupação com resistência (OLIVEIRA, 2018).

A ivermectina a 1% em creme mostrou-se muito eficaz no tratamento das lesões inflamatórias da RPP de moderada a grave, com melhoria concomitante do eritema quando aplicada diariamente. Mostrou menor eficácia na forma mais leve. A ivermectina demonstrou uma maior eficácia em relação ao metronidazol no tratamento da RPP, além de menor incidência de efeitos secundários mais comuns como o ardor, prurido e xerodermia (SOBOLEWSKA et al., 2021).

Outros medicamentos tópicos, como os inibidores da calcineurina (tacrolimus e pimecrolimus), Sulfacetamida/enxofre de sódio, a permetrina, peróxido de benzoíla e antibióticos tópicos (clindamicina e eritromiccina), não são frequentemente usados, inclusive pela escassez de estudos (OLIVEIRA, 2021).

4.3. Tratamento sistêmico

Quanto ao manejo sistêmico da rosácea, estudos mostram que os casos mais graves e/ou resistentes ou, ainda, quando a terapêutica tópica isolada é considerada ineficaz se exige o tratamento sistêmico, podendo ocorrer de forma isolada ou, até mesmo, associação ao tratamento tópico, o que é bastante comum.

Quadro 02 - Principais medicamentos sistêmicos usados no tratamento da rosácea, ação e efeitos adversos.

MEDICAMENTO	AÇÃO	EFEITOS ADVERSOS
TETRACICLINAS	A sua eficácia no tratamento da rosácea é atribuida aos seus efeitos anti-inflamatórios. Seu mecanismo de ação se dá pela inibição as Metaloproteínases da matriz (MMPs), redução da atividade da Calicreína 5 (KLK5) e consequente diminuição dos infiltrados de células de defesa. São muito recomendadas no trato da RPP (CARVALHO, 2021).	Gastrointestinais mínimos.
MACROLÍDEOS	Apresenta início de ação mais rápido e, em especial a azitromicina aparece como uma boa alternativa, age inibindo a síntese proteica do micro-organismo, ligando-se reversivelmente ao RNA ribossômico 30S na subunidade 50S. Este macrolídeo mostrou-se eficaz no tratamento da RET, RPP e RO, incluindo casos de doença refratária (WEINKLE; DOKTOR; EMER; 2015).	Desconforto gastrointestinais menores.
ISOTRETINOÍNA	É um retinóide com propriedades anti inflamatórias, o seu uso tem sido indicado principalmente para os casos graves e refratários de rosácea, independentemente do subtipo. Eficaz em virtude da forte inibição das glândulas sebáceas e as propriedades anti-inflamatórias pela modulação do TLR-2, com aumento expressão nos queratinócitos na rosácea. É o único tratamento com eficácia sobre as fases precoces da RF (LANOUE; GOLDENBERG; 2015).	Os mais citados são: queilite (uma inflamação nos lábios), xeroftalmia (em resumo é uma secura dos olhos), conjuntivite (uma inflamação da conjuntiva), ressecamento nasal, epistaxe e dermatite irritativa e maior fragilidade e sensibilidade cutâneas.

O PRÓPRIO AUTOR, 2022.

4.3.1. Tetraciclinas

Nos últimos anos, vêm-se acumulando evidências de que as tetraciclinas e seus derivados como a doxiciclina e minociclina são usados com sucesso no tratamento de doenças de pele como acne e rosácea, inibindo diferentes vias inflamatórias envolvidas na patogênese (CARVALHO, 2016).

Portanto, a base do tratamento sistêmico da rosácea e sua eficácia vem sendo atribuída às tetraciclinas, um conjunto de antibióticos ora usado fora do padrão para a rosácea desde a década de 1950, quando foi descoberto que eles eram eficazes como um tratamento para acne (SAPADIN, 2006).

De acordo com a literatura, a eficácia terapêutica das tetraciclinas no tratamento da rosácea são atribuiídos aos seus efeitos anti-inflamatórios e não de suas propriedades antibacterianas (KORTING; SCHÖLLMANN; 2009).

As tetraciclinas são a principal terapêutica sistêmica de primeira linha na rosácea, utilizada para controle dos sinais e sintomas, pois, seu mecanismo de ação age inibindo as Metaloproteínases da matriz (MMPs), redução da atividade da

Calicreína 5 (KLK5) e consequente diminuição dos infiltrados de células de defesa. Porém, o uso contínuo pode acarretar efeitos colaterais, fazendo-se necessário a busca de outras terapias para regressão das manifestações clínicas presentes na rosácea (CARVALHO, 2021).

Kristen et al. (2022) afirmam que as tetraciclinas inibem diferentes vias inflamatórias envolvidas na patogênese. Atualmente, vários estudos demonstram a eficácia da administração de doses diárias de 40 mg de liberação modificada de doxiciclina na RPP, sendo este o único agente oral aprovado pela FDA para o tratamento das lesões inflamatórias da rosácea, permitindo a liberação instantânea de 30 mg e liberação retardada de 10 mg de doxiciclina. Essa dose é considerada anti-inflamatória e não antimicrobiana, pois não produz pressão de seleção de antibiótico mesmo com uso prolongado.

4.3.2. Macrolídeos

Os macrolídeos têm sido frequentemente usados com segurança e eficácia principalmente nos pacientes que apresentaram aversão às tetraciclinas. Em suma, esse tratamento apresentou início de ação mais rápido e, em especial a azitromicina aparece como uma boa alternativa, pois, este macrolídeo mostrou-se eficaz no tratamento da RET, RPP e RO, incluindo casos de doença refratária (NAVARRO et al., 2018).

A azitromicina age inibindo a síntese proteica do micro-organismo, ligando-se reversivelmente ao RNA ribossômico 30S na subunidade 50S. Porém, há um risco para os pacientes em virtude de causar resistência bacteriana. Vários são os mecanismos que induzem essa resistência e, um deles é o efluxo ativo do fármaco pela membrana plasmática bacteriana, codificado pelo gene “mef” (macrolide efflux) (WEINKLE; DOKTOR; EMER; 2015).

A azitromicina oral oferece certas vantagens em face dos demais antibióticos, pois, como não há registro de interações medicamentosas importantes, pode ser usada por pacientes que usam outros medicamentos e, além de apresentar poucas ocorrências de desconforto gastrointestinal (DOS SANTOS, 2020).

4.3.3. Isotretinoína

A isotretinoína é um retinóide derivado da vitamina A com propriedades seborreguladoras, anti-inflamatórias, imunomodeladoras e anti neoplásicas. Apesar

de não aprovada pelo FDA, o seu uso tem sido bastante indicado principalmente para os casos graves e refratários de rosácea, independentemente do subtipo. Em virtude da capacidade que possui de reduzir o tamanho das glândulas sebáceas, é o único tratamento médico com eficácia sobre as fases precoces da RF (LANOUE; GOLDENBERG; 2015).

O entendimento da eficácia deste tratamento está ligada à grandeza dos seus mecanismos de ação, em especial a forte inibição das glândulas sebáceas e as propriedades anti-inflamatórias pela modulação do TLR-2, com aumento na expressão dos queratinócitos na rosácea. (WEINKLE; DOKTOR; EMER; 2015).

Na literatura, os efeitos adversos mais comumentes citados são queilite (uma inflamação nos lábios), xeroftalmia (em resumo é uma secura dos olhos), conjuntivite (uma inflamação da conjuntiva), ressecamento nasal, epistaxe e dermatite irritativa. Pode acontecer açgumas alterações laboratoriais como elevação das enzimas hepáticas, dos níveis de triglicérides, do colesterol, elevação da fração LDL e diminuição da fração HDL (OLIVEIRA et al., 2020).

4.4. Tratamento com lasers

Quanto ao uso dos lasers no manejo da rosácea, os estudos evidenciam que, ao longo dos anos, de forma efetiva vários tratamentos que aplicam a emissão de raios laser são utilizados no tratamento da rosácea. A sua utilização permitiu um tratamento legítimo do eritema, das telangiectasias e de alterações fimatosas, manifestações clínicas que podem não melhorar com outras medidas terapêuticas (LANOUE; GOLDENBERG; 2015).

Várias fontes de laser, luz intensa pulsada (LIP) e aparelhos emissores de luz podem ser usados no tratamento da rosácea. Radiofrequência, ultrassom, eletrocirurgia e microagulhamento também têm suas indicações. As terapias à base de luz são particularmente eficazes no tratamento das variadas manifestações vasculares da doença como o flushing, eritema, telangiectasia e fimatosas, manifestações clínicas de difícil abordagem por outras medidas terapêuticas. (OLIVEIRA, 2010).

A luz intensa pulsada (LIP) é bastante recomendada para o tratamento da rosácea eritemato-telangiectásica, agindo sobre o eritema e grandes áreas de telangiectasias, mostrando-se de igual forma muito útil na prevenção de ocorrências de enrubescimento. Quando tal método é executado por um profissional experiente,

consegue se obter resultados excelentes em 3 ou 4 sessões e, com uma baixa incidência de efeitos adversos como a púrpura, descamação e hiperpigmentação pós-tratamento. A eficácia clínica do dispositivo pode ser melhorada usando os comprimentos de onda mais longos que penetram mais profundamente no tecido (BARBOSA, 2016).

O laser potássio-titânio-fosfato (KTP) atua com cromóforos superficiais apresentando uma relevante regressão das lesões de vasos cutâneos superficiais e pequenas telangiectasias. Há registros de evidências que o KTP induz uma importante diminuição dos sinais e sintomas vasculares da rosácea, menor tempo de recuperação e menor incidência de púrpura que outros lasers. A utilização do KTP deve ser especialmente destinada para indivíduos com fenótipos mais claros, devido à sua maior absorção pela melanina cutânea que aumenta o risco de hiperpigmentação pós tratamento (LANOUE; GOLDENBERG; 2015).

O laser Neodímio-YAG (Nd:YAG) apresenta também eficácia sobre o eritema e telangiectasias, embora a sua utilização não seja tão frequente demonstrada nos estudos. Todavia, pode se considerar sua boa tolerância, segurança e eficácia sobre lesões inflamatórias, sugerindo o seu potencial como tratamento na RPP (SHARMA et al., 2022).

O laser de CO_2 e o laser Érbio:YAG são lasers ablativos de primeira linha no tratamento da rinofima, principalmente, para corrigir a forma do nariz deformado. Geralmente, na maioria dos casos, é possível a obtenção de ótimos resultados com marcada melhoria na qualidade de vida dos doentes, especialmente quando os dois são combinados (DE AVELAR, 2020).

De acordo com ensaios apresentados por de Avelar (2020) e Sharma et al., (2022), após 10 sessões com os lasers em geral, são registrados melhoras do rubor (flushing), ardência, coceira e sensibilidade da pele tratada, desaparecimento ou diminuição da acne, diminuição do inchaço abaixo dos olhos e regressão das telangiectasias. Dermatologistas que promoveram estudos atestam uma real melhora dos sinais e sintomas.

4.5. Desafios Sociais

As lesões mais visíveis da pele podem levar o indivíduo à baixa autoestima, à insegurança, ao sofrimento psíquico e ao isolamento social. Em contrapartida, uma pele lisa, bem hidratada e sem manchas é sempre muito admirada e nos causa uma

sensação de bem-estar e conforto (DE OLIVEIRA, 2022).

Vale ainda destacar que, a manifestação de lesões em determinadas áreas do corpo traz ainda mais prejuízos emocionais, como é o caso do acometimento na face, local onde possíveis lesões de pele são mais perceptíveis ao olhar das pessoas (RIBEIRO DE JESUS et al., 2015).

Outro fato, é a existência do preconceito em virtude da falta de informações e conhecimentos por parte da população acerca das doenças dermatológicas, o que gera nos portadores dessas patologias dificuldades em atividades cotidianas básicas, afetando negativamente o convívio nos mais variados ambientes, como no trabalho, nos relacionamentos interpessoais, na utilização de espaços públicos (DA SILVA, 2018).

As Doenças Psicodermatologicas (DP) exercem influência direta ou indiretamente nos campos psicológicos do indivíduo. Assim, para INCEL et al (2020), uma das principais DP que apresentam aspectos psicoemocionais implicados é a rosácea. Por isso, a aparência física é um aspecto muito importante do processo de socialização normal. A rosácea é uma das anormalidades que pode ser facilmente perceptível na face, ainda mais quando em fases mais severas, o que pode resultar em algumas consequências psicossociais adversas para a pessoa afetada (DOS SANTOS, 2020).

Embora a rosácea não cause grandes impactos físicos na saúde, ela tem efeitos profundos no bem-estar psicológico de uma pessoa. Desta forma, tratar a rosácea pode impactar positivamente na qualidade de vida (CARVALHO, 2021).

Portanto, faz-se necessário que haja uma reflexão a respeito do estado de vulnerabilidade que os portadores da rosácea apresentam em virtude da desfiguração de regiões cutâneas, em especial a região da face, levando a suscetibilidade de baixa autoestima desses indivíduos, o que pode ocasionar elevados níveis de estresse com a consequente manifestação de quadros de ansiedade e depressão (PEREIRA; PEREIRA, 2020).

5. CONSIDERAÇÕES FINAIS

A rosácea é uma doença comum que afeta uma grande quantidade de indivíduos , as quais necessitam de tratamento a longo prazo. Trata-se de uma doença inflamatória crônica, multifatorial, cujas manifestações clínicas são diversas e não

sendo possível a cura, o que a torna o seu manejo terapêutico altamente desafiador.

O objetivo desse trabalho foi realizar uma revisão sobre rosácea, analisar e compreender sua origem, evolução e os sinais e sintomas presentes nessa doença, bem como avaliar os impactos sociais que gera nos indíviduos e os tratamentos existentes e seus desafios, o que poderá levar a uma melhor qualidade de vida.

Pode-se evidenciar que, existem alguns recursos para tratamento da rosácea, sendo aplicados de forma individual e/ou associada, resultando em melhoras significativas dos sintomas. Dos recursos elencados, os mais utilizados são os tratamentos tópicos: metronidazol, ácido azelaico, brimonidina e ivermectina; os tratamentos sistêmicos: tetraciclinas, macrolídeos, isotretinoína e os à base de lasers: luz intensa pulsada, laser potássio-titânio-fosfato, laser Neodímio-YAG, laser de CO_2 e o laser Érbio.

Entretanto, pode-se constatar que é muito importante educar os pacientes, em relação aos fatores desencadeantes, com o intuito de os identificar e evitar o aparecimento de sintomas. O tratamento deve ser individualizado e direcionado aos sintomas que mais incomodam, buscando o melhor benefício para o paciente. Por vezes, para que o tratamento se torne o mais eficaz possível, será necessário uma combinação de modalidades ou terapias, o que é bastante comum.

Apesar dos avanços, da farmacologia e a tecnologia do laser se mostrarem modalidades seguras e eficazes de tratamento para a rosácea, a enfermidade continua sendo uma doença de pouca compreenção e sem cura.

Alterações dermatológicas, em especial a rosácea que afeta a região da face, têm levado os indivíduos ao isolamento social, ansiedade e depressão, prejudicando a saúde metal dos acometidos. Dessa forma, o impacto negativo da rosácea na qualidade de vida dos pacientes é muito forte, sendo notório o atual cenário de desafios sociais enfrentados pelas pessoas com essa doença, uma vez que, a autoestima, as relações sociais e a aceitação pessoal também dependem da aparência, principalmente nos dias atuais onde a exposição pessoal tem sido tão fortemente explorada.

Por fim, pôde-se observar, que a adoção de medidas para se alcançar um tratamento eficaz dos sintomas pode minimizar esses efeitos desgastantes restabelecendo a saúde emocional e a qualidade de vida dos pacientes. Todavia, faz-se necessário mais estudos para melhor compreensão da doença e melhor eficácia no tratamento.

REFERÊNCIAS

BARBOSA, H. I. M. **A Rosácea e a sua compreensão: Etiopatogenia e Clínica**. 2016. Tese de Doutorado. Universidade de Coimbra.

BONAMIGO, R. R. et al. Fatores associados à rosácea em amostras populacionais do Sul do Brasil: análise de estudos casos-controles. **Anais Brasileiros de Dermatologia [online].** 2008, v. 83, n. 5, p. 419-424, 2008. Acesso em: 19 Nov. 2022. Disponível em: https://doi.org/10.1590/S0365-05962008000500004.

CARDWELL, L. A. et al. New developments in the treatment of rosacea–role of once-daily ivermectin cream. **Clinical, Cosmetic and Investigational Dermatology**, v. 9, p. 71, 2016.

CARVALHO, H. I. M. **Rosácea**. 2021. Mestrado integrado em medicina. U.porto.

CHAVANTES, M. C. et al. Aplicação do laser de baixa potência em várias especialidades médicas. In: Uso do laser no Brasil. São Paulo: **Wolfersen & Teixeira (ed.) de Livros**, v. 1, p. 273-285, 2016.

CRIBIER, B. R.: nouveautés pour une meilleure prise en charge. In: **Annales de Dermatologie et de Vénéréologie**. V. 144, n. 8-9, p. 508-517, 2017.

DA SILVA, D. et al. Pesquisas em psicodermatologia no brasil: uma revisão integrativa de literatura. **Faculdade Sant'Ana em Revista**, v. 2, n. 1, 2018.

DE AVELAR, M. L. O. et al. Avaliação do efeito clínico da terapia de fotobiomodulação com uso do laser de baixa intensidade em rosácea eritêmato-telangiectásica: Estudo piloto. **Brazilian Journal of Development**, v. 6, n. 7, p. 50152-50175, 2020.

DELANS, K.; KELLY, K.; FELDMAN, S. R. Treatment strategies, including antibiotics, to target the immune component of rosacea. **Expert Review of Clinical Immunology**, v. 18, n. 12, p. 1239-1251, 2022.

DEL ROSSO, J. Q.; BAUM, E. W. Comprehensive medical management of rosacea: an interim study report and literature review. **The Journal of clinical and aesthetic dermatology**, v. 1, n. 1, p. 20, 2008.

DE OLIVEIRA, Amanda Nunes. Tenha cuidado com sua pele. **Editora Bibliomundi**, 2022.

DE SOUZA INÁCIO, D. et al. Análise da qualidade de vida de pacientes portadores de dermatoses benignas em um hospital de ensino de Minas Gerais. **Revista Ciências em Saúde**, v. 10, n. 4, p. 85-91, 2020.

DOSAL, J.; CERESNIE, M. Dietary Modifications for Acne and Rosacea. In: **Integrative Dermatology**. Springer, Cham, 2021. p. 137-163.

DOS SANTOS, L. S. A. Rosácea: Uma revisão dos novos tratamentos. **BWS Journal**, v. 3, p. 1-9, 2020.

DOS SANTOS MALACHOSKI, K. G. G.; RIBAS, J. L. C. Tratamentos utilizados para o controle dos sinais e sintomas na rosácea. **Research, Society and Development**, v. 10, n. 2, p. e55610212780-e55610212780, 2021.

ESTELLITA-LINS, C.; AZULAY, D. R.; AZULAY, R. D. **Psicodermatologia e Transtornos psicocutâneos**, Guanabara Koogan, 6 ed. p. 925-939. 2013.

FAU, C. R.; NABZO, S.; NASABUN, V. Rosácea ocular Ocular rosacea. **Rev Mex Oftalmol**, v. 94, n. 4, p. 191-192, 2020.

FREITAS, N. N. G. Uso da maquiagem cosmética, para camuflar lesões na face, causadas por: melasma, rosácea e acne. **Tecnologia em Cosmetologia e Estética-Tubarão**, 2018.

FURTADO, L. O. et al. Esporotricose ocular: manifestações atípicas. **Revista Brasileira de Oftalmologia**, v. 78, p. 59-61, 2019.

GILLIHAN, R. et al. Erythema in skin adjacent to area of long-term brimonidine treatment for rosacea: a novel adverse reaction. **JAMA dermatology**, v. 151, n. 10, p. 1136-1137, 2015.

GONÇALVES, M. M. B. M. M.; PINA, M. E. S. R. T. Dermocosmetic care for rosacea. **Brazilian Journal of Pharmaceutical Sciences**, v. 53, 2018.

GONZÁLEZ, L. F.; HERRERA, H.; MOTTA, A. Tratamento eletrocirúrgico de rinofísma moderada-grave. **Actas Dermo-Sifiliográficas**, v. 109, n. 4, p. e23-e26, 2018.

GORDIS, Leon. **Epidemiologia**. Thieme Revinter Publicações LTDA, 2017.

GOYTIA, L. M. S.; DE ACHA, C. M. F. HEMOLACRIA BILATERAL CON TELANGIECTASIA HEMORRÁGICA HEREDITÁRIA. REPORTE DE CASO. **Vision Pan-America**, v. 16, n. 3, p. 86, 2017.

INCEL UYSAL, P. et al. Rosacea associated with increased risk of generalized anxiety disorder: a case-control study of prevalence and risk of anxiety in patients with rosacea. **Anais Brasileiros de Dermatologia**, v. 94, p. 704-709, 2020.

JABBEHDARI, S. et al. Update on the pathogenesis and management of ocular rosacea: an interdisciplinary review. **European Journal of Ophthalmology**, v. 31, n. 1, p. 22-33, 2021.

JAFFERANY, M. et al. Manejo de transtornos psicocutâneos: Abordagem prática para dermatologistas. **Terapia Dermatológica**, v. 33, n. 6, p. e13969, 2020.

JOERG, B.; STEINHOFF, M. Recent advances in understanding and managing rosacea. **F1000Research**, v. 7, 2018.

KORTING, H. C.; SCHÖLLMANN, C. Tetracycline actions relevant to rosacea treatment. **Skin Pharmacology and Physiology**, v. 22, n. 6, p. 287-294, 2009.

LANOUE, J.; GOLDENBERG, G. Therapies to improve the cosmetic symptoms of rosacea. **Cutis**, v. 96, n. 1, p. 19-26, 2015.

MAYO CLINIC. ***Ocular rosacea***. atualização (2020). Disponível em: <https://www.mayoclinic.org/diseases-conditions/ocular-rosacea/symptoms-causes/syc-20375798>. Acesso em 05 de junho de 2022.

MOUSTAFA, F.; LEWALLEN, R. S.; FELDMAN, S. R. The psychological impact of rosacea and the influence of current management options. **Journal of the American Academy of Dermatology**, v. 71, n. 5, p. 973-980, 2014.

NASCIMENTO, M. F. et al. Calázio e características demográficas dos portadores em uma amostra populacional. **Revista Brasileira de Oftalmologia**, v. 74, p. 222-224, 2015.

NAVARRO, M. L. et al. Rosácea papulopustulosa: respuesta al tratamiento con azitromicina oral. **Actas Dermo-Sifiliográficas**, v. 109, n. 6, p. 529-535, 2018.

OGE, L. K.; MUNCIE J.R, H. L.; PHILLIPS-SAVOY, A. R. Rosacea: diagnosis and treatment. **American family physician**, v. 92, n. 3, p. 187-196, 2015.

OLIVEIRA, Ana Carolina de. **Frequência de depressão e ansiedade, percepção em relação à doença, e impacto na qualidade de vida de pacientes com doenças dermatológicas**. 2021. Tese de Doutorado. Universidade de São Paulo.

OLIVEIRA, C. M. M. et al. Consensus on the therapeutic management of rosacea–Brazilian Society of Dermatology. **Anais Brasileiros de Dermatologia**, v. 95, p. 53-69, 2020.

OLIVEIRA, Rochelly Mariana Pedroso et al. **Microesferas de ivermectina baseadas no poliglicerol arborescente para o tratamento da rosacea**. Disertação de Mestrado. 2018. Universidade federal de Itajubá.

PEREIRA, M. D. et al. Tratamento farmacológico tópico para a Rosácea. **Revista Saúde e Meio Ambiente**, v. 11, n. 2, p. 286-296, 2020.

PEREIRA, M. D.; PEREIRA, M. D.. Estresse, Sintomas Ansiogênicos, Depressivos e Insatisfação De Imagem Em Portadores De Rosácea: uma reflexão teórica. **Psicologia.pt: O portal dos psicologos.** 2020.

RIBEIRO, C. M. et al. Estudo introdutório sobre transtorno de humor e a autoestima de mulheres com doenças dermatológicas. **Psicologia Hospitalar**, v. 8, n. 2, p. 02-23, 2010.

RIBEIRO DE JESUS, P. B. et al. A autoimagem e a autoestima das pessoas com transtornos de pele: uma revisão integrativa da literatura baseada no modelo de Callista Roy. **Aquichan**, v. 15, n. 1, 2015.

SAPADIN, A. N.; FLEISCHMAJER, R. Tetraciclinas: propriedades não anbióticas e suas implicações clínicas. **Journal of the American Academy of Dermatology**, v. 54, n. 2, p. 258-265, 2006.

SCHEINFELD, N.; BERK, T. A review of the diagnosis and treatment of rosacea. **Postgraduate Medicine**, v. 122, n. 1, p. 139-143, 2010.

SHARMA, A. et al. Rosacea management: A comprehensive review. **Journal of Cosmetic Dermatology**, v. 21, n. 5, p. 1895-1904, 2022.

SILVA, K. D.; MAGAGNIN, A. C. M. Tratamento de rosácea papulopustular com ácido azelaico: revisão sistemática. **Tecnologia em Cosmetologia e Estética-Tubarão**, 2018.

SOBOLEWSKA, B. et al. Efficacy of topical ivermectin for the treatment of cutaneous and ocular rosacea. **Ocular Immunology and Inflammation**, v. 29, n. 6, p. 1137-1141, 2021.

SOTO, A.C., et al. Rosácea granulomatosa en la infancia. **Dermatología Argentina**,

v.25, n. 2, p. 84-86. 2019.

TIDMAN MJ. Improve management of rosacea in primary care. **Practitioner**, v. 258, n. 1775, p. 27-30, 2014.

TWO, A. M. et al. Rosacea: part II. Topical and systemic therapies in the treatment of rosacea. **Journal of the American Academy of Dermatology**, v. 72, n. 5, p. 761-770, 2015.

VIEIRA, A. C. et al. **Spontaneous scleral perforation in ocular rosacea**. The Pan-American Journal of Ophthalmology, v. 8, n. 1, p. 149, 2009.

VIVAS PRIETO, J. M.; CABALLERO VERA, S. V.; ECHEVERRY RAMÍREZ, M. Enfoque diagnóstico del paciente con rubor facial transitorio en atención primaria. **Universitas Médica**, v. 60, n. 1, p. 34-46, 2019.

WEBSTER, G. F. An open-label, community-based, 12-week assessment of the effectiveness and safety of monotherapy with doxycycline 40 mg (30-mg immediate-release and 10-mg delayed-release beads). **Cutis**, v. 86, n. 5 Suppl, p. 7-15, 2010.

WEINKLE, A. P.; DOKTOR, V.; EMER, J.. Update on the management of rosacea. **Clinical, Cosmetic and Investigational Dermatology**, v. 8, p. 159, 2015.

WILKIN, J. et al. Standard classification of rosacea: report of the National Rosacea Society Expert Committee on the Classification and Staging of Rosacea. **Journal of the American Academy of Dermatology**, v. 46, n. 4, p. 584-587, 2002.

WOLLINA U. Recent advances in the understanding and management of rosacea. **F1000prime reports**, v. 6, 2014.