FACULDADE REBOUÇAS
BACHARELADO EM MEDICINA VETERINÁRIA

ÚLCERA DE CÓRNEA EM EQUINO: RELATO DE CASO

JORDAN QUINDERÉ CAVALCANTI
ALISSON MANOEL DOS SANTOS SILVA

Campina Grande-PB,
2024

JORDAN QUINDERÉ CAVALCANTI

ALISSON MANOEL DOS SANTOS SILVA

ÚLCERA DE CÓRNEA EM EQUINO: RELATO DE CASO

Trabalho de conclusão de curso na modalidade *artigo científico*, apresentado como requisito para obtenção do título de bacharel em Medicina Veterinária pela Faculdade Rebouças.

Orientador(a): Prof. Msc. Lucas Beserra de Carvalho

Campina Grande-PB,

2024

FACULDADE REBOUÇAS®
DE CAMPINA GRANDE

ALISSON MANOEL DOS SANTOS SILVA
JORDAN QUINDERÉ CAVALCANTI

ÚLCERA DE CÓRNEA EM EQUINO: RELATO DE CASO

Trabalho de Conclusão de Curso na modalidade *Artigo Científico*, apresentado como requisito para obtenção do título de Bacharéis em Medicina Veterinária pela Faculdade Rebouças.

DATA DA AVALIAÇÃO: 04 de junho de 2024.

BANCA EXAMINADORA:

Prof. Esp. Lucas Beserra de Carvalho
(Orientador - Faculdade Rebouças)

Prof. Dr. Francisco de Assys Romero da Mota Sousa
(Examinador Interno - Faculdade Rebouças)

Prof. Me. Thyago Araújo Gurjão
(Examinador Interno - Faculdade Rebouças)

AGRADECIMENTOS

Gostaríamos de expressar nossa sincera gratidão a todas as pessoas que contribuíram para a realização deste Trabalho de Conclusão de Curso. Este projeto representa não apenas o resultado de nossa dedicação e esforço, mas também o apoio inestimável de várias pessoas ao longo dessa jornada acadêmica.

Primeiramente, agradeço profundamente ao nosso professor Lucas Bezerra de Carvalho pela orientação cuidadosa, pelo incentivo constante e pelas valiosas percepções fornecidas ao longo do desenvolvimento deste trabalho. Sua experiência e sabedoria foram fundamentais para moldar este estudo e para meu crescimento acadêmico e profissional.

Também desejamos estender nossos agradecimentos à banca examinadora, por dedicarem seu tempo e expertise na análise rigorosa deste trabalho e por suas contribuições construtivas, que sem dúvida enriqueceram o resultado final.

Agradeço aos professores e funcionários da Faculdade Rebouças, da clínica Equestre que proporcionaram um ambiente de aprendizagem inspirador e recursos essenciais para a realização deste projeto. Seu apoio e orientação foram fundamentais para minha formação acadêmica.

Às nossas famílias, expressamos gratidão incondicional, apoio inabalável e compreensão durante todo o período de realização deste trabalho. Suas palavras de encorajamento e incentivo foram nossos alicerces nos momentos desafiadores e inspiradores nos momentos de celebração.

Por fim, agradecemos a todas as fontes de inspiração, conhecimento e apoio que me acompanharam ao longo deste caminho, sejam elas citadas ou não. Este trabalho é o resultado de uma rede de apoio que nos fortaleceu e nos incentivou a alcançar nossos objetivos.

Muito obrigado!

ÚLCERA DE CÓRNEA EM EQUINO: RELATO DE CASO

Jordan Quinderé Cavalcanti
Alisson Manoel dos Santos Silva
Orientador: Lucas Beserra de Carvalho

RESUMO

As úlceras da córnea em equinos representam desafios clínicos cruciais. Essas úlceras comprometem não só a visão, mas também a funcionalidade e a saúde geral dos equinos. A córnea, desprovida de pigmentação e rica em fibras nervosas, é vulnerável a lesões causadas por diversos fatores, como traumas, infecções e irregularidades no sistema lacrimal. Este trabalho visa investigar a etiologia, fisiopatologia, métodos diagnósticos e opções terapêuticas dessas úlceras. O estudo é fundamentado em uma revisão crítica da literatura, explorando a complexidade anatômica e fisiológica da córnea equina, assim como aspectos imunológicos e patológicos. A metodologia adotada inclui uma revisão bibliográfica sistemática, análise de um estudo de caso específico e interpretação detalhada dos dados qualitativos. A amostra será constituída pelo estudo de caso específico de um equino de raça Quarto de Milha, pelagem Palomina, uma Potra, fêmea, de 3 meses o qual deu entrada na clínica com sintomas oftalmológicos que incluíam opacidade de córnea, epífora e blefaroespasmo. A coleta de dados abrange exames clínicos, exames oftalmológicos e detalhes específicos, destacando a inter-relação entre condições de manejo, histórico de colite e o desenvolvimento de úlcera de córnea. O tratamento foi feito com solução fisiológica, seguida da aplicação de pomadas e soluções oftálmicas com antibióticos, antifúngicos e anti-inflamatórios, sendo prescrito soluções de cloridrato de moxifloxacino (Vigamox), tropicamida (Midriacyl), nistatina e tobramicina. O mérito deste estudo reside na contribuição para estratégias de diagnóstico precoce, tratamento eficaz e prevenção de úlceras de córnea em equinos.

Palavras-chave: Trauma; Sistema lacrimal; Oftalmo; Exames clínicos

ABSTRACT

Corneal ulcers in horses represent crucial clinical challenges. These ulcers compromise not only vision, but also the functionality and general health of horses. The cornea, devoid of pigmentation and rich in nerve fibers, is vulnerable to injuries caused by various factors, such as trauma, infections and irregularities in the lacrimal system. This work aims to investigate the etiology, pathophysiology, diagnostic methods and therapeutic options of these ulcers. The study is based on a critical review of the literature, exploring the anatomical and physiological complexity of the equine cornea, as well as immunological and pathological aspects. The methodology adopted includes a systematic literature review, analysis of a specific case study and detailed interpretation of qualitative data. The sample will consist of a specific case study of a Quarter Horse, Palomina coat, a filly, female, 3 months old, which was admitted to the

clinic with ophthalmological symptoms that included corneal opacity, epiphora and blepharospasm. Data collection encompasses clinical examinations, ophthalmological examinations and specific details, highlighting the interrelationship between management conditions, history of colitis and the development of corneal ulcers. Treatment was carried out with saline solution, followed by the application of ophthalmic ointments and solutions with antibiotics, antifungals and anti-inflammatories, with solutions of moxifloxacin hydrochloride (Vigamox), tropicamide (Midriacyl), nystatin and tobramycin being prescribed. The merit of this study lies in its contribution to strategies for early diagnosis, effective treatment and prevention of corneal ulcers in horses..

Keywords: Trauma; Lacrimal system; Ophthalmology; Clinical examinations.

1. INTRODUÇÃO

A saúde ocular equina é de primordial importância para o bem-estar e desempenho dos equinos, que são animais dotados de visão aguçada e sensível. No entanto, dentre as diversas patologias oftálmicas que acometem esses animais, destaca-se a úlcera de córnea, uma condição que impõe desafios significativos aos profissionais de medicina veterinária. A dissolução corneal manifesta como uma opacidade cinza e gelatinosa na região periférica ou axial da córnea, representa não apenas uma ameaça à visão, mas também uma condição potencialmente debilitante para o equino. A complexidade clínica e a variedade de apresentações tornam imperativo o aprofundamento do conhecimento científico nessa área (Timothy, 2015).

A córnea, uma estrutura desprovida de pigmentação e avascular, é rica em fibras nervosas, desempenhando a função essencial de refratar a luz em direção à retina e proporcionar proteção ao olho. Funciona como uma barreira defensiva contra agentes externos quando posicionada sob as pálpebras. No entanto, diante de alguns traumas ou micro-organismos, essa estrutura pode ceder, resultando em uma proble-mática recorrente em equinos e outros animais: a conhecida úlcera. Essa lesão ocorre em decorrência de diversos fatores, tais como invasão por corpos estranhos, impactos físicos, irregularidades no posicionamento dos cílios e no sistema lacrimal, bem como infecções virais, fúngicas e bacterianas. Queimaduras químicas e condições imuno-patológicas também se configuram como desencadeadores desse quadro (Wouk *et al*.,2006).

A evolução dessa condição se manifesta por meio de sintomas como secreção mucopurulenta, inchaço nas pálpebras, aumento da produção lacrimal, aversão à luz, sensação de dor nos olhos e dificuldades visuais. Essa situação pode resultar numa progressiva deterioração da camada central da córnea, induzindo à fragmentação do colágeno, com subsequente liquefação e morte do tecido corneano. Essa sequência de eventos compromete inteiramente a integridade da estrutura ocular, elevando o risco de cegueira. Contudo, quando identificada em estágios iniciais, a patologia pode ser gerenciada de maneira eficaz por meio da aplicação de medicamentos locais ou intervenção cirúrgica (Reed; Bayly, 2021)

> A identificação precoce e a abordagem terapêutica são cruciais para evitar complicações decorrentes de úlceras de córnea. Exames oftalmológicos regulares e a rápida intervenção diante de sinais clínicos podem ser determinantes para o prognóstico favorável e a preservação da visão desses animais. O tratamento, muitas vezes, envolve a aplicação de medicamentos tópicos, cuidados cirúrgicos e estratégias de manejo que visam minimizar a exposição a fatores de risco (Timothy, 2015, p. 254).

As úlceras corneais podem ter impactos profundos na qualidade de vida dos equinos, afetando não apenas sua capacidade de desempenhar atividades cotidianas, mas também comprometendo a sua utilidade em diversas disciplinas, como esportes e trabalho agrícola. Portanto, é essencial uma abordagem abrangente que identifique e classifique as lesões, possibilitando o desenvolvimento de estratégias de prevenção e intervenção mais eficazes (Reed; Bayly, 2021).

Diante do exposto, o presente trabalho propõe-se a investigar a etiologia, fisiopatologia, métodos diagnósticos e opções terapêuticas relacionadas às úlceras de córnea em equinos. Essa abordagem visa fornecer percepções valiosas para profissionais da medicina veterinária, permitindo uma compreensão mais profunda dessa condição oftálmica complexa e, por conseguinte, contribuindo para o desenvolvimento de práticas clínicas mais efetivas e estratégias preventivas bem fundamentadas.

2. FUNDAMENTAÇÃO TEÓRICA

Autores como Andrade *et al.* (2008) destacam a sensibilidade extrema da córnea a lesões, devido à sua estrutura fina e à presença de fibras nervosas

abundantes. Essa peculiaridade anatômica torna os equinos particularmente suscetíveis a úlceras corneais, e compreender esses aspectos é essencial para o diagnóstico e tratamento adequados.

> A influência de fatores predisponentes merece destaque na discussão sobre úlceras corneais em equinos. Enfatiza-se a importância de compreender elementos como exposição ambiental, condições de manejo, e características raciais, que podem aumentar significativamente o risco de desenvolvimento de úlceras. O ambiente em que os equinos são mantidos, incluindo a presença de poeira, vento e outras condições climáticas adversas, desempenha um papel crucial na predisposição a lesões oculares. (Andrade *et al.*, 2008, p. 24).

O estudo de Oliveira e Cardona (2021) enfatiza a complexidade do tema corroborando a ideia de que essas lesões representam um dos desafios terapêuticos mais significativos na medicina veterinária equina. A perda de visão, frequentemente desastrosa para equinos, cujo desempenho atlético é frequentemente esperado. Os autores relatam um estudo de caso envolvendo um garanhão da raça crioula com uma úlcera corneana tratada no Hospital Veterinário da UNICRUZ. O cavalo, de dez anos e 470kg, apresentou sintomas oftalmológicos graves no olho direito. Após exames clínicos e oftálmicos, foi diagnosticada uma ulceração na córnea, que foi inicialmente tratada com antibióticos tópicos e flunixin meglumine. Devido à persistência dos sintomas e complicações como infecção secundária por Staphylococcus aureus e Pseudomonas aeruginosa, foi necessária intervenção cirúrgica para realizar um flap corneano, seguido por tratamento intensivo. A ulceração não cicatrizou adequadamente, levando à enucleação para aliviar a dor e melhorar o conforto do animal.

Conforme discutido por Reed e Bayly (2021), a lentidão na cicatrização, a propensão à infecção e os resultados muitas vezes desfavoráveis são aspectos que reforçam a necessidade urgente de aprimorar as abordagens clínicas. A menção à importância dos exames microbiológicos no tratamento, fornecendo informações cruciais para a escolha adequada do antibiótico, ressalta a complexidade diagnóstica e terapêutica dessas condições.

Além desses aspectos, é essencial considerar os fatores epidemiológicos que podem influenciar a saúde ocular dos potros, especialmente a imunossupressão. Ainda segundo Reed e Bayly (2021), potros são particularmente vulneráveis às

condições de imunossupressão devido a fatores como transferências convencionais de imunidade passiva, estresse ambiental e desmame precoce. Essa imunossupressão pode predispor a potros a uma variedade de infecções, incluindo aquelas que afetam a córnea. As infecções córneas em vasos imunossuprimidos são frequentemente mais graves e difíceis de tratar, exigindo abordagens terapêuticas mais agressivas e monitoramento contínuo. Portanto, a compreensão dos fatores epidemiológicos e imunológicos é crucial para desenvolver estratégias preventivas e terapêuticas eficazes para a saúde (Reed; Bayly, 2021).

2.1 ANATOMIA OCULAR DO EQUINO

Assim como a maioria dos animais que se alimentam de plantas, os equinos são presas e, por isso, precisam manter uma vigilância constante ao redor enquanto pastam. Esse fato faz com que sua capacidade visual esteja especialmente adaptada para detectar movimentos periféricos, a fim de identificar a presença de predadores ou possíveis ataques. Portanto, seus olhos são grandes, proeminentes e posicionados nas laterais da cabeça, sendo um dos maiores entre todos os mamíferos terrestres. Essas características, aliadas às pupilas alongadas horizontalmente, proporcionam uma visão panorâmica excepcionalmente ampla, com um campo visual monocular horizontal de cerca de 190-195°. Quando combinamos os campos visuais dos dois olhos, o campo visual horizontal total chega a até 350° (Slatter, 2005).

Embora sua visão seja superior à de muitas espécies domésticas, a percepção de cores nos cavalos é limitada. Enquanto os humanos enxergam três cores primárias, os cavalos são dicromáticos, vendo apenas tons de azul e amarelo-esverdeado, com dificuldade em distinguir entre laranja e azul (Slatter, 2005). A adaptação a diferentes condições de luminosidade é possível graças aos dois tipos de células sensíveis à luz presentes nos olhos dos cavalos: os cones e os bastonetes.

> Os bastonetes são responsáveis pela visão em baixas condições de luminosidade, enquanto os cones são responsáveis pela acuidade visual, visão colorida e visão em condições de boa luminosidade. Essa é a razão pela qual esses animais conseguem manter uma capacidade visual superior à dos humanos em ambientes com pouca luz (Brooks, 2005, p.55).

Anatomicamente, o olho divide-se em três áreas: (1) câmara anterior, (2) câmara posterior com o humor aquoso, e (3) corpo vítreo com o humor vítreo. A câmara anterior é relativamente grande e está localizada entre a córnea e a íris, a qual comunica com a câmara posterior através da pupila (Budras *et al.*, 2009). A câmara posterior por sua vez muito mais pequena, localiza-se entre a íris, o cristalino e as respetivas estruturas que a suspendem. Assim, ambas as câmaras se localizam anteriormente à lente e estão preenchidas pelo humor aquoso. Já o corpo vítreo ocupa todo o espaço posterior à lente, correspondendo à maior área do olho.

Ainda de acordo com Budras *et al*. (2009), o corpo vítreo, que preenche o espaço posterior à lente, é uma massa gelatinosa de cor clara constituída na sua maioria por água. A produção e a reabsorção do humor devem ser constantes para que a pressão intraocular seja mantida. Quanto à irrigação sanguínea de todas as estruturas anteriormente abordadas, esta é efetuada pela artéria oftálmica externa e por sete artérias oftálmicas internas, interligadas por uma anastomose que se situa a aproximadamente 3 cm atrás do polo posterior do globo ocular (Budras *et al.,* 2009). Como mostra a figura 1, “As estruturas que constituem os anexos do olho são as pálpebras, as glândulas de meibomius, a conjuntiva, o aparelho lacrimal, a terceira pálpebra, cílios e músculos” (Budras, 2009, p. 31).

Figura 1. Ilustração diagramática do olho equino. a) Pálpebra Superior; b) Pálpebra Inferior; c) Músculo orbicular do olho; d) Conjuntiva bulbar; e) Cílios; f) Conjuntiva palpebral.

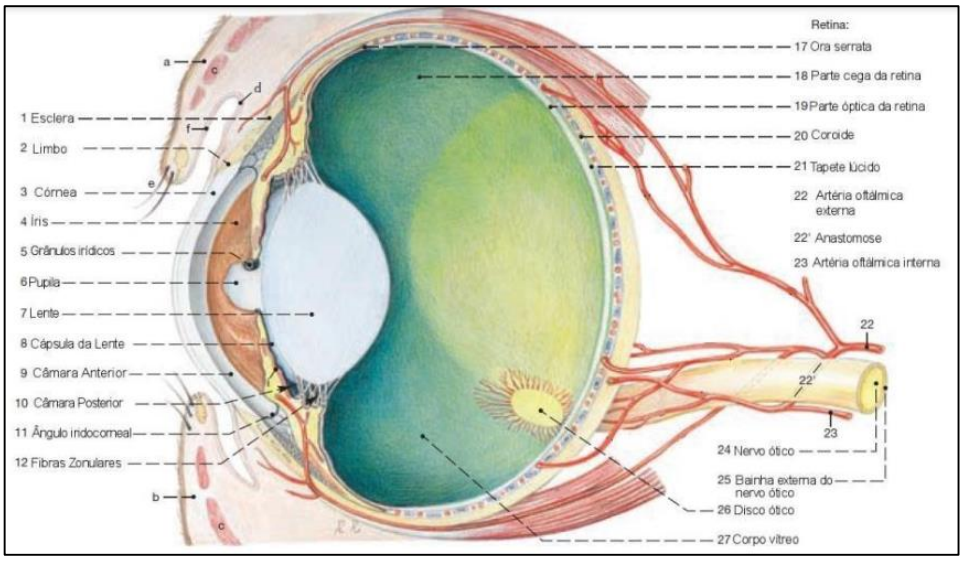

Fonte: Budras *et al*., 2009 (Modificado)

As pálpebras consistem em uma camada fibromuscular e conjuntiva, sendo a camada fibromuscular composta pela parte palpebral do músculo orbicular do olho, septo orbital, tarso (uma faixa densa) e músculo tarsal (Budras *et al*., 2009). Ambas as pálpebras têm a função de proteger os olhos, no entanto, apenas a pálpebra superior, maior e mais espessa, é responsável por abrir e fechar os olhos, enquanto a pálpebra inferior permanece quase imóvel (Dyce, 2019). Os cílios são compostos por vibrissas e pestanas, sendo que estas últimas estão localizadas nos dois terços laterais da pálpebra superior (Gilger *et al*., 2017). As glândulas sebáceas de Meibomius, presentes no tarso, são mais abundantes na pálpebra superior. Essas glândulas estão ao longo da borda das pálpebras e produzem uma substância oleosa que evita que elas sequem. As aberturas controladas pelas pálpebras formam o canto medial e lateral do olho. A conjuntiva é uma membrana transparente, delicada e fina, com a espessura de uma única célula, que reveste a superfície interna de cada pálpebra e tem a função de proteger o globo ocular. É altamente vascularizada e contém folículos de tecido linfoide.

O sistema lacrimal é composto por duas glândulas, a primária e a acessória, além de um sistema de ductos que conduzem o líquido (Gilger *et al*., 2017). A glândula lacrimal primária está localizada na região dorso-lateral do olho e produz lágrimas de forma contínua, removendo partículas estranhas e prevenindo infecções bacterianas. A glândula lacrimal acessória está situada na terceira pálpebra, uma estrutura cartilaginosa fina e flexível em forma de T, que, embora seja facilmente visível medialmente, está coberta pela conjuntiva. No canto medial do olho, as lágrimas são drenadas através dos ductos lacrimais, que se conectam ao ducto nasolacrimal.

2.2 FISIOLOGIA DA VISÃO EQUINA

A fisiologia da visão é um processo intricado que envolve diversas estruturas e funções do sistema visual, começando pela íris, como já citado na seção anterior. A íris é a parte colorida do olho que regula a quantidade de luz que entra no globo ocular através da pupila (Guyton; Hall, 2021). Por meio da contração e dilatação dos músculos da íris, a quantidade de luz que atinge a retina é ajustada para diferentes condições de iluminação.

> Após passar pela íris, a luz entra no cristalino, uma lente biconvexa flexível localizada atrás da íris. O cristalino tem a capacidade de mudar de forma, um processo conhecido como acomodação, que permite ao olho focalizar objetos em diferentes distâncias. Esse ajuste é fundamental para garantir uma visão nítida e clara de objetos próximos e distantes. (Guyton; Hall, 2021, p. 602).

Por fim, o cérebro desempenha um papel fundamental na interpretação das informações visuais recebidas dos olhos. As áreas visuais do cérebro processam os sinais elétricos transmitidos pelo nervo óptico e os convertem em percepções visuais conscientes, como forma, cor e movimento (Guyton; Hall, 2021).

Em síntese, a fisiologia da visão representa um intrincado sistema de processos e interações que ocorrem desde a entrada da luz no olho até a interpretação das informações visuais pelo cérebro (Klein, 2021). Essa complexidade se evidencia desde a regulação dinâmica da luminosidade pela íris, que ajusta a quantidade de luz que atinge a retina, até a focalização precisa da imagem pelo cristalino, com a ajuda dos ligamentos suspensórios. A retina, por sua vez, desempenha um papel fundamental na conversão da luz em sinais elétricos, por meio das células fotorreceptoras cones e bastonetes, transmitindo esses sinais ao longo do nervo óptico até áreas específicas do cérebro responsáveis pela interpretação visual.

Destaca-se também a importância dos músculos ciliares na acomodação visual, permitindo ao olho ajustar-se para focalizar objetos em diferentes distâncias (Dyce, 2019). Essa complexa rede de estruturas e processos demonstra a sofisticação do sistema visual e sua capacidade de adaptar-se a uma ampla gama de condições ambientais, garantindo uma visão clara e precisa do mundo ao nosso redor.

2.3 FISIOPATOLOGIA DA ÚLCERA DE CÓRNEA DO EQUINO

A úlcera de córnea é uma condição oftalmológica caracterizada pela perda de tecido na superfície da córnea, podendo ser causada por diversos fatores e resultando em complicações significativas se não tratada adequadamente. Uma de suas principais causas é a infecção bacteriana, sendo os agentes patogênicos mais comuns os estafilococos e os estreptococos (Knottenbelt; Pascoe, 1998). Outras causas incluem traumas oculares, exposição a agentes irritantes, condições autoimunes e uso inadequado de lentes de contato (Knottenbelt; Pascoe, 1998).

Geralmente envolve uma interação complexa entre fatores predisponentes, como trauma ou deficiências no filme lacrimal, e fatores desencadeantes, como infecções bacterianas ou exposição a agentes irritantes. Essa interação pode levar a uma diminuição na integridade da camada epitelial da córnea, permitindo a invasão de microorganismos e resultando na formação de uma úlcera (Klein, 2021). Pode envolver uma inflamação aguda, com a liberação de citocinas pró-inflamatórias e quimiocinas que recrutam leucócitos para o local da lesão, resultando em edema corneano, hiperemia conjuntival e dor ocular (Knottenbelt; Pascoe, 1998). Além disso, a perda de tecido na superfície da córnea pode expor terminações nervosas, levando a um aumento da sensibilidade ocular e manifestações clínicas como lacrimejamento excessivo e fotofobia (Klein, 2021).

> A integridade do filme lacrimal desempenha um papel crucial na fisiopatologia da úlcera de córnea equina. O filme lacrimal é composto por uma camada lipídica, uma camada aquosa e uma camada mucosa, todas essenciais para manter a superfície ocular lubrificada e protegida. Alterações na produção ou composição do filme lacrimal podem predispor a córnea a lesões e retardar a cicatrização (Klein, 2021, p. 20).

Além dos fatores intrínsecos relacionados à saúde ocular do equino, fatores extrínsecos como ambiente e manejo também podem desempenhar um papel na fisiopatologia da úlcera de córnea equina. Por exemplo, a exposição prolongada a poeira, vento ou produtos químicos irritantes pode aumentar o risco de lesões corneanas (Klein, 2021). Da mesma forma, condições de alojamento inadequadas que não proporcionam proteção adequada contra trauma físico podem aumentar a suscetibilidade

do animal a úlceras de córnea. Embora a inflamação inicial seja necessária para limpar a área afetada de microorganismos invasores, uma resposta inflamatória excessiva pode causar danos adicionais ao tecido corneano e retardar a cicatrização. Além disso, a resposta imune do equino pode variar dependendo de fatores como idade, saúde geral e estado nutricional (Reed; Bayly, 2021 *apud* Wilkie, 1992).

> Para entender completamente a fisiopatologia da úlcera de córnea equina, é essencial considerar não apenas os eventos locais na superfície ocular, mas também os aspectos sistêmicos que podem influenciar a resposta do organismo à lesão corneana. Uma abordagem holística, que leve em conta todos os fatores predisponentes e desencadeantes, é fundamental para o diagnóstico e manejo eficazes dessa condição oftalmológica em equinos (Reed; Bayly, 2021 *apud* Wilkie, 1992), p. 12).

Outra preocupação significativa na medicina veterinária equina que podemos destacar são as etiologias fúngicas, sendo associadas a uma variedade de condições patológicas. Dentre as principais enfermidades fúngicas que afetam, destacam-se a pitiose equina, a candidíase e a dermatofitose (Scott; Miller Jr; Griffin, 2001). De acordo com Rodrigues *et al*. (2016), a pitiose equina, causada pelo omiceto *Pythium insidiosum*, é uma infecção de difícil diagnóstico e tratamento, frequentemente resultando em lesões cutâneas e granulomatosas profundas. Esse tipo específico de fungo é um organismo aquático saprofítico que pode ser encontrado em ambientes úmidos, como pântanos, lagoas e solos encharcados (Rodrigues *et al*, 2016).

A candidíase, por sua vez, causada pelo fungo *Candida spp*., é caracterizada por lesões mucocutâneas, sendo observada em equinos de todas as idades, mas é mais comum em potros recém-nascidos, especialmente aqueles que foram expostos a fatores predisponentes, como o uso indiscriminado de antibióticos ou o enfraquecimento do sistema imunológico (Scott; Miller Jr; Griffin, 2001) onde seus sinais clínicos incluem lesões brancas ou amareladas nas membranas mucosas, especialmente na mucosa oral e genital. Em casos graves, a candidíase pode levar a complicações como a estomatite, vulvovaginite e balanopostite (Scott; Miller Jr; Griffin, 2001). Por fim, a dermatofitose, causada por fungos dermatófitos como *Trichophyton spp*. e *Microsporum spp.,* é uma infecção cutânea contagiosa que pode afetar equinos de todas as idades (Nascimento et. al, 2016).

2.4 Diagnóstico e Tratamento da Úlcera de Córnea do Equino

A abordagem diagnóstica da úlcera de córnea equina é crucial para determinar a gravidade da lesão e orientar o tratamento adequado. O exame oftalmológico completo pode ser realizado principalmente a partir do teste de coloração com fluoresceína, a qual possui a capacidade de destacar áreas de epitélio corneano comprometido e avaliar a integridade do filme lacrimal (Andrew *et al*., 2019). O método consiste na aplicação de uma solução dessa substância, a fluoresceína sódica, na superfície ocular do equino, a qual que se liga às células epiteliais expostas da córnea, localizadas no saco conjuntival inferior do olho do equino (Andrew *et al*, 2019). Posteriormente, a córnea é examinada sob luz natural ou luz azul cobalto. As áreas afetadas pela úlcera corneana absorvem a fluoresceína, aparecendo como pontos verdes brilhantes contra o fundo azul da luz (figura 2), o que facilita a identificação e a avaliação da extensão da lesão.

> O exame é realizado fazendo-se a aplicação do corante fluoresceína através de uma tira ou colírio na superfície ocular, aguardar alguns segundos e então é feita a lavagem com soro fisiológico do excesso do corante; então observa-se em sala com pouca luminosidade. O corante irá aderir na região corneal em casos de úlceras de córnea, mostrando a extensão e profundidade da úlcera. E para avaliação da função do ducto nasolacrimal (conhecido como Teste de Jones), espera-se em média até 5 minutos para observar se o corante fluoresceína chegou até as narinas do animal demonstrando se esse canal lacrimal está obstruído ou não (Andrew *et a*l, 2019, p. 11).

Além de auxiliar no diagnóstico de úlceras corneanas, o teste de fluoresceína também é útil para avaliar a integridade do filme lacrimal. Se o filme lacrimal estiver comprometido devido a uma diminuição na produção de lágrimas ou a um mau funcionamento da drenagem, a fluoresceína se espalhará rapidamente e uniformemente pela superfície ocular, indicando uma diminuição na estabilidade do filme lacrimal. (Andrade; Giuffrida, 2008).

Figura 2. Teste de fluoresceína em equino revelando úlcera corneana. As áreas afetadas absorvem a fluoresceína, aparecendo como pontos verdes brilhantes sob luz azul



Fonte: Oliveira *et al* (2019)

Recomenda-se realizar análise microbiológica, tanto bacteriana quanto fúngica, em todas as lesões ulcerativas na córnea de equinos, considerando que diversos microrganismos são reconhecidos como parte da flora bacteriana normal do olho, enquanto outros possuem potencial patogênico, como certas cepas bacterianas (*Pseudomonas aeruginosa, Streptococcus spp. e Staphylococcus spp*.) (Brooks; Santos; Schmith, 2012).

Quanto ao tratamento, seu objetivo visa promover a cicatrização da lesão, prevenir complicações secundárias e aliviar o desconforto ocular. As abordagens terapêuticas podem incluir o uso de colírios antibióticos e anti-inflamatórios tópicos para prevenir ou tratar infecções secundárias e reduzir a inflamação (Brooks; Santos; Schmith, 2012). Pode-se contemplar a utilização de antibióticos de amplo espectro, como a gentamicina ou a combinação de neomicina-bacitracina-polimixina B, como primeira opção. Pomadas são preferidas devido à sua facilidade de aplicação e à capacidade de manter contato prolongado com a córnea. Em situações de ulceração corneana profunda e exposição da membrana de Descemet, a consideração de intervenção cirúrgica se torna necessária.

Figura 3. Diagrama esquemático da córnea equina

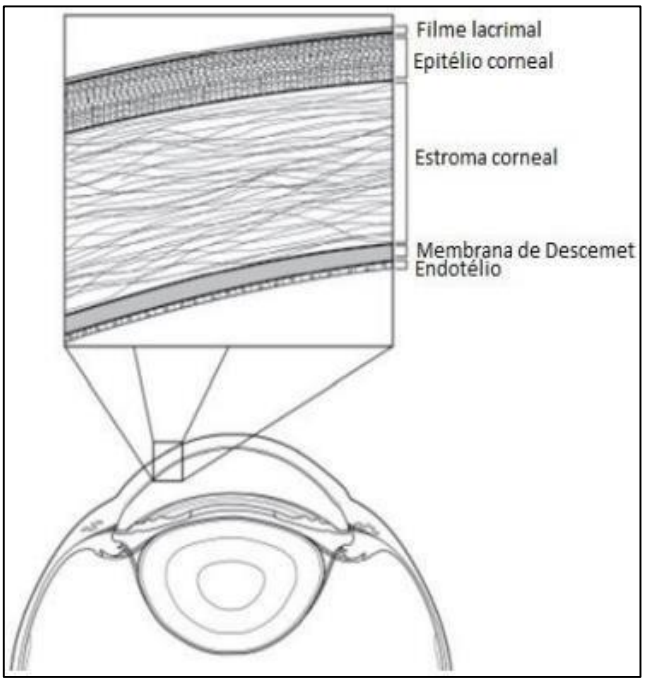

Fonte: Gilger et al., 2017 (Modificado)

Diversos procedimentos cirúrgicos são comumente empregados para o tratamento de úlceras de córnea, incluindo técnicas como pedículo conjuntival, transposição córneo-escleral, ceratoplastia e tarsorrafia (Martins *et al*, 2012).

> A prevenção da úlcera de córnea equina é fundamental para reduzir a incidência dessa condição oftalmológica e melhorar o bem-estar dos equinos. Medidas preventivas incluem a identificação e o manejo adequado de fatores de risco, como evitar o contato direto dos olhos dos equinos com agentes irritantes, proteger os animais contra traumas oculares, manter condições adequadas de higiene e saúde ocular, e realizar exames oftalmológicos regulares em equinos em risco. Além disso, é importante educar os proprietários e cuidadores sobre a importância da vigilância da saúde ocular e do manejo adequado em ambientes onde os equinos estão alojados. (Martins *et al*, 2012, p. 16).

A monitorização regular da resposta ao tratamento é essencial para ajustar a terapia conforme necessário e otimizar os resultados (Andrew *et al*., 2019). Isso envolve avaliar a evolução das lesões corneanas, a resposta do paciente aos medicamentos prescritos e quaisquer sinais de complicações secundárias. Os exames oftalmológicos periódicos permitem uma avaliação detalhada da saúde ocular do equino, fornecendo informações valiosas para ajustar o tratamento de forma personalizada e

garantir uma recuperação eficaz. Como dito anteriormente, em casos de resposta inadequada ao tratamento ou progressão das lesões, podem ser necessárias modificações na terapia, como a troca de medicamentos ou a consideração de intervenções adicionais, como a cirurgia. Uma abordagem cuidadosa e proativa na monitorização da resposta ao tratamento é fundamental para garantir o melhor resultado possível e a saúde ocular a longo prazo do equino (Andrade; Giuffrida, 2008).

3. RELATO DE CASO

O estudo de caso desse trabalho se trata de um equino da raça Quarto de Milha, pelagem Palomina, do gênero fêmea, com idade de 3 meses, 120 kg, o qual deu entrada na clínica Equestre com sintomas oftalmológicos que incluíam opacidade de córnea, epífora e blefaroespasmo. Iniciada a etapa de anamnese do paciente, foi exposto que o proprietário observou a potra coçar o olho na porta da baia do estabelecimento em que se encontrava já há quatro dias.

Ainda durante a anamnese, foi relatado pelo proprietário que, ante os sintomas observados, iniciou um regime de tratamento domiciliar, empregando o medicamento denominado “Regencel” (solução de acetato de retinol, metionina e cloranfenicol). Entretanto, a despeito do manejo medicamentoso, não se observou uma resolução satisfatória dos sinais clínicos. No exame clínico realizado, foi conduzida uma ultrassonografia ocular específica da córnea, a qual, embora tenha sido empregada com a finalidade de identificar possíveis alterações estruturais, não revelou evidências de anomalias significativas. O quadro 1 evidencia a aparência da mucosa, as frequências cardíacas, respiratórias e temperatura corporal do animal. Em contrapartida, o teste de fluoresceína apresentou resultado positivo, indicando a presença de uma lesão ou úlcera corneana (figura 4).

Quadro 1. Análise das frequências e temperatura do equino

Mucosa	Normocorada
FC	48
FR	20
TºC	38

Fonte: Acervo pessoal (2024)

Figura 4. Análise das frequências e temperatura do equino



Fonte: Acervo pessoal (2024)

Como medida terapêutica, os médicos veterinários da clínica Equestre optaram pela instituição de um protocolo de tratamento elaborado e meticulosamente planejado. Para o manejo do quadro clínico específico, foi realizado a higienização ocular por meio de uma solução fisiológica, acompanhada da aplicação de pomadas e soluções oftálmicas contendo substâncias antibióticas, antifúngicas e anti-inflamatórias. Nesse sentido, foi prescrito o medicamento de solução de cloridrato de moxifloxacino (Vigamox) – figura 5, administrado na dose de duas gotas a cada duas horas, durante um período de dez dias, com o objetivo de combater possíveis agentes infecciosos de etiologia bacteriana. Além disso, a solução de tropicamida (Midriacyl) – figura 6, foi indicada, na dose de uma gota a cada 12 horas, pelo mesmo período de tempo, com o intuito de promover midríase e alívio do blefaroespasmo.

Figura 5. Vigamox - Solução oftálmica de moxifloxacino. Dose: duas gotas a cada duas horas por 10 dias para infecções bacterianas



Fonte: PhFarma (2024). Modificado

Figura 6. Midriacyl - Solução oftálmica de tropicamida. Promove midríase e alívio do blefaroespasmo. Dose: uma gota a cada 12 horas por 10 dias.



Fonte: PhFarma (2024). Modificado

No que concerne a possíveis infecções fúngicas, a aplicação tópica de pomada de Nistatina (figura 7) a cada duas horas, durante 10 dias, foi preconizada. De maneira análoga, a pomada de Tobramicina (figura 8) foi prescrita para uso a cada 12 horas, pelo mesmo período, visando tratar possíveis infecções bacterianas. Complementarmente, o soro autólogo foi recomendado para aplicação, duas gotas a cada duas horas, durante 10 dias, com vistas a prover nutrientes e favorecer uma cicatrização otimizada da córnea afetada.

Figura 7. Nistatina - Pomada antifúngica. Usada para tratar infecções fúngicas em equinos. Aplicação: a cada duas horas por 10 dias



Fonte: PhFarma (2024). Modificado

Figura 8. Tobramicina - Pomada antibiótica. Tratamento para infecções bacterianas em equinos. Aplicação: a cada 12 horas por 10 dias.



Fonte: PhFarma (2024). Modificado

Quadro 2. Sintetização dos fármacos utilizados em quadro.

FÁRMACO	CONCENTRAÇÃO	POSOLOGIA RECOMENDADA	DIAS
Moxifloxacino (Vigamox):	0,5% (5 mg/mL)	2 gotas no olho afetado a cada 2 horas	10 dias
Tropicamida (Midriacyl):	0,5% ou 1%	1 gota no olho afetado a cada 12 horas	10 dias
Nistatina:	100,000 UI / animal	Pomada, creme ou suspensão. Aplicar a cada 2 horas.	10 dias
Tobramicina:	0,3%	Pomada, creme ou suspensão. Aplicar a cada 12 horas	10 dias
Soro Autólogo:	0,9% de cloreto de sódio	2 gotas a cada 2 horas	10 dias

Fonte: Produzido pelos autores (2024).

4. RESULTADOS E DISCUSSÃO

A análise do estudo de caso ressaltou a importância do exame oftalmológico completo, incluindo o teste de fluoresceína, na avaliação inicial de equinos com suspeita de úlcera de córnea, corroborando com autores como Andrew *et al*. (2019), o qual destacou a capacidade do teste de fluoresceína em evidenciar áreas de epitélio corneano comprometido, fornecendo uma avaliação precisa da integridade do filme lacrimal. Esta técnica, conforme também abordado por Gilger (2017), permite a detecção de úlceras corneanas que podem não ser evidentes durante o exame clínico padrão, especialmente em estágios iniciais da doença. Observou-se que, mesmo em casos onde a ultrassonografia ocular não revelou anomalias significativas, o teste de fluoresceína apresentou resultados positivos, indicando a presença da lesão corneana.

Além disso, durante a progressão da úlcera de córnea, foram observados sinais clínicos adicionais como a opacidade da córnea, que é frequentemente associada a edema corneal e infiltrado celular inflamatório. Essa opacidade resulta em uma perda de transparência da córnea, impactando diretamente a visão do equino. Segundo Costa (2019), a opacidade corneal é um indicativo importante da gravidade da lesão e da resposta inflamatória local, necessitando de intervenções terapêuticas precisas para minimizar danos permanentes.

Outro sinal clínico relevante identificado foi a neovascularização da córnea, caracterizada pelo crescimento anômalo de vasos sanguíneos na região normalmente avascular da córnea. Este fenômeno ocorre como uma resposta do organismo à hipóxia tecidual e à inflamação persistente, sendo uma tentativa de fornecer nutrientes e células de defesa ao local da lesão, o que corrobora os autores Oliveira e Cardona (2021), os quais discutem que a neovascularização corneal, embora benéfica em alguns aspectos, pode complicar o quadro clínico ao aumentar o risco de cicatrizes e opacidades permanentes.

A formação de sinéquias, que são aderências entre a córnea e a íris, foi outra complicação observada no caso clínico. Estas aderências podem obstruir o fluxo de humor aquoso, levando a um aumento da pressão intraocular e potencialmente ao glaucoma secundário, conforme descrito por Brooks (2012). A formação de sinéquias

indica um processo inflamatório severo e crônico, necessitando de intervenções tanto clínicas quanto cirúrgicas para restaurar a anatomia e função normais do olho.

No que diz respeito ao tratamento, os resultados do estudo enfatizaram a importância de uma abordagem terapêutica multifacetada, que inclui a administração de colírios antibióticos, antifúngicos e anti-inflamatórios. A análise detalhada do protocolo terapêutico empregado no estudo de caso evidenciou a necessidade de uma intervenção rápida e abrangente para promover a cicatrização da córnea, corroborando com autores como Brooks et al. (2012) que ressaltam a necessidade de uma intervenção terapêutica abrangente. Além disso, Brooks (2005) destaca a importância de medidas de suporte, como higienização ocular e aplicação de soro autólogo, para promover a cicatrização da córnea afetada e aliviar o desconforto ocular.

O moxifloxacino a 0,5% (Vigamox) foi utilizado, uma vez que é recomendado para o tratamento de úlceras de córnea, favorecendo uma rápida resolução, diminuindo a formação de cicatrizes, reduzindo as manifestações inflamatórias e prevenindo infecções secundárias (Wouk *et al*., 2006). Como também a Tropicamida (Midracyl), a qual é um medicamento parassimpaticolítico comum na forma de colírio em oftalmologia, utilizado para dilatar a pupila antes de um exame de fundo de olho (Glaze, 1990).

O soro autólogo, por sua vez, tem a finalidade de reparar lágrimas, aumentar a proteção e umidade oculares, funcionando como uma barreira imunológica e diminuindo o risco de toxicidade dos colírios utilizados (Foulks, 2007). Além de ser um tratamento de baixo custo, é eficaz, tornando-se uma opção viável para esse tipo de enfermidade (López-Garcia *et al*., 2012). Composto por enzimas antiproteolíticas, o soro autólogo é recomendado em casos de alterações na integridade do epitélio corneano, diagnosticadas através do teste de fluoresceína (Ollivier *et al*., 2007), o qual fornece também diversas substâncias para a reconstrução de danos epiteliais, como vitamina A, citocinas e fatores de crescimento, que atuam na proliferação e diferenciação celular para reparar o tecido lesado (Castillo *et al*., 2002).

O exame com fluoresceína é uma etapa crucial do exame oftalmológico, pois auxilia na identificação da extensão da úlcera, corando o epitélio lesado em uma tonalidade de verde brilhante (Pringle, 2000). A monitorização regular da resposta ao tratamento foi identificada como um aspecto crítico do manejo clínico das úlceras de córnea em equinos, onde, realizando-se a avaliação periódica da evolução das lesões

e a adaptação do tratamento, são essenciais para garantir uma recuperação eficaz e prevenir complicações secundárias.

.

5. CONCLUSÃO

Com base nos resultados e discussões apresentados, é possível traçar algumas conclusões importantes que podem orientar a prática clínica e direcionar futuras pesquisas.

As implicações clínicas e as áreas para futuras pesquisas identificadas neste trabalho destacam a necessidade contínua de avançar no conhecimento e nas práticas relacionadas à úlcera de córnea em equinos. O desenvolvimento de novas terapias, a investigação de estratégias de prevenção mais eficazes e a avaliação do impacto de fatores predisponentes são áreas que merecem atenção adicional.

Portanto, este trabalho fornece uma base sólida para a compreensão e o manejo da úlcera de córnea em equinos, destacando a importância da colaboração interdisciplinar, da educação contínua e do desenvolvimento de novas estratégias terapêuticas. Espera-se que as conclusões deste estudo inspirem futuras investigações e contribuam para avanços significativos na saúde ocular equina.

REFERÊNCIAS

ANDRADE, S. F.; GIUFFRIDA, R. Quimioterápicos Antimicrobianos e Antibióticos. In: **Manual de terapêutica veterinária**. 3. ed. São Paulo: Roca, 2008. cap. 3.p.26-72.

ANDRADE, S.F. Terapêuticas tópica e sistêmica: Pele, Ouvido e Olho. In: **Manual de terapêutica veterinária**. 3. ed. São Paulo: Roca, 2008. cap. 8. p. 142-199.

ANDREW, S.E.; WILLISM A.M.; OLLIVIER, F.J.; MATHEWS, A. Diseases of the cornea and sclera. In: GILGER B.C. **Equine Ophthalmology.** Saint Louis, MI: Elsevier Saunders, 2019, 1 ed., p.157-251.

BROOKS, D.E. **Oftalmologia para veterinários e Equinos.** São Paulo: Roca, 2005.

BROOKS, D.E.; SANTOS, F.C.C.; SCHMITH, A.C.; Tratamento medicamentoso de ulceração corneana e abscesso estromal em equinos. **Acta Scientiae Veterinariae**, n.41(Suppl1), p. 26, 2012.

BUDRAS, K.; SACK, W.O.; ROCK, S. **Anatomy of the horse.** 5ª Ed. Hannover, Germany: Schlütersche Verlagsgesellschaft mbH & Co., 2009.

CASTILLO, J.M; SARDINA, R.C; FERNÁNDEZ, R.M. Treatment of recurrent corneal erosions using autologous serum cornea. **Veterinary Anatomy**. V. 21, n. 8, 2002.

DAVIDSON, M. Anterior uveitis. In: ROBINSON, N.E. **Current therapy in equine medicine.** 3rd ed. Philadelphia : Saunders, 1992. p.592-594.

DYCE, K.M. **Tratado de Anatomia Veterinária.** 5ª Edição. São Paulo: Editora Gen Grupo Guanabara-Koogan, 2019.

FOULKS, G.N. The correlation between the tear film lipid layer and dry eye disease. **Surv Ophthalmol Period.** v. 52: p. 369-374, 2007.

GILGER, B.C. **Equine Ophthalmology.** 3ª Ed. Oxford, United Kingdom: John Wiley & Sons Inc., 2017.

GLAZE, M.B. Ocular therapeutic techniques. In: ROBINSON, N.E. **Current therapy in equine medicine.** 2nd ed. Philadelphia : Saunders, 1990. p.436-439.

GUYTON, A.C; HALL, J.E. **Tratado de Fisiologia Médica.** 14ª edição. São Paulo: Editora Gen Grupo Guanabara-Koogan, 2021, Cap. 49, p. 609-618.

KLEIN, B.G. **Tratado de Fisiologia Veterinária.** 6ª Edição. São Paulo: Editora Gen Grupo Guanabara-Koogan, 2021.

KNOTTENBELT, C.D.; PASCOE, R.R. **Afecções e Distúrbios do Cavalo.** 1. ed. São Paulo, SP: Manole, 1998.

LÓPEZ-GARCIA, J.S. Use of containers with sterilizing filter in autologous serum eyedrops**. Ophthalmology Period**. v. 119, 2012.

MARTINS, B.C; GALERA, P.D; LAUS, J.L; BROOKS, D. Ceratomicose em equinos. **Revista Ciência Rural**, Rio Grande do Sul, v. 42, n. 7, 2012.

NASCIMENTO, M.R. et al. Dermatofitose por Microsporum gypseum: relato em equino. **ANAIS - VIII Congresso da Sociedade Paulista de Parasitologia**, v. 15 n. 6, 2016.

OLIVEIRA, G.D; CARDONA, R.O.C. Ulceração corneana em equino: relato de caso. **XX Seminário Interinstitucional de Ensino, Pesquisa e Extensão**. Universidade de Cruz Alta UNICRUZ- RS, 2020.

OLIVEIRA, M.B; SANTOS, R. S; BRANDÃO, R.F.F. Uso de soro autólogo como adjuvante no tratamento de úlcera de córnea em equino: relato de caso. **Revista PubVet**, v. 13, n. 1, 2019.

OLLIVIER F.J., GILBER B.C., BARRIE K.P., KALLBERG M.E., PLUMMER C.E., O'REILLY S., GELATTt K.N. & BROOKS D.E. Proteinases of the cornea and preocular tear. **Journal Veterinary Ophthalmology**. v. 10, n. 4, p.199-206, 2007.

PRINGLE, J. Distúrbios Oftalmicos In: OGILVIE, T. H. **Medicina Interna de grandes animais.** 1ª Ed. Porto Alegre: Artes Medicas Sul, 2000. Cap. 12. p. 295 – 304.

REED, S.M.; BAYLY, W.M. **Medicina Interna Equina.** Rio de Janeiro, RJ: Guanabara, 2021.

SCOTT, D.W.; MILLER, W.H.; GRIFFIN, C.E. **Muller & Kirk's Small Animal Dermatology.** 6ª Edição. Philadelphia: W.B. Saunders; 2001.

TIMOTHY, H.O. **Medicina Interna de Grandes Animais.** Porto Alegre, RS: Artmed, 2015.

WOUK, A.F.P.F. et al. Ação do sulfato de condroitina "a" associado à ciprofloxacina em úlceras de córnea em cavalos**. Revista Academica**, Curitiba, v.4, n.4, p. 11-20, out./dez. 2006.

MATERIAL SUPLEMENTAR

ANEXOS / APENDICES

TERMO DE CONSENTIMENTO LIVRE E ESCLARECIDO
RELATO DE CASO

O Senhor (Sra.) está sendo convidado(a) a consentir a divulgação do caso clínico envolvendo a participação de seu animal no Relato de Caso intitulado: Úlcera de Córnea em Equinos: Relato de Caso, dos autores Jordan Quinderé Cavalcanti e Alisson Manoel dos Santos Silva, pesquisa sob responsabilidade do Médico Veterinário e orientação do Prof. Msc. Lucas Bezerra de Carvalho.

Este documento, chamado Termo de Consentimento Livre e Esclarecido, visa assegurarseus direitos. Leia com atenção e calma, aproveitando para esclarecer suas dúvidas. Se houver perguntas antes, durante ou mesmo depois de assiná-lo, você poderá esclarecê-las com o pesquisador responsável.

Os objetivos deste relato de caso consistem em investigar a etiologia e a fisiopatologia das úlceras de córnea em equinos, examinando os métodos diagnósticos disponíveis para essacondição e explorando as diversas opções terapêuticas. Além disso, busca fornecer percepções valiosas para os profissionais da medicina veterinária, visando uma compreensão mais profunda dessa condição oftálmica complexa.

Ao final, os resultados esperados contribuirão para a saúde ocular e desempenho dos equinos. As úlceras de córnea representam uma ameaça significativa à visão e ao bem-estar dos equinos, podendo levar a condições debilitantes e até à cegueira. Dada a complexidade clínica e a variedade de apresentações dessa patologia, torna-se imperativo aprofundar o conhecimento científico sobre o tema. A justificativa para o relato de caso baseia-se na necessidade de identificar precocemente as úlceras de córnea e aplicar abordagens terapêuticas eficazes para evitar complicações. Cumpre esclarecer que com este documento queremos pedir seu consentimento e cessão de direitos para o acesso e posterior utilização dos dados clínicos, exames laboratoriais quaisquer que sejam, bem como de procedimentos terapêuticos contidos no prontuário médico veterinário do animal pelo qual declara ter a responsabilidade legal.

Será resguardado seu direito de confidencialidade, privacidade e anonimização. A divulgação científica dos resultados, para a qual pedimos seu consentimento, será feita de forma a preservar a identidade do proprietário e/ou responsável legal e do animal e utilizada unicamente para fins de publicações e apresentações científicas, nacionais e/ou internacionais.

Entretanto, cumpre esclarecer que, nos casos em que houver a publicação de materiais que possam eventualmente identificar o participante e/ou animal, o Sr. será convidado a assinar abaixo o item “autorização de uso de imagem e cessão de direitos”

Fica esclarecido, em linguagem clara e acessível, que os possíveis desconfortos e riscos deste relato de caso são: além do tempo e dedicação necessários para o tratamento, pode exigir visitas frequentes ao veterinário e cuidados intensivos em casa. O tutor pode precisar adaptar o ambiente do equino para evitar novos traumas ou infecções. A responsabilidade de monitorarcontinuamente a saúde do animal após a recuperação inicial também aumenta, assim como a necessidade de imobilização do equino durante certos tratamentos.

Não haverá benefícios diretos a você. Este estudo contribui significativamente para o avanço do conhecimento científico na medicina veterinária ao proporcionar uma compreensão mais profunda das úlceras de córnea em equinos, resultando em tratamentos mais eficazes e aumento do bem-estar animal. A identificação precoce e o tratamento eficaz ajudam a prevenir complicações graves, diminuindo o sofrimento dos equinos e promovendo um manejo mais humanitário.

Os pesquisadores assumem ainda que este relato de caso somente poderá ser iniciado e realizado após prévia e expressa aprovação da CEUA - Comissão de Ética no Uso de Animais à qual esta pesquisa será submetida, caso necessário.Caso assim o queira, fica garantida ao Sr. a liberdade da retirada deste consentimento, sem a necessidade de justificativa prévia a qualquer momento, seja antes ou durante este relato de caso; bem como poderá deixar de participar da pesquisa em si, sem qualquer prejuízo à continuidade de eventual tratamento do animal na Instituição que porventura esteja ocorrendo.

É informado de que não há qualquer valor econômico envolvido, seja a pagar ou receber, pela sua participação.

Desde já, agradecemos sua atenção e participação e colocamo-nos à disposição para maiores informações. Esse termo, após ter sido lido ou ditado, e devidamente compreendido, terá todas suas páginas rubricadas pelo pesquisador principal responsável identificado abaixo e será assinado em duas vias, uma das quais uma ficará com o participante e a outra com o pesquisador principal, que permanece ao dispor.Autores/ Pesquisadores responsáveis: Insira neste campo o nome completo, número de registro no Conselho de Classe (se houver), endereço profissional, telefone com DDD, email)

Dessa forma pedimos que preencha os itens que seguem:

Eu, **Lucas Beserra de Carvalho**, nacionalidade **brasileira**, nascido aos **05/12/1997**, estado civil **solteiro**, profissão **médico veterinário**, portador do RG **4058719** e CPF **702610964/27**, residente e domiciliado na **Sitio Floriano**, número **S/N**, bairro **Zona Rural**, cidade **Lagoa Seca**, Estado de **PB**, telefone: **(_),** _____, declaro ser o proprietário e/ou responsável legal pelo animal designado como **Destiny**, espécie **equina**, raça **Quarto de Milha**, sexo **fêmea**, pelagem/cor **Palomina**, idade **4 meses** (meses/anos), de microchip e/ou registro sob número **N/A** (utilizar N/A caso não se aplique) e, dessa forma, para todos os efeitos legais, AUTORIZO EXPRESSAMENTE de forma gratuita e sem quaisquer ônus, ao pesquisador principal responsável:

1.1 : o acesso e uso de prontuário médico-veterinário do animal acima descrito com seus respectivos dados clínicos, exames laboratoriais quaisquer que sejam, bem como de eventuais procedimentos terapêuticos realizados.

1.2 : a utilização de imagem pessoal, dados digitais e também a cessão dos direitos sobre os mesmos, bem como dos direitos autorais dos trabalhos desenvolvidos,juntamente ou não com a minha imagem pessoal e do animal pelo qual me declaroresponsável.

1.3

A presente autorização de utilização e cessão de direitos no uso de imagem e dados em meios acadêmicos e pedagógicos de divulgação possíveis, quer sejam na mídia impressa, falado ou eletrônica, são outorgadas livres e espontaneamente, em caráter gratuito, não incorrendo esta autorização em quaisquer ônus, sejam a que título for ratificando que ambas - AUTORIZAÇÃO/CESSÃO - são firmadas de minha livre e espontânea vontade. Após ter recebido esclarecimentos sobre a natureza do relato de caso, seus objetivos, métodos, benefícios previstos, potenciais riscos e o incômodo que este possa acarretar, aceito participar de forma livre e esclarecida deste relato de caso e para isso assino abaixo.

Campina Grande, 23/05/2024

Local e data

gov.br Documento assinado digitalmente
LUCAS BESERRA DE CARVALHO
Data: 23/05/2024 00:55:05-0300
Verifique em https://validar.iti.gov.br

Assinatura do Proprietário e/ou Responsável Legal

Assinatura dos Autores